日消外会誌　39（6）：683～688，2006年

症例報告

肝門部胆管癌術後の膵内胆管再発に対し膵頭十二指腸切除術を施行した１例

公立学校共済組合東海中央病院外科
武藤　俊博　　所　　隆昌　　佐藤　榮作
金子　哲也　　折原　　明

症例は69歳の男性で，1999年11月肝門部胆管癌にて拡大肝左葉切除術が施行され治癒度Bであった．2003年5月胆管炎のため入院，保存的に軽快した．しかし，膵内胆管に再発明らかとなり2003年7月，膵頭十二指腸切除術を施行し治癒切除を得た．術後20か月にて多発性肝転移で死亡した．異時性多発の可能性も考えられるが，脆弱な肝門部胆管癌から脱落した腫瘍塊の播種による胆管再発と考えられた．肝門部胆管癌術後再発に対する手術は適応が限られ，非定型的で侵襲が大きくなることも多く予後も不良である．自験例を含めた1990年以降の本邦報告例の検討では再発手術17例中3例17％で在院死，12例70％で再手術後再発を来した．しかし，7例41％で1年以上の生存が得られており，他に有効な治療法がない現状では限局した再発に対する外科療法は重要な選択肢であると考えられる．

はじめに

肝門部胆管癌術後再発に対する外科的切除はその有効性に関する報告は散見するものの適応は限られ，予後不良である．肝門部胆管癌根治手術後，膵内胆管に異時性多発ないし胆管播種性再発を来し，膵頭十二指腸切除を施行した１例を経験したので文献的考察を加えて報告する．

症　　例

患者：69歳，男性

主訴：発熱，上腹部痛

既往歴：糖尿病

現病歴：1999年11月肝門部胆管癌根治術施行後，放射線療法や化学療法を追加することなく経過観察中であった．2003年5月中旬より発熱，上腹部痛あり，挙上空腸胆汁うっ滞によると考えられる胆管炎のため2003年5月下旬当科入院となった．

肝門部胆管癌要約：Bismuth IIIb型肝門部胆管癌（**Fig. 1**）に対し，拡大肝左葉切除，尾状葉切除，肝外胆管切除，D2リンパ節郭清を施行した．術前ERCPにて膵・胆管合流異常は認めず下部胆管に異常は認めなかった．Blcsr，pap，med，INFα，fm，ly_1，v_1，pn_0，pPV_0，pA_0，$pHinf_0$，$pGinf_0$，$pPanc_0$，pDu_0，pDM_0，右肝管にてpHM_1，尾状葉にてpEM_1であった．B1liとB2＋3（Bl）合流部近傍より立ち上がる乳頭状増殖を示す高分化な腺癌が，Bs，Brに胆管上皮内進展はなく乳頭状に進展し，B1liで線維筋層内へ浸潤していた．Bs，Bc，Brに伸びる乳頭成分は非常に脆弱であった．

入院時身体検査所見：結膜に軽度の貧血を認めるが黄疸は認めなかった．上腹部に軽度の圧痛を認めた．

血液検査所見：WBC 7,530/ml，Hb 11.0g/dl，Ht 33％と貧血を認めた．AST 52IU/ml，ALT 72 IU/ml，ALP 915IU/ml，T-Bil 1.29g/dlと上昇を認めた．腫瘍マーカーはCA19-9 221.6U/ml，DUPAN-2 1,100U/mlと高値であった．

腹部CT所見：膵内胆管に腫瘤影を認めた（**Fig. 2a**）．

核磁気共鳴胆管膵管造影検査所見：残存膵内胆管内に腫瘍の存在を疑わせる陰影欠損が認められ

＜2005年12月16日受理＞別刷請求先：武藤　俊博
〒464-8681　名古屋市千種区鹿子殿1―1　愛知県がんセンター消化器外科

Fig. 1　Percutaneus transhepatic cholangiogram shows filling defect in the hilar bile duct. At the right anterior oblique view, B4 derives nearly from the confluence of each hepatic duct, so proximal B2＋3 is recognized as left hepatic duct（Bl）in this case. Br；right hepatic duct, Bl；left hepatic duct.

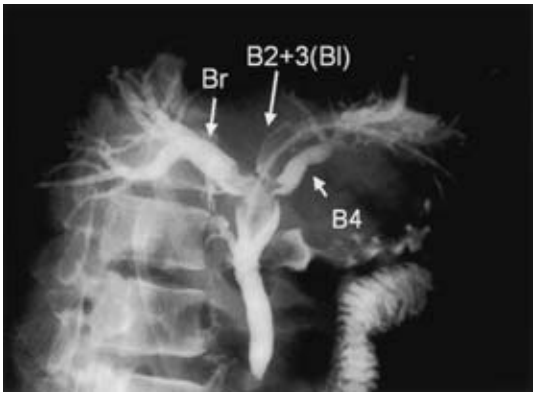

Fig. 2　CT shows tumor（arrow head）in the remnant lower bile duct in the pancreas（a）. Magnetic resonance cholangiopancreatogram revealed tumor defect（allows）and dilated lower bile duct（b）. Endscopy shows polypoid tumor at the papilla of Vater（c）.

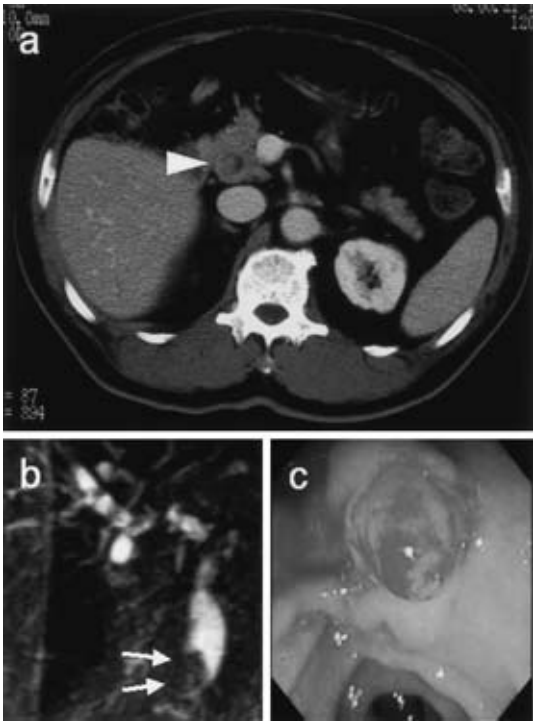

た（**Fig. 2b**）.

上部内視鏡検査所見：上部内視鏡にてVater乳頭部に易出血性の隆起性病変が観察され生検にて腺癌と診断された（**Fig. 2c**）.

血管造影検査所見：残存膵内胆管内の腫瘍に一致して濃染を認めた.

残存膵内胆管内再発または異時性多発胆道癌と診断した．全身検索にて遠隔転移を認めず肝胆道系酵素は保存的に正常化し，手術にて根治が見込めたことから，2003年7月下旬膵頭十二指腸切除術（pancreatoduodenectomy；以下，PDと略記）を施行した.

手術所見：胆管空腸吻合部周囲の癒着剥離に難渋した．大動脈周囲リンパ節を観察したが肉眼的に転移を認めなかったので郭清は省略した．胆管断端は軽度の線維性癒着あり鈍的に剥離しえたが，初回手術の影響のため肝動脈，門脈の確保に難渋した．胆管空腸吻合を施行している空腸脚に膵空腸吻合を施行し，Roux-en-Y法にて胃空腸吻合を施行した. 手術時間9時間53分, 出血量1,260 mlであった.

摘出標本：膵内胆管は著明に拡張しており胆管を開くと凝血壊死物質と乳頭状腫瘍が充満しており，凝血塊壊死組織を慎重に除去すると隆起性病変が下部胆管と，Vater乳頭部に二つ確認された．下部胆管の乳頭状腫瘍は非常に脆弱で固定の段階で一部が脱落した．初回手術の断端となる部分に肉眼的に再発は認めなかった（**Fig. 3**）.

病理組織検査所見：Vater乳頭部の腫瘍は乳頭状増殖を示す高分化乳頭腺癌で粘膜に限局しており，初回肝門部胆管癌と病理的類似性が認められた（**Fig. 4**）．膵内胆管の腫瘍本体は胆管壁より細い茎をもって立ち上がり初回の胆管癌同様脆弱なため切り出し時に脱落したが，初回肝門部胆管癌と類似性を示す粘膜に限局すると考えられる高分化な乳頭腺癌であった（**Fig. 5**）．Vater乳頭部の腫瘍と膵内胆管の腫瘍の間には肉眼・顕微鏡的に連続性は認めなかった．また，胆管断端に再発は認めなかった.

Fig. 3 Arrows indicate small tumor on the papilla of Vater (a), and allow head indicates another tumor with narrow stoke in the lower bile duct in the pancreas.

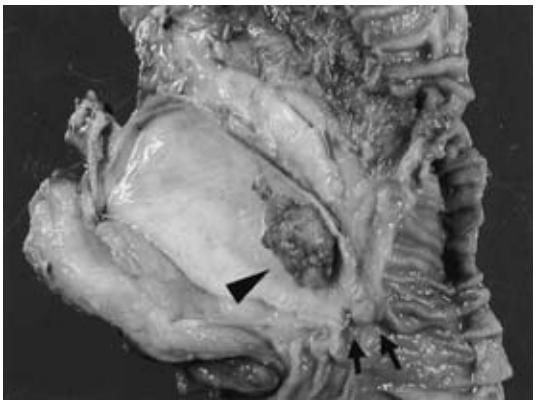

Fig. 4 Small tumor on the Vater papilla consists of papillary adenocarcinoma, similar to hilar cholangiocarcinoma.

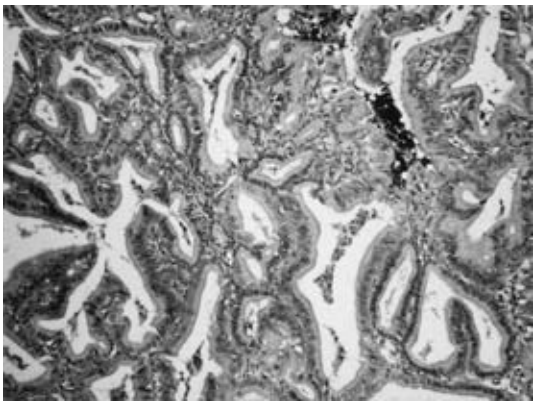

術後経過：肝胆道系酵素，腫瘍マーカーは正常化した．膵空腸吻合部の縫合不全を認めたが保存的に軽快，術後48日にて退院した．2004年10月多発肝転移を来し2005年3月肝不全にて永眠された．

考　察

本症例を再発あるいは異時性多発いずれと考えるべきか判断に苦慮した．1)肝左葉の肝内胆管が拡張していたためB3より施行した経皮経肝的胆道ドレナージ（percutaneus transhepatic biliary drainage；以下，PTBDと略記)が，左胆管系優位に発育した脆弱な腫瘍を押し出す操作となった．さらに，PTBDチューブの先端が下部胆管に留置され腫瘍塊の慢性的な脱落をじゃっ起した．2)中下部胆管の検索目的で施行されたERCPにより下部胆管粘膜の損傷を来し播種を起こしやすい状態が形成された．3）肝門部胆管癌は病理学的にpDM_0かつ表層拡大進展の所見は認めず，下部胆管，Vater乳頭部の腫瘍と極めて類似していた．胆管内に充満し非常に脆弱で容易に脱落する点も類似していた．膵内胆管断端に腫瘍は認めなかった．4）肝門部胆管癌術前の経皮経肝胆道造影，ERCPでは下部胆管に異常を認めなかった．5)異時性多発としては間隔が短く，膵・胆管合流異常[1]やbiliary papilomatosis[2]など多発胆道癌発症の背景とされる異常が存在しない．以上の点で，脱落腫瘍塊の播種による再発が妥当と考えられた．最終的に腫瘍のclonalityの同一性を遺伝子学的に証明することが必要と考えられ異時性多発の可能性は否定できない．初回手術から再発診断までが比較的長いが，2002年12月のCTでは膵内胆管に異常なく腫瘍マーカーも正常範囲内であった．その後の3か月ごとの腹部エコーでは見逃していた可能性があり，マーカーも頻回に測定すべきであった．

Fig. 5 Tumor in lower bile duct consists of papillary adenocarcinoma, similar to hilar cholangiocarcinoma.

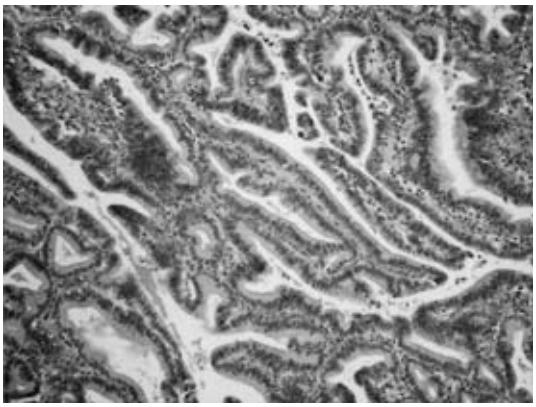

本症例は最終的に多発肝転移により失ったが初

Table 1　Reported cases of surgical resection for recurence of hilar cholangiocarcinoma in Japan（1990－2005）

Case	Auther	Year	Age/ Gender	Primary operation	Site of recurrence	Procedure	Prognosis
1	Yoshikawa[6]	1993	62F	hepatic hilum resection without hepatectomy	right hepatic duct	right hepatectomy	32M, dead
2	Fuseda[7]	1993	56F	left hepatectomy	peritoneum	tumorectomy	9M, dead
＊3	Kondo[8]	1995	57F	hepatic hilum resection with partial hepatectomy (S1)	liver (metastasis)	left hepatectomy	18M, alive＊
4	Uesaka[5]	1999	57M	left trisegmentectomy	PTBD fistula	abdominal wall resection	1M, dead
5	Uesaka[5]	1999	49M	hepatic hilum resection with partial hepatectomy (S1, S4)	PTBD fistula, soft tissue of abdominal wall, peritneal dissemination	tumorectomy, abdominal wall resection, right hemicolectomy, etc.	18M, dead
6	Uesaka[5]	1999	71M	hepatic hilum resection with partial hepatectomy (S1)	PTBD fistula	chest wall resection, partial hepatectomy	20M, dead
7	Uesaka[5]	1999	42M	extended left hepatectomy	abdominal wall	tumorectomy	11M, dead
8	Uesaka[5]	1999	46M	hepatic hilum resection with partial hepatectomy (S1,S4)	liver (metastasis)	right hepatectomy	20M, dead
9	Uesaka[5]	1999	41F	extended left hepatectomy	right hepatic duct	anterior segmentectomy	operative death
10	Uesaka[5]	1999	59M	extended right hepatectomy partial duodenectomy	duodenum	partial gastroduodenectomy, colectomy, hepahectomy	operative death
11	Uesaka[5]	1999	76M	extended left hepatectomy	lymph node	paraaortic lymph node dissection	12M, death
12	Uesaka[5]	1999	24M	extended left hepatectomy	lymph node	distalpancreatectomy, splenectomy, portal vein resection, etc.	12M, alive
13	Takakura[9]	2000	51F	extended right hepatectomy	lower bile duct	pancreatoduodenectomy	10M, alive
14	Uenishi[10]	2001	57F	extended left hepatectomy	pleura (PTBD related)	pleurectomy	9M, dead
＊15	Abe[11]	2002	67M	extended right hepatectomy	liver (metastasis)	partial hepatectomy (S2)	10M, alive＊
16	Hirano[12]	2004	71M	extended right hepatectomy	liver (resective margin)	partial hepatectomy (S4)	9M, alive
17	Our case		69M	extended left hepatectomy	lower bile duct	pancreatoduodenectomy	20M, dead

＊：disease free survivor

回手術の尾状葉切離面での pEM_1，pHM_1に起因すると考えられた．より厳密な尾状葉下大静脈部の肝離断と２次分枝での胆管切離により治癒度Ａが得られ長期生存が得られた可能性があり反省すべき点である．PD 術前の画像診断では転移を示唆する病変は指摘されず，入院時の肝・胆道系酵素上昇とビリルビン軽度上昇は一過性であったため胆管炎と考えられたが PD の侵襲と再手術後約１年での肝転移を考えると，F-18-fluorodeoxyglucose positron emission tomography を追加して手術適応を慎重に判断すべきであったと思われた．

近年，画像診断の進歩や適切な PTBD による減黄・胆管炎の防止，門脈塞栓術による予定残肝の

増大により，肝門部胆管癌の治癒切除率向上と手術死亡率の低下が認められる．しかし，二村[3]の報告では治癒切除143例において5年生存率は25%と非切除例より良好であるが，依然予後不良で大部分は再発を免れない．倉内ら[4]の30例の検討によると肺，肝臓，骨などの血行性転移が57%であったと報告している．また，上坂ら[5]の肝門部胆管癌根治切除133例の大規模な検討では73例55%が再発し67例は再発死している．再発部位は腹膜21例，肝16例，下大静脈前面から十二指腸の局所15例，肝門部局所11例，リンパ節9例，骨6例，PTBD瘻孔部5例，胸膜4例，肺3例などであった．再発は他の癌腫と同様腹膜播種，遠隔転移，リンパ節再発が中心で多発・複合性に起こることが多く一般的に手術の適応となることは少ない．

医学中央雑誌にて1990年から2005年4月までについて「胆道癌」,「再発切除」をキーワードとして検索したところ，会議録を除き肝門部胆管癌再発切除に言及している文献は8件存在した．自験例を含め肝門部胆管癌再発切除本邦報告例17例につき検討を行った[5)~12)]（**Table 1**）．再発場所はPTBD瘻孔およびこれに関連した胸腹壁再発，胆管空腸吻合部再発，肝転移などであった．重要構造物を巻き込んでいない局所再発，PTBD瘻孔関連再発，限局した遠隔転移など限られた状況でのみ手術が選択されている．播種と考えられる残存膵内胆管再発は我々の検索したかぎり報告例はなかった．

症例13は肝門部胆管癌（BspCmi）で本症例と同様に再発に対しPDを施行している．初回の病理所見がss，ly2，v1，dm1で膵内胆管あるいはその周囲の癌遺残からの局所再発と考察され，再発巣は膵頭部で腫瘤を形成し門脈や下大静脈に浸潤しこの部位での一般的な再発様式と考えられる．

17例中12例で再手術後再発を来した．術死および在院死が3例存在し9例は再発死し再手術後の予後は不良である．無再発生存の2例はまれな孤発性の肝転移で，異時性肝内胆管癌の可能性もあると考察されている特殊例である．非定型的かつ侵襲の高い手術となることがほとんどのため，手術適応は慎重に判断する必要がある．しかし，1年以上の生存は7例41%存在するため，他に有用な治療法がなく再発が限局しているのであれば，手術も重要な選択枝の一つと考えられる．

一方，初回手術時に術中の胆汁腹腔漏出の防止，特に乳頭状腫瘍の場合は愛護的操作による腫瘍脱落の防止，残存胆管の洗浄，適切な瘻孔処理（切除，エタノール焼灼）で播種を回避するための手技を心がけることも肝要である．また，PTBD瘻孔関連再発や本症例のごとき胆道内播種など，胆道癌術後特有の再発様式を念頭においた術後診療により，肝門部胆管癌術後再発例中に存在する外科的手術により予後改善が得られる症例を早期に拾い上げることにつながると考えられる．

文　献

1）神澤輝実，屠　聿揚，江川直人ほか：膵・胆管合流異常に合併した胆道癌の臨床病理学的特徴．胆道　**14**：35—41, 2000
2）草野敏臣，古川正人，中田俊則ほか：多中心性乳頭状胆管癌の1例．日消外会誌　**23**：1182—1185, 1990
3）二村雄次：肝門部胆管癌に対する外科治療成績と治療限界．日消病会誌　**98**：269—277, 2001
4）倉内宣明，松下道明，蒲池浩文ほか：胆管癌の外科的治療指針—肝門部胆管癌を中心に．外科　**65**：1691—1698, 2003
5）上坂克彦，神谷順一，椰野正人ほか：胆道癌術後再発例に対する対策と成績．日外会誌　**100**：195—199, 1999
6）吉川達也，羽生富士夫，中村光司ほか：胆道・膵癌術後再発に対する積極的外科治療．外科診療　**35**：337—343, 1993
7）伏田幸夫，菅　敏彦，高田道明ほか：脾彎曲部に再発を来した肝門部胆管癌の1例．日臨外医会誌　**54**：2375—2379, 1993
8）近藤　哲，二村雄次，早川直和ほか：再発時の治療法　切除療法を主とするもの　肝門部胆管癌．肝・胆・膵　**31**：655—659, 1995
9）高倉範尚，木村臣一，志摩泰生ほか：肝門部胆管癌術後再発例に対する膵頭十二指腸切除術．手術　**54**：704—708, 2000
10）Uenishi T, Hirohashi K, Inoue K et al：Pleural dissemination as a complication of preoperative percutaneus transhepatic biliary drainage for hilar cholangiocarcinoma：report of a case. Surg Today **31**：174—176, 2001
11）阿部友哉，鈴木正徳，海野倫明ほか：粘膜に限局する乳頭型肝門部胆管癌治癒切除後遠隔期に生じた肝腫瘍の1切除例．胆道　**16**：125—131,

2002
12）平野　聡，近藤　哲，田中栄一ほか：最近の癌再発の診断法と治療法　胆嚢・胆管癌　治療．外科 66：301―308, 2004

A Case which Underwent Pancretoduodenectomy for Recurrence in the Lower Bile Duct after Surgery for Hilar Cholangiocarcinoma

Toshihiro Muto, Takamasa Tokoro, Eisaku Sato,
Tetuya Kaneko and Akira Orihara
Department of Surgery, Tokai Central Hospital

69-year-old man underwent extended left hepatectomy for hilar cholangiocarcinoma in November 1999, and curability B resection was achieved. In May 2003, he was admitted for cholangitis that was improved by conservative therapy, but recurrence in the remnant bile duct of the pancreas was revealed, and he underwent a pancreatoduodenectomy curatively in July 2003 but he died of multiple liver metastases at the 20th postoperative month. We concluded that fragments originating from the fragile hilar cholangiocarcinoma growing papillary in the bile duct were seeded in the residual bile duct, although metachronous carcinogenesis in the biliary tract may also explain the pathogenesis. It has been reported that there is little opportunity for salvage surgical resection in recurrent cases after curative operation for hilar cholangiocarcinoma, and an atypical and aggressive procedure is often required, resulting in a poor prognosis. In 17 reported cases including our case in Japan since 1990, three patients（17%）died in hospital, 12 patients（70%）suffered recurrence after reoperation. Seven patients (41%) have survived for one year or more however, therefore surgical treatment for recurrence is an important current arm in the absence of other effective alternatives.

Key words：hilar cholangiocarcinoma, implantation, pancreatoduodenectomy

〔Jpn J Gastroenterol Surg 39：683―688, 2006〕

Reprint requests：Toshihiro Muto　Department of Digestive Surgery, Aichi Cancer Center
1-1 Kanokoden, Chikusa-ku, Nagoya, 464-8681 JAPAN

Accepted：December 16, 2005

©2006 The Japanese Society of Gastroenterological Surgery　Journal Web Site：http://www.jsgs.or.jp/journal/