日消外会誌　39（6）：718～723，2006年

症例報告

膿瘍を伴う急性虫垂炎との鑑別が困難であった虫垂癌の1切除例
―当センター13例のまとめとともに―

国立国際医療センター外科，同　病理*

山澤　邦宏　　斎藤　幸夫　　矢野　秀朗　　佐藤　文絵
横畠　徳祐　　徳原　　真　　清水　利夫　　斎藤　　登*

急性虫垂炎症状にて発症した原発性虫垂癌を経験した．患者は56歳の女性で，右下腹部痛を主訴に来院した．腹部所見，腹部超音波，腹部CTなどにて腹腔内膿瘍を伴った急性虫垂炎の診断にて緊急手術を施行したが，術後の病理診断にて虫垂癌と判明した．追加手術として回盲部切除＋リンパ節郭清を行った．se，n0，p（－），H0，M（－）：stage IIであった．術後経過は順調で術後19.1か月経過した現在，テガフール・ウラシルを内服しつつ外来通院中である．当センターにて手術施行した原発性虫垂癌13例（本症例含む）および本邦報告255例の臨床病理学的特徴の考察とともに報告する．

はじめに

原発性虫垂癌はまれな疾患であり，発見時には進行した状態の場合が多いとされ，また癌による虫垂の閉塞のため急性虫垂炎として発症する場合がある．

今回，急性虫垂炎症状で発症した原発性虫垂癌を経験したので，当センターにおける原発性虫垂癌13例および本邦報告255例（過去10年間）のまとめとともに報告する．

症　　例

患者：56歳，女性

主訴：右下腹部痛

既往歴：高血圧

家族歴：特記すべきことなし．

現病歴：平成16年3月中旬頃より右下腹部痛出現し経過観察していたが腹痛の改善がないため平成16年3月下旬当院外来受診．腹部所見，腹部超音波検査，腹部CTなどにより腹腔内膿瘍を伴った急性虫垂炎の診断で緊急入院手術となった．

入院時現症：身長165cm，体重80.2kg，体温37.3℃，脈拍84回/分，血圧134/76mmHg．腹部所見ではMac Burney点よりやや外側に限局する圧痛，軽い腹膜刺激症状が認められた．

入院時血液検査所見：WBC 11,330/μl，CRP 14.0mg/dlと炎症反応を認めたが，肝機能・腎機能に異常はなかった．この時点で腫瘍マーカーは計測されていなかった．

腹部超音波検査：盲腸の背側に径5cm大のlow echo領域を認め，膿瘍が疑われ，その膿瘍の内側に虫垂の開口部と考えられる像がみられた（**Fig. 1**）．

Fig. 1　a：Abdominal ultrasonographies showing a low echoic area sized 5.6cm×4.8cm behind the cecum（arrow）. b：The root of the appendix is shown inside a low echo area（arrow）.

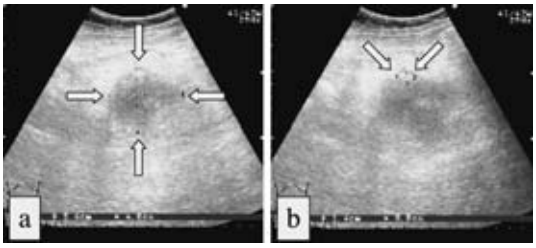

腹部CT：盲腸の背外側に腫大した虫垂を認め，その先端付近から辺縁が増強される腫瘤性病

＜2006年1月25日受理＞別刷請求先：山澤　邦宏
〒162-8655　新宿区戸山1―21―1　国立国際医療センター外科

Fig. 2 Abdominal computed tomographies showing an enhanced tumor out side of and behind of the cecum, which was suspected to be an abdominal abscess (arrow).

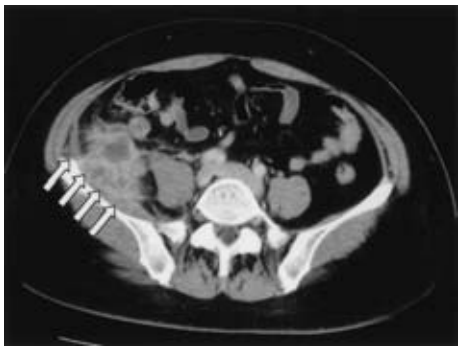

Fig. 3 Histopathological findings showing a well differentiated tubular adenocarcinoma.

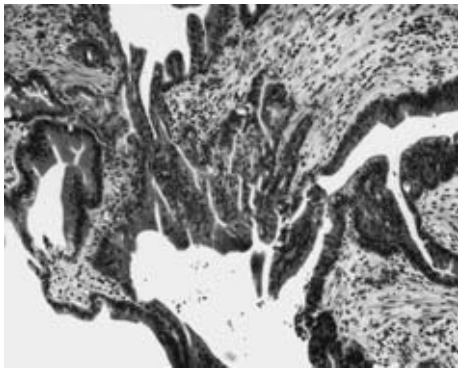

変を認め，膿瘍が疑われた（**Fig. 2**）.

以上の所見より，腹腔内膿瘍を伴う穿孔性急性虫垂炎と診断し緊急手術を施行した.

手術所見1：傍腹直筋切開にて開腹したところ，腹水は少量で特に腫瘍性病変は見あたらなかった．しかし，画像所見のごとく膿瘍が後腹膜に存在し虫垂が膿瘍内に入り込んでいたため，虫垂根部のみしか確認できなかった．そこで，まず虫垂根部を切離，回盲部を脱転し，後腹膜膿瘍を開放したところ多量の膿汁が流出したため内部の壊死組織などを十分に掻爬し（この時，虫垂本体は壊死組織に紛れて確認不可能），虫垂切除断端を埋没させた後，十分洗浄し，drainを留置して手術を終了した．確認できた虫垂根部の一部と膿瘍壁の一部を病理組織検査に提出した.

病理組織学的検査所見1：切除された虫垂根部の組織は高分化の乳頭管状腺癌の増生が認められ，虫垂または盲腸原発の腺癌が考えられた（**Fig. 3**）.

術後経過1：後腹膜膿瘍のドレナージをしつつ経過観察されていたが，病理結果が腺癌であったため本人，家族に十分説明した後，初回手術から14日目の平成16年4月中旬再手術を行うこととした．この時の腫瘍マーカーはCEA：4.0ng/ml，CA19-9：<2.0U/mlと正常範囲内であった.

手術所見2：中下腹部正中切開で開腹し，D3郭清を伴う回盲部切除を行った．また，膿瘍壁を周囲の組織ごと確実に切除した.

病理検査所見2：1回目に切除できなかった虫垂先端部は盲腸背側で炎症性組織に埋もれた形で存在し，高分化型の乳頭管状腺癌を認め漿膜表面に露出していた．後腹膜に存在した膿瘍壁にも腫瘍が認められたが，切離縁は陰性であった（**Fig. 4**）．大腸癌取扱い規約上はse，ly0，v1，n0，ow（−），aw（−），ew（−），p（−），H0，M（−）：stage IIであった[1].

術後経過2：術後経過は順調で，術後26日目に軽快退院となった．術後補助化学療法としてテガフール・ウラシル300mg/dayを経口投与しつつ現在，外来通院中である.

考　察

原発性虫垂癌の頻度は切除虫垂および剖検例の0.08%とまれな疾患であり[2]，粘液嚢胞腺癌型（cystic type），大腸癌と同様の腺癌型（colonic type）およびその他の癌の3型に分類されている.

1983年から2005年までの21年間に当センターにおける虫垂癌手術例は本症例を含めて13例であった（**Table 1**）．その特徴として，男女比は7：6で平均年齢は62.2歳（38〜86歳），うちcolonic typeが7例で，cystic typeが5例，その他の癌に分類されるものが1例であった．その他の癌に分類した1例は印環細胞癌であるが，秋山ら[3]，輿石ら[4]は虫垂原発の印環細胞癌は悪性度が非常に高く極めてまれな疾患であり，その報告例は現在まで7例に過ぎないと述べている.

Fig. 4　a：Macroscopic findings from the resected specimen, a view of the serosa side of the cecum, in which the appendix is unclear. b：An adenocarcinoma of the appendix existed inside of the inflamed tissues（arrow）. c：Macroscopic findings from the abscess wall. d：An adenocarcinoma exists inside of the abscess wall（arrow）.

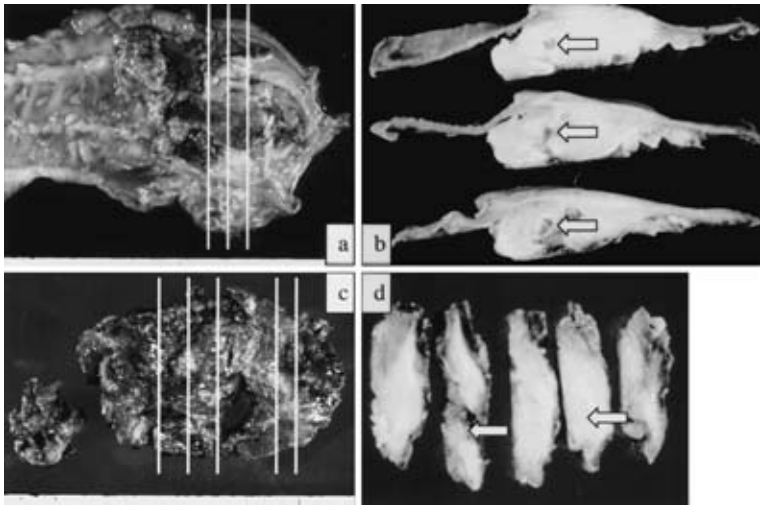

本症例では腹部CT，超音波検査にて術前診断を急性虫垂炎穿孔による腹腔内膿瘍として1回目の手術を施行しているが，一般的にも原発性虫垂癌の術前診断は非常に困難であるとされ，術前診断では急性虫垂炎と誤診断される場合が最も多い[5)6)]．また，注腸造影X線検査，大腸内視鏡検査においても圧排像を認めることはあるものの，特に原発性虫垂癌に特徴的な画像所見はないといわれている．また一方で，cystic typeでは良性である嚢胞腺腫との鑑別が重要であるがCT，USがその嚢胞部分の形状から診断に有用である可能性が示唆されている[7)8)]．しかし，腹部CT，注腸造影X線検査，大腸内視鏡検査を行ってもその正診率は9～25％と低率であることが報告されている[5)9)]．当センターの13例では，術前に虫垂癌と診断されたものは2例（正診率15.4％）である．うち，colonic typeの1例は黒色便精査での大腸内視鏡にて虫垂入口部からの生検で診断，cystic typeの1例はCT，USにて虫垂の粘液貯留および腹膜播種を認めたため診断された．術前虫垂癌と診断できなかったものは11例（84.6％）で，うち5例（38.5％）が急性虫垂炎と診断され，他に小腸間膜嚢胞性腫瘤・粘液嚢胞腺腫・卵巣癌・盲腸癌と診断されたものが1例ずつあった．また，深達度mの2例は上行結腸癌手術施行の際に偶然見つかったものであった．

初回手術術式では，虫垂切除：6例，回盲部切除：3例，盲腸切除：2例，結腸右半切除：1例，試験開腹：1例が行われた．虫垂切除が行われた6例中4例にリンパ節郭清を含む回盲部切除が追加施行された．追加切除が施行されたうちの3例は切除したリンパ節，回盲部の組織内に癌の遺残はなかったが，もう1例（本症例）は切除した虫垂癌本体以外にも膿瘍壁内に癌の遺残が認められた．また，追加切除をしなかった2例のうち，1例は高度進行肺癌があったため追加切除はされず，粘液嚢胞腺癌の1例は穿孔しておらず採取したリンパ節転移陰性であったため追加切除は行われなかった．原発性虫垂癌に対する確立された術式はないものの，cystic type/colonic typeにかかわらず，回盲部切除施行の5年生存率は45～65％[10)]，虫垂切除のみでは20～37％，結腸右半切除術施行例では45～73％と報告されており[11)～16)]，このことからも，急性虫垂炎などにより虫垂切除

Table 1　13 cases of primary carcinoma of the appendix in our hospital.

Case	Gender	Age	Preoperative diagnosis	Operation	Curability	Histological type	Depth	n	p	Stage	Prognosis	Cause of death
1	M	42	acute appendicitis	appe → IC	C	muc	se	0	3	IV	alive (0.2M)	—
2	F	86	ascending colon cancer	IC	A	well	m	0	0	0	alive (0.2M)	—
3	F	77	rectal cancer	IC	C	well	si	4	3	IV	alive (1.2M)	—
4	F	61	acute appendicitis	appe → IC	B	muc	se	0	1	IV	alive (5.4M)	—
5	F	56	acute appendicitis	appe → IC	A	well	se	0	0	II	alive (19.1M)	—
6	M	67	carcinoma of the appendix	IC	A	well	sm	0	0	I	alive (42.1M)	—
7	M	68	mucinous cyst adenoma	cecectomy	A	muc	m	0	0	0	alive (44.1M)	—
8	F	72	cystic tumor of intestine	appe	A	muc	ss	0	0	II	alive (48.3M)	—
9	M	46	acute appendicitis	appe → IC	A	sig	ss	0	0	II	alive (59.3M)	—
10	M	64	ascending colon cancer	RHC	A	well	m	0	0	0	alive (61.2M)	—
11	M	38	mucinous cyst adenocarcinoma	cecectomy	C	muc	se	—	3	IV	dead (14.9M)	appendiceal cancer
12	M	65	acute appendicitis	appe	C	well	se	—	0	II	dead (2.2M)	lung cancer
13	F	67	ovarian cancer	unresectable	C	well	—	—	3	IV	dead (1.6M)	appendiceal cancer

appe : appendectomy, IC : ileocolic resection, RHC : right hemicolectomy. well : well differntiated adenocarcinoma, muc : mucinous cyst adenocarcinoma, sig : signet ring cell carcinoma.

のみを行った後に虫垂癌が判明した場合でも追加手術として，リンパ節郭清を含む回盲部切除あるいは結腸右半切除術が必要であると考えられる．しかし，cystic type の場合では限局性であり虫垂断端に遺残がなければ虫垂切除のみ，リンパ節郭清は不要であるという意見もある[17)～19)]．

また，急性虫垂炎術後の病理標本の扱いについては，その 0.03～2.2% に虫垂癌が発見されており[20)～22)]，その中には早期虫垂癌として見つかる場合もあるため，病理組織学的検索を慎重に行う必要があると考えている．

医学中央雑誌での 1995 年～2004 年までの過去 10 年間の本邦における「原発性虫垂癌」をキーワードにした報告（会議録除く）は文献上 255 例あった（**Table 2**）．男女比 99：156, 年齢は 21～95 歳（平均 63.0 歳）であった．深達度 mp 以上の症例が 169 例（82.8%）であり，stage IV 症例が 77 例（36.2%）を占めていたことからも原発性虫垂癌の早期発見の困難さと発見時に進行している場合が多いということをうかがわせる．また，リンパ節転移は 59 例（31.7%）にみられ，リンパ管（ly），静脈（v）のいずれかの脈管侵襲を認めたものが 51 例（51%）あり，この頻度からみても原発性虫垂癌の術式として，リンパ節郭清を伴う回盲部切除あるいは右半結腸切除が妥当であると考える．

術後の補助化学療法については一定の見解はなく，岡田ら[5)]はテガフール・ウラシルの内服を標準治療として施行していると述べている．当センターでは 7 例に術後補助化学療法を行っており，腹膜播種の認められた 5 例は 5FU，CDDP，MMC または 5FU，LV，CPT11 の組合せで，また現在通院中の 2 例（いずれも stage II）は，それぞれテガフール・ウラシル，5'-DFUR による化学療法を継続中である．

原発性虫垂癌の予後は不良とする報告が多く，その理由として前述したように診断が困難であること，発見時にすでに播種性病変を伴っている場合が多いという理由によると考えられる．当センターでの術後 stage は 0：3 例，I：1 例，II：4 例，III：0 例，IV：5 例であった．また，13 例中 10 例が無再発生存中でその 10 例の術後平均観察期

Table 2　255 cases of primary carcinoma of the appendix in Japan from 1995 to 2004.

Gender, Age	Male：Female ＝ 99cases：156cases, 21 ～ 95y.o.（mean：63y.o.）							
type	colonic : cystic : other ＝ 120 cases : 118 cases : 16 cases（unknown : 1 case）							
depth	m	20 cases	LN metastasis	negative	127 cases（68.3%）			
	sm	15 cases		positive	59 cases（31.7%）	n1	23 cases	
	mp	20 cases		unknown	69 cases	n2	18 cases	
	ss	54 cases	ly	negative	50 cases（50%）	n3	6 cases	
	se	54 cases		positive	50 cases（50%）	n4	6 cases	
	si	41 cases		unknown	155 cases	unknown	6 cases	
	unknown	51 cases	v	negative	70 cases（75.3%）			
				positive	27 cases（24.7%）			
				unknown	158 cases			
peritoneal dissemination	negative	154 cases（69.4%）	liver metastasis	negative	192 cases（96%）			
	positive	68 cases（30.6%）	p1	5 cases	positive	8 cases（4%）	H1	2 cases
	unknown	33 cases	p2	4 cases	unknown	55 cases	H2	2 cases
			p3	46 cases			H3	4 cases
			unknown	13 cases				
stage	0 : Ⅰ : Ⅱ : Ⅲ : Ⅳ : unknown ＝ 19 : 24 : 50 : 43 : 77 : 42							
Operation	RHC : 62 cases		appe → RHC : 18 cases					
	IC : 98 cases		appe → IC : 26 cases					
	appe : 34 cases		IC → RHC : 4 cases					
	unresectable : 5 cases		cecectomy → RHC : 3 cases					
	unresectable : 4 cases		other : 1 case					
Prognosis	alive：126 cases（mean：29.9 ± 2.4 month）							
	dead：43 cases（mean：23.4 ± 4.8 month），unknown：86 cases							

RHC：right hemicolectomy, appe：appendectomy, IC：ileocolic resection

間は 28.1±8.0 か月（0.2～61.2 か月）であり，うち 7 例に根治度 A の手術が行われていた．一方，死亡例 3 例中，原癌死は 2 例でいずれも腹膜播種を伴う stage Ⅳ 症例であった．一方，本邦 255 例の報告では予後の明らかな 169 例中, 126 例(74.6%)が生存しておりその平均観察期間は 29.9±2.4 か月（0.2～158 か月）であり，死亡例は 43 例でその平均予後は 23.4±4.8 か月(1～157 か月)であった．さらに，通常の大腸癌（大腸癌全国登録）[23]と虫垂癌(本邦報告例)の 5 年生存率を比較してみると，全大腸癌：71.4% に対し全虫垂癌：64.4% であった．また，stage 別 5 年生存率（大腸癌：虫垂癌）ではstage Ⅱ：83.6%：79.9%，stage Ⅲ：76.1%：69.0%，stage Ⅳ：14.3%：46.1% であり，stage Ⅳ では虫垂癌の方が大腸癌に比べ予後良好であるが，これは虫垂腹膜偽粘液腫（stage Ⅳ）に対する良好な治療成績の報告が含まれているためである可能性がある．

原発性虫垂癌の術前診断は困難であり，術前には急性虫垂炎と診断される例が多い．急性虫垂炎症例においても本疾患を念頭に術前画像評価が必要であるが，現時点では切除標本の病理組織学的検査が最も大切であると考えられる．また，たとえ急性虫垂炎術後に虫垂癌が判明した後にも追加切除としてリンパ節郭清を含む回盲部切除または結腸右半切除を行うことが予後の改善に必要であると考えている．

文　献

1）大腸癌研究会編：大腸癌取扱い規約．第 6 版．金原出版，東京，1998
2）Collins DC：71,000 human appendix specimens. Afinal report, summarizing forty year's study. Am J Proctol **14**：365―381, 1963
3）秋山有史，青木穀一，木村祐輔ほか：虫垂原発印環細胞癌の 2 例．日臨外会誌　**65**：2958―2962, 2004
4）輿石直樹，木嶋泰興：虫垂原発の印環細胞癌の 1 例．日本大腸肛門病会誌　**57**：23―27, 2004

5) 岡田健一，貞廣荘太郎，石川健二ほか：原発性虫垂癌の 11 例．臨外 **58**：1671—1674, 2003
6) 五代天偉，永野 篤，藤澤 順ほか：原発性虫垂癌 11 例の検討．日臨外会誌 **64**：1961—1964, 2003
7) 石川 勉，牛尾恭輔，縄野 繁ほか：虫垂腫瘤診断における画像診断の役割．胃と腸 **25**：1143—1154, 1990
8) 北川晋二，本岡 慎，平田展章ほか：虫垂腫瘤様病変における注腸 X 線所見．胃と腸 **25**：1155—1168, 1990
9) 根塚秀昭，藪下和久，尾山勝信ほか：原発性虫垂癌 12 例の臨床病理学的検討．日本大腸肛門病会誌 **57**：340—344, 2004
10) Dejong CHC, Verhagen PF：Primary adenocarcinoma of the appendix and pseudomyxoma peritonei. Acta Chir Belg **88**：397—400, 1988
11) Hananel N, Powsner E, Wolloch Y：Primary appendiceal neoplasms. Isr J Med Sci **29**：733—734, 1993
12) Lenriot JP, Huguier M：Adenocarcinoma of the appendix. Am J Surg **155**：470—475, 1988
13) Stenphanson JB, Brief DK：Mucinous appendiceal tumors：clinical review. J Med Soc N J **82**：381—384, 1985
14) Hopkins GB, Tullis RH, Kristensen KAB：Primary adenocarcinoma of the vermiform appendix. Dis Colon Rectum **16**：140—144, 1973
15) Flint FB, Kahn AM, Passaro E：Jr：Adenocarcinoma of the appendix. Am J Surg **120**：707—709, 1970
16) Hesketh KT：The management of primary adenocarcinoma of the verminform appendix. Gut **4**：158—168, 1963
17) 鈴木恒夫，梅北信孝，井上 暁ほか：腹膜偽粘液腫に対して CDDP 腹腔内投与を施行した 3 例．癌と化療 **25**：1449—1451, 1998
18) Schlatter MG, McKone TK, Scholten DJ et al：Primary appendiceal adenocarcinoma. Am Surg **53**：434—437, 1987
19) Anderson A, Bergdahl L, Boquist L：Primary carcinoma of appendix. Ann Surg **183**：53—57, 1976
20) 眞次康弘，中塚博文，豊田和広ほか：原発性虫垂癌の 5 例．日消外会誌 **34**：1452—1456, 2001
21) 福地 稔，長町幸雄，秋山典夫ほか：虫垂癌の 4 症例．日本大腸肛門病会誌 **50**：507—511, 1997
22) 木村忠広，水野照久，印牧武人ほか：S 状結腸癌を併存した虫垂粘液嚢胞癌の 1 例．日消外会誌 **18**：2077—2080, 1985
23) 大腸癌研究会編：大腸癌治療ガイドライン．医師用 2005 年版．金原出版，東京，2005

An Adenocarcinoma of the Appendix which was Difficult to Distinguish Preoperatively from Acute Appendicitis with an Abdominal Abscess
—A Case Report and Review of Thirteen Cases of Primary Carcinoma of the Appendix from Our Hospital Facilites—

Kunihiro Yamasawa, Yukio Saito, Hideaki Yano, Fumie Sato,
Norisuke Yokohata, Makoto Tokuhara, Toshio Shimizu and Kiyoshi Saito*
Department of Surgery and Department of Pathology*, International Medical Center of Japan

We report a case of primary adenocarcinoma of the appendix difficult to distinguish from acute appendicitis. A 56-year-old woman with lower right quadrant abdominal pain was diagnosed preoperatively with acute appendicitis with abdominal abscess by ultrasound and computed tomography. Following appendectomy, pathological examination showed adenocarcinoma of the appendix. Ileocecal resection with regional lymph node dissection and removal of the abscess wall was conducted two weeks after the first operation. In addition to the case presented, we review the Japanese literature, i.e. 255 cases with adenocarcinoma of the appendix from 1995 to 2004, including 13 cases of our own.

Key words：primary carcinoma of appendix, acute appendicitis, abdominal abscess
〔Jpn J Gastroenterol Surg 39：718—723, 2006〕

Reprint requests：Kunihiro Yamasawa Department of Surgery, International Medical Center of Japan
1-21-1 Toyama-cho, Shinjuku-ku, 162-8655 JAPAN
Accepted：January 25, 2006

©2006 The Japanese Society of Gastroenterological Surgery Journal Web Site：http://www.jsgs.or.jp/journal/