日消外会誌　39（9）：1529～1533，2006年

症例報告

子宮頸癌（腺癌）術後９年目にイレウスを契機に手術を施行した転移性小腸癌の１経験例

星ヶ丘厚生年金病院外科，同　検査部*

岡山　順司　　中辻　直之　　堀川　雅人
辰巳　満俊　　高山　智燮　　中村　信治
北東　大督　　丸山　博司*　　杉原　誠一

症例は56歳の女性で，既往歴に47歳時，子宮頸癌で子宮摘出術，両付属器切除術，リンパ節郭清術を施行された．病理組織学的検査では腺癌であった．リンパ節転移も認めたことから，術後放射線照射も施行された．今回，術後９年目に腹痛，腹部膨満感を主訴に当院受診．腹部単純X線検査でNiveauを認め，イレウスと診断された．イレウス管造影検査で回腸末端から約30cm口側の部位に狭窄像を認めた．子宮頸癌術後イレウスと診断し，小腸部分切除術を施行．摘出標本は全周性にわたる隆起性病変を認めた．病理組織学的には，筋層にとどまる小腸腺癌であり，子宮頸癌小腸転移と診断された．術後経過は良好で，外来通院中である．子宮頸癌の小腸転移は極めてまれであり，自験例を含めて２例の報告があるに過ぎず，貴重な経験をしたので若干の文献的考察を加えて報告する．

はじめに

転移性小腸癌は比較的まれな疾患であり，腹腔内臓器からの転移や肺，乳癌などよりの転移も報告されている[1)~3)]．今回，子宮頸癌（腺癌）術後９年目にイレウスを契機に手術を施行した転移性小腸癌の１例を経験したので，若干の文献的考察を加えて報告する．

症　　例

症例：56歳，女性

主訴：腹部膨満感，腹痛，嘔吐

既往歴：平成７年12月，子宮頸癌に対し子宮全摘術，両付属器切除術，リンパ節郭清術を他院で施行された．

初回手術時の病理組織学的検査所見：中分化の内頸部型腺癌であった（**Fig. 1a，b**）．また，左外腸骨リンパ節に転移を認め，Stage Ib（T1b，N1，M0）であった．

初回手術後治療：術後放射線照射を50Gy施行され，以後外来通院で経過観察中であった．

家族歴：特記すべきことなし．

現病歴：平成15年はじめより腹部膨満感，腹痛，嘔吐を認め，近医で下剤などを処方されていた．平成16年４月，腹痛，嘔吐が頻回となったため，当院救急外来受診．腹部X線検査でNiveauを認め，癒着性イレウスの診断で，緊急入院となった．絶食，点滴加療で症状は軽快し退院，外来通院となった．その後，３回同様の症状で入退院を繰り返した．平成16年12月腹部膨満感，嘔吐にて再度入院となった．

入院時現症：身長157cm，体重41kg．眼瞼結膜に貧血を認めたが，眼球結膜に黄染を認めず．表在リンパ節は触知しなかった．下腹部正中に子宮頸癌手術時の瘢痕を認めた．腹部は膨満しており，圧痛も軽度認めた．

入院時一般検査：食事摂取不良による低栄養状態，貧血および軽度の炎症所見を認めた．また，腫瘍マーカーの上昇は認めなかった（**Table 1**）．

腹部X線検査：Niveauを認めた（**Fig. 2**）．

腹部CT：骨盤部に落ち込んでいると思われる

＜2006年２月22日受理＞別刷請求先：岡山　順司
〒573-8511　枚方市星丘４―８―１　星ヶ丘厚生年金病院外科

Fig. 1　Microscopic findings showed that the tumor was adenocarcinoma（HE：(a)：×4, (b)：×20).

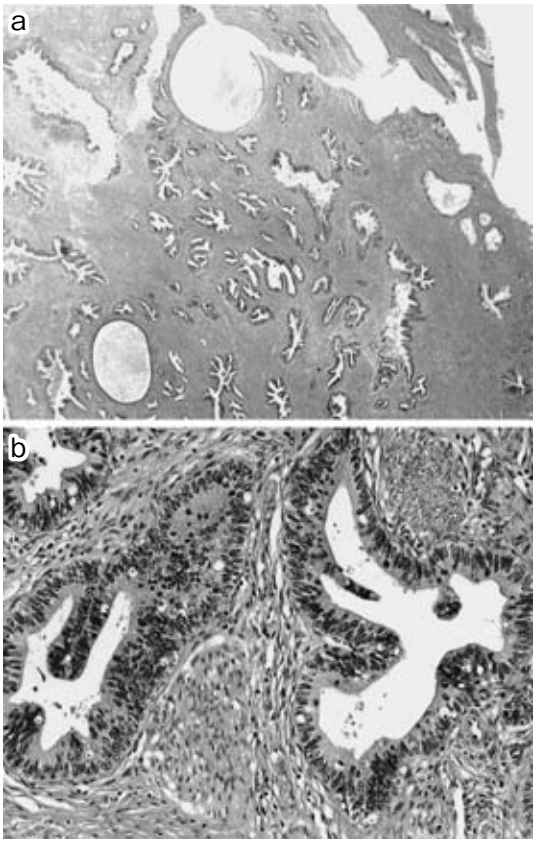

小腸の拡張と，炎症による壁肥厚像を認めた(**Fig. 3**)．明らかな腫瘍は認めなかった．

イレウス管造影検査：回腸末端より約30cmの部位に全周性の狭窄像を認めた（**Fig. 4**)．

以上より，子宮頸癌術後癒着性イレウスと診断し，当科初診から270日目の平成17年1月開腹手術を施行した．

手術所見：中下腹部正中切開で開腹した．骨盤部に明らかな癒着を認めなかった．また，腹膜播種性病変も認めなかった．少量の腹水を認めたため，腹水細胞診を施行するもclassIIであった．イレウス管先端のバルーンの位置を目安に，病変を検索したところ，回腸末端より約30cmの小腸に約2cmの全周性の狭窄を認めた．また，口側腸管は軽度の拡張を認めた．周囲のリンパ節腫大はなく，小腸部分切除術を施行した．

Table 1　Laboratory data before surgery

WBC	3,200 /ul	GOT	22 U/*l*
RBC	352×10⁴ /ul	GPT	15 U/*l*
Hb	11.5 g/dl	LDH	135 U/*l*
Hct	33.8 %	ALP	184 U/*l*
PLT	28.7×10⁴ /ul	γ-GTP	65 U/*l*
TP	6.6 g/dl	CPK	151 U/*l*
ALB	3.2 g/dl	Ch-E	162 U/*l*
T-cho	149 mg/dl	T-Bil	0.4 mg/dl
Glu	106 mg/dl	D-Bil	0.2 mg/dl
BUN	10.9 mg/dl	AMY	81 U/*l*
Cr	0.56 mg/dl	PT	83.0 %
CRP	1.98 mg/dl	APTT	27.4 %
Na	141 mEq/*l*	CEA	3.5 ng/ml
K	4.5 mEq/*l*	CA19−9	11.02 U/ml
Cl	102 mEq/*l*	CA125	8.8 U/ml
Ca	9.8 mg/dl		

Fig. 2　Plain abdominal radiography showed abnormal small intestine gas with niveau.

切除標本検査所見：大きさ1.5×4.0cmの全周性におよぶ隆起性病変を認めた（**Fig. 5**)．

病理組織学的検査所見：粘膜層から固有筋層にかけて浸潤する乳頭管状の高分化型腺癌であった（**Fig. 6**)．特殊染色では，CK7（＋），CEA（＋），BerEP4（＋），CK20（－）で子宮頸癌の小腸転移と診断した（**Fig. 6**)．

Fig. 3　Abdominal computed tomography did not detect the tumor and showed dilatation of small intestine（arrow）.

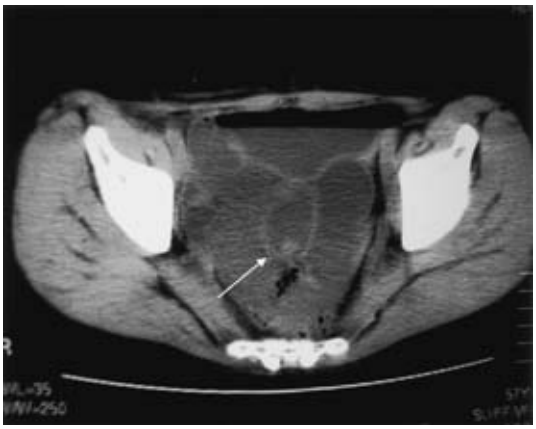

Fig. 4　X ray examination of the small intestine using ileus tube revealed a narrow area of ileum（arrow）.

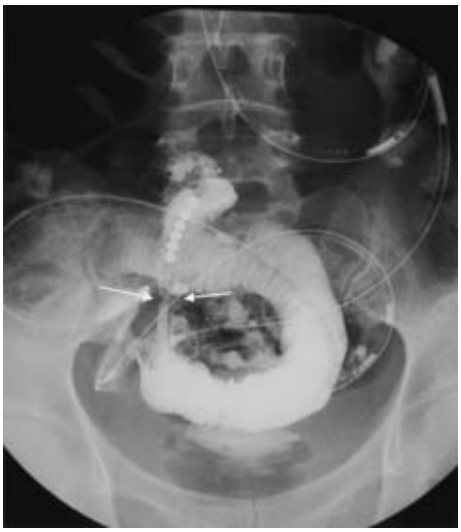

術後経過：術後経過は良好で退院．現在術後 12 か月，無再発外来通院中である．

考　　察

一般的に他臓器からの小腸転移例は少なく，医学中央雑誌で検索したところ，例えば肺癌の小腸転移は 2〜8.8%[1]，乳癌では 9 例[2]，腎癌では 17 例[3]と極めて少ない．今回，我々はイレウスを契機に発見された子宮頸癌小腸転移の 1 例を経験した．

Fig. 5　Resected specimen. The tumor was 1.5×4.0cm in size and occupied circle of ileum.

医学中央雑誌で,「子宮頸癌」,「小腸」,「転移」をキーワードに 1983 年以降 2005 年まで検索したところ 1 例のみの報告しかなく[4], 子宮頸癌の小腸転移としては，2 例目の報告と思われる．若月ら[4]の報告では，子宮頸癌治療後，3 年目にイレウスを認め内科的治療が行われた．しかし，改善しないため 6 か月後に開腹術を施行し，回腸末端に腫瘍を認めたため，回腸部分切除術を施行されている．病理組織学的には重層扁平上皮癌であり，子宮頸癌の小腸転移と診断されている．症例が自験例を含めて 2 例のみのため，特徴についてはっきりしたことは言えないのが現状である．

ところで，子宮頸癌の消化管への進展形式としては，血行性転移，リンパ行性転移，播種性転移が考えられるが，筋層までの腫瘍であること，および 9 年前の手術時にリンパ節転移を認めたことから，リンパ行性あるいは，血行性転移が考えられる．さらに，転移性小腸腫瘍の形態的特徴として，Willis[5]は，以下の二つの発育形式について述べている．1）消化管への転移巣が粘膜下層に形成され浸潤し，一部潰瘍を伴い BorrmannII 型あるいは III 型形態をとるもの，2）粘膜下腫瘍として有茎性に発育しその牽引力により漿膜面に dimple を形成するもの，である．自験例では前者と考えられ，粘膜下層ないし筋層に癌細胞が形成され粘

Fig. 6　a：Microscopic findings showed that the tumor was moderately differenciated adenocarcinoma（HE：×10）. Immunohistochemical staining of the tumor of small intestine. The tumor was stained by CK7（b：×4）, CEA（c：×4）, BerEP4（d：×10）, and was not stained by CK20（e：×4）.

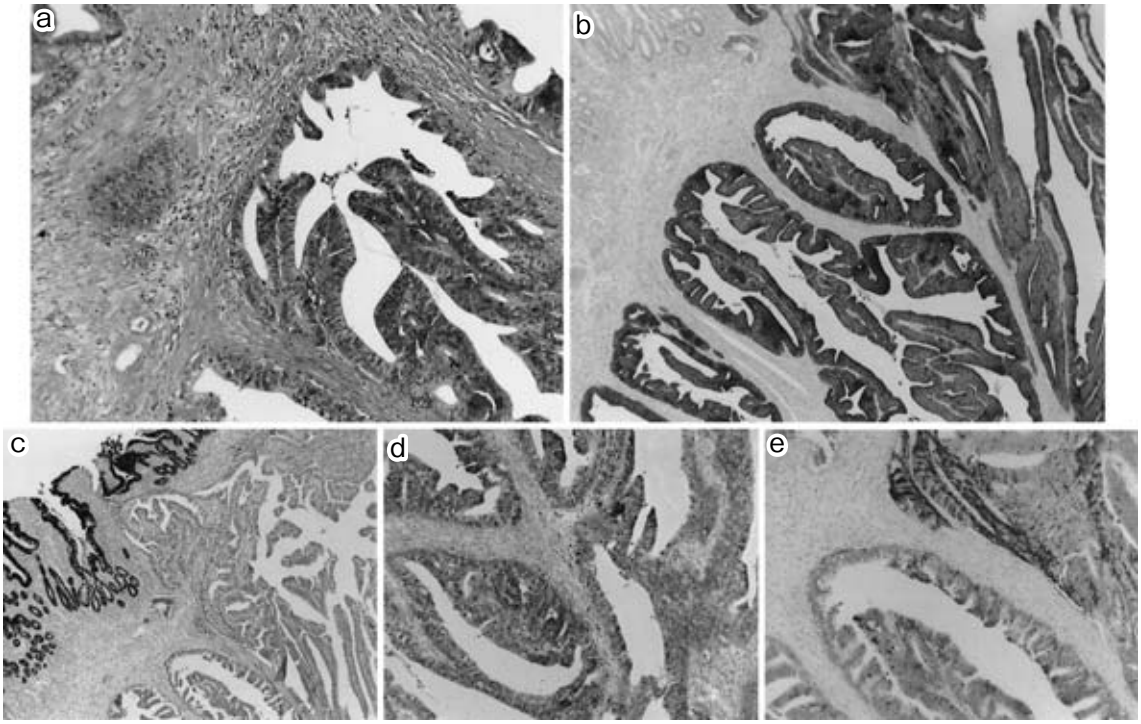

膜層に向かって浸潤した可能性が考えられる.

今回の小腸転移が原発か転移であるかを鑑別するために，特殊染色を行った．CK7, CEA, BerEP4, CK20により，子宮頸癌時の病理組織像と比較検討し，転移性小腸癌と診断した．一般的に大腸癌では，CK7（−），CK20（+）が多く，子宮癌ではCK7（+），CK20（−）例が多くを占めると言われている．また，子宮腺癌で染色されるBerEP4が陽性であることも転移性小腸癌の診断の裏付けとなると思われる[6].

今回，開腹手術により腹腔内に明らかな癒着は認めなかったこと，腹膜播腫性病変も認めなかったこと，また腹水細胞診にてもclassIIであったことより，検索した範囲では単発の転移と考えられた．術前に行ったCTでは他臓器への明らかな転移は認めず，根治術可能であったと考えられる．今後は定期的な検査（胸腹部単純X線撮影検査，CT，PET，血液）を施行する予定で，術後12か月目のCTにおいても明らかな再発を認めていない.

今後は，イレウスの原因として手術，放射線治療以外に他臓器癌の合併検索，癌既往歴の聴取を行い，転移性小腸腫瘍の可能性も念頭におき，治療をすすめる必要があると考えられた.

文　献

1）土屋　勝，島田長人，山崎有浩ほか：肺癌小腸転移により穿孔性腹膜炎をきたした1例．日外科系連会誌　**27**：824—827, 2002
2）藤岡重一，寺田卓郎，菅原浩之ほか：小腸転移により発見された乳癌の1例．日臨外会誌　**63**：2638—2641, 2002
3）浅野賢道，金子敏文，島田俊史ほか：腎細胞癌小腸転移の1例．日臨外会誌　**63**：2275—2279, 2002
4）若月　優，仲本宗健，清塚　誠ほか：放射線治療後小腸転移をきたした子宮頸癌の一例．KITAKANTO MED J　**54**：167, 2004
5）Willis RA：The spread of tumors in the human body. Third edition. Butterworths and Co. Ltd,

London, 1973, p550
6）泉　美貴：各種腫瘍における cytokeratin の発現と鑑別診断への応用．病理と臨　20：673—678, 2002

A Case of Metastatic Tumor of Small Intestine after 9 years of Operation for Uterine Cervical Cancer

Junji Okayama, Naoyuki Nakatsuji, Masato Horikawa,
Mitsutoshi Tatsumi, Tomoyoshi Takayama, Shinji Nakamura,
Daisuke Hokuto, Hiroshi Maruyama* and Seiichi Sugihara
Department of Surgery and Department of Pathology*, Hoshigaoka Koseinenkin Hospital

We present a case of ileus considered due to small intestinal metastasis from uterine cervical cancer. A 56-year-old woman admitted for abdominal pain and vomiting was found in abdominal x-ray to have a fluid accumulation. Based on a diagnosis of ileus, we conducted intestinal drainage, but to no avail. Laparotomy showed stenosis of the small intestine 30cm from the terminal ileum. We partially resected the ileum, including the tumor. Pathological findings indicated uterine cervical cancer metastasis. The postoperative course was uneventful and she is being followed up as an outpatient. Metastasis from primary uterine cervical cancer to the small intestine is very rare and, to our knowledge, ours is only the second case reported in Japan.

Key words：uterine cervical cancer, metastatic tumor, small intestine

〔Jpn J Gastroenterol Surg 39：1529—1533, 2006〕

Reprint requests：Junji Okayama　Department of Surgery, Hoshigaoka Koseinenkin Hospital
4-8-1 Hoshigaoka, Hirakata, 573-8511 JAPAN

Accepted：February 22, 2006

©2006 The Japanese Society of Gastroenterological Surgery　Journal Web Site：http://www.jsgs.or.jp/journal/