日消外会誌　39（9）：1534～1539，2006年

症例報告

緊急手術を施行した好酸球性腸炎の１例

清水厚生病院外科，千葉大学先端応用外科*

大平　　学　　松井　芳文　　浦島　哲郎
碓井　彰大　　谷口　徹志　　落合　武徳*

症例は38歳男性で，エイの肝臓を生食後，右下腹部痛が出現し，改善しないため当院を受診した．初診時，右下腹部に圧痛，Blumberg徴候を認めた．血液検査所見で白血球数15,200/μl，CRPが9.48mg/dlと高度な炎症所見を認め，base excessが－7.4mmol/Lと代謝性アシドーシスを呈した．CTで上行結腸に，壁の限局的な肥厚と周囲の脂肪織濃度の上昇を，また回腸にも部分的に壁の肥厚を認めた．以上より，腹膜炎の診断で緊急手術を施行した．開腹すると，混濁した腹水が少量貯留し，上行結腸と回腸にそれぞれ5cm大の硬結を触知し，硬結を中心にそれぞれ腸管部分切除を施行した．病理所見で上行結腸，回腸ともに全層性に著明な好酸球主体の炎症細胞の浸潤を認めた．術後測定した好酸球分画は9.0％と高値を呈し，好酸球性腸炎と診断した．

はじめに

好酸球性腸炎は，消化管への好酸球の浸潤を来すまれな疾患である．今回，我々は腹膜炎の診断で緊急開腹した好酸球性腸炎の１例を経験したので報告する．

症　　例

患者：38歳，男性

主訴：右下腹部痛

家族歴，既往歴：特記すべきことなし．

現病歴：平成16年4月下旬，エイの肝臓を生で初めて食べた．翌日，腹部不快感が出現し，徐々に右下腹部痛を伴うようになった．その翌日，症状が改善しないため，近医受診．同日，当院紹介受診．急性腹症の診断で緊急入院となった．

入院時現症：血圧146/78mmHg，体温38.7℃，意識清明で眼球結膜，皮膚に黄疸や貧血などを認めなかった．腹部は全体に膨満し，右下腹部に圧痛を認め，Blumberg徴候も陽性であった．筋性防御は認めなかった．

入院時血液検査所見：白血球数15,200/μl，CRPが9.48mg/dlと高度な炎症所見を認めた．白血球分画は測定しなかった．また，血液ガス分析でbase exessが－7.4mmol/Lと代謝性アシドーシスを呈していた（**Table 1**）．

腹部単純X線写真：niveauを認めたが，free airは認めなかった．

腹部造影CT所見：上行結腸に，限局して壁が肥厚する部位があり，周囲に少量の腹水を認めた．また，周囲の脂肪織濃度が上昇する部位を認めた（**Fig. 1a**）．また，回腸にも部分的に壁が肥厚する部位を認めた（**Fig. 1b**）．

以上の検査結果より，原因は特定できなかったが腹膜炎と診断した．原因疾患としては憩室炎，クローン病などを想定した．代謝性アシドーシスが著明であるため，緊急手術を施行することとした．

手術所見：開腹すると，混濁した腹水が少量貯留していた．上行結腸と回腸末端から60cm口側の回腸にそれぞれ5cm大の硬結を触知した．診断はつかなかったが，内腔が狭窄しており，腸閉塞の原因であると判断し，いずれも硬結を中心にそれぞれ約10cmの腸管を部分切除した．

摘出標本肉眼検査所見：上行結腸に粘膜下腫瘍

＜2006年2月22日受理＞別刷請求先：大平　　学
〒424-0114　静岡市清水区庵原町578―1　清水厚生病院外科

Table 1　Laboratory data on admission

WBC	15,200 /μl	BUN	15.1 mg/dl
RBC	565×10^4 /μl	Cre	1.43 mg/dl
Hb	19.1 g/dl	Na	137 mEq/*l*
Ht	53.6 %	K	4.4 mEq/*l*
Plt	20.7×10^4 /μl	Cl	101 mEq/*l*
		CRP	9.48 mg/dl
GOT	21 IU/*l*		
GPT	30 IU/*l*	pH	7.351
LDH	209 IU/*l*	pCO_2	32.2 mmHg
ALP	283 IU/*l*	pO_2	74.4 mmHg
CPK	100 IU/*l*	BE	−7.0 mmol/L
TP	8.4 g/dl		
Alb	5.2 g/dl		
T-Bil	1.20 mg/dl		
D-Bil	0.28 mg/dl		
AMY	27 IU/*l*		

Fig. 1　CT scan showed the thickening of ascending colon wall, elevation of fat density, and fluid collection around ascending colon (a). Thickening of intestinal wall was also revealed (b).

様の隆起があり，その中央に発赤を伴った陥凹を認めた（**Fig. 2a**）．回腸では粘膜襞が黄色に変色

Fig. 2　Resected specimen of ascending colon showed stenosis with wall thickening, and elevation like submucosal tumor with small ulcer (a). Resected specimen of ileum showed wall thickening with yellowish atrophic mucosa (b).

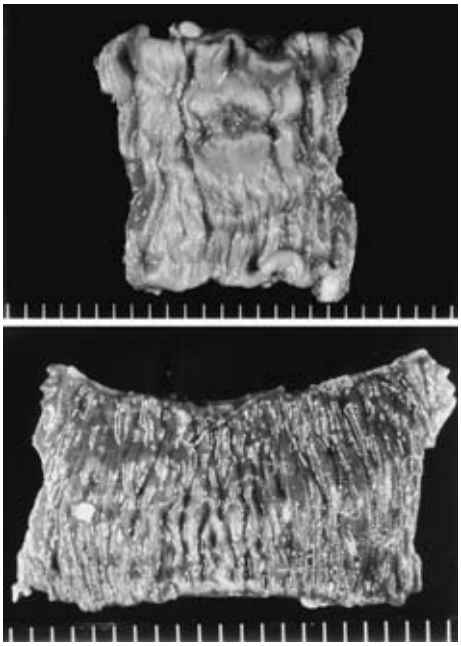

し，局所的に肥厚して認められた（**Fig. 2b**）．

病理組織学的検査所見：上行結腸，回腸ともに粘膜から漿膜下層まで全層性に著明な好酸球主体の炎症細胞の浸潤を認めた（**Fig. 3a〜d**）．粘膜には虚血性変化があるが，腫瘍性病変は認めなかった．寄生虫や，虫卵は認めなかった．

術後第 9 病日に測定した好酸球分画は 9.0% と高値を呈した．また，薬剤服用歴はなく，抗アニサキス抗体は陰性で糞便中の虫卵検査も陰性であったため，好酸球性腸炎と診断した．

術後経過は良好で，第 14 病日軽快退院となった．

考　　察

好酸球性腸炎は，1937 年に Kaijser[1] により初めて報告された．本疾患は消化管壁への好酸球浸潤と末梢好酸球増多を特徴とする比較的まれな疾患である．1990 年，Talley ら[2] は (1) 消化管症状の存在 (2) 消化管の生検で好酸球の浸潤を認めるか，末梢血での好酸球増多を伴った特徴的な X 線所

Fig. 3　Both ascending colon (a, b), and ileum (d, c) showed severe transmural infiltration of inflammatory cells mainly composed of eosinophilic leukocytosis. No parasites were observed. H.E. stains original magnification a-×40, b-×100, c-×40, and d-×100.

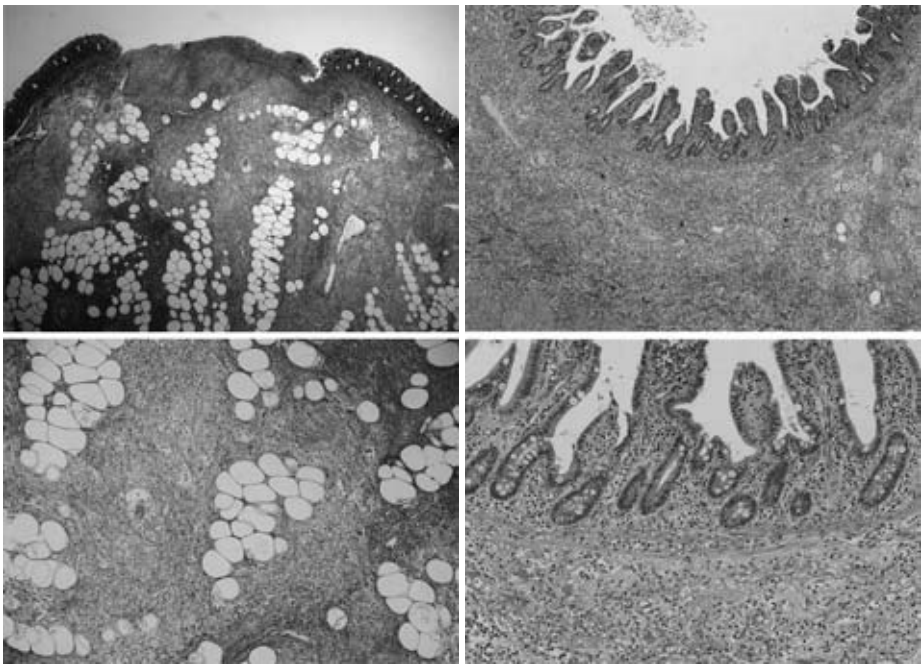

見 (3) 寄生虫疾患または消化管外の疾患が否定を本症の診断基準とした．自験例は急性腹症で緊急手術を行い，組織学的に腸管への好酸球の浸潤が認められた．また，標本，便に虫体，虫卵は認められず術後に測定した抗アニサキス抗体も陰性であったため，上記の診断基準に合致する．

本症は好酸球の浸潤部位，程度によりさまざまな症状を呈する．Klein ら[3]は好酸球の主な浸潤部位により，1. predominant mucosal disease，2. predominant muscle layer disease，3. predominant subserosal disease の 3 群に分類している．それ以外に全層に好酸球浸潤を来し，多彩な臨床症状を呈して上記の 3 群に分類できない症例があり，西村ら[4]は transmural disease として報告している．山中ら[5]は transmural disease 35 例の検討を行っており，他の型と比較して，アレルギー歴のない男性に多く，症状は腸閉塞と腹水を呈し，末梢血中の好酸球増多の頻度も少なく，回腸に病変が多いことが特徴である，と述べている．自験例は組織学的に全層に好酸球浸潤を認めており，transmural disease であった．また，アレルギー歴のない男性で，症状も山中らの述べた特徴にほぼ一致していた．

本症に対する治療法としては従来から主にステロイドの投与が行われてきた．狭窄，穿孔，急性腹症を呈するものに対しては手術が施行されることも少なくない．自験例では術前，術中に好酸球腸炎が鑑別診断にあがらず，腸切除が施行された．しかし，術前の腹部所見で筋性防御を認めず，術中所見で腸管穿孔がなかったことを考えると，ステロイドなどの保存的治療で改善した可能性も否定できず，本疾患が鑑別に上がらなかったことは反省すべき点である．

術後，あるいはステロイド投与中止後に再燃した難治性の報告が散見される一方で，無治療で自然軽快した報告も認められる．筆者が医学中央雑誌で 1996 年から 2005 年までの 10 年間で「好酸球性胃腸炎」と「好酸球性腸炎」のキーワードで検索したところ，詳細が明らかな報告は自験例を含め 54 例であった．その内，治療により一時軽快後，

Table 2 Reported cases of eosinophilic gastroenteritis with recurrence in Japan from 1996 to 2005

Author	Year	Age	Sex	Symptom	Eosinophils of peripheral blood	IgE	Location	Predominant type	Treatment at the first time	Sterid hormone	Eosinophilia of perpheral blood at the recurrence	Treatment at the recurrence
Hayashi[6]	1996	30	M	melena, diarrhea	6%	49.8 U/dl	colon	Unknown	drug	Yes	Unknown	drug
Ikenaga[7]	1996	66	F	abdominal pain	22	Unknown	ileum	transmural	surgery	No	Yes	surgery
Matsumoto[8]	1997	17	M	abdominal pain	11	Unknown	colon, appendix	transmural	surgery	Yes	Yes	drug
Yamamoto[9]	1998	23	M	abdominal pain, diarrhea	52.5	171	stomach, duodenum	subserosal	drug	Yes	No	drug
Nagaya[10]	1998	11	M	melena, body weight loss	9	394	colon	mucosal	drug	Yes	Unknown	drug
Uda[11]	1998	22	F	abdominal pain, body weight loss	33	950.7	ileum	transmural	drug	Yes	Unknown	drug
Naitou[12]	1998	25	M	abdominal pain, abdominal fullness	21	Unknown	jejunum	transmural	surgery	Yes	Yes	drug
Kobayashi[13]	1999	38	M	abdominal pain, vomiting	31	387	stomach, duodenum, jejunum	transmural	drug	Yes	Unknown	drug
Sonoda[14]	1999	44	M	abdominal pain, diarrhea	35	1,200	jejunum, ileum	Unknown	drug	Yes	Yes	drug
Iino[15]	2001	6	F	vomiting, dysphagia	17	651	esophagus, stomach	Unknown	drug	Yes	Unknown	drug
Hattori[16]	2002	21	M	nausea, vomiting	0	76.6	duodenum	muscle	drug	Yes	Unknown	drug
Tou[17]	2003	30	F	abdominal pain, abdominal fullness	42.5	190	ileum, colon	subserosal	drug	Yes	Yes	drug
Ishikawa[18]	2003	56	F	abdominal pain, abdominal fullness	22.6	Unknown	whole gastrointestinal tract	muscle, subserasal	surgery	Yes	Unknown	drug
Yamada[19]	2004	42	F	abdominal pain	12.5	Unknown	stomach	mucosal	drug	Yes	Yes	drug

Table 3　Reported cases of eosinophilic gastroenteritis with spontaneous remission in Japan from 1996 to 2005

Author	Year	Age	Sex	Symptom	Epsinophilia of peripheral blood	IgE	Location	Predominant type
Nagatani[20]	1998	57	F	Nausea, abdominal pain, diarrhea	8.50%	Unknown	Stomach, colon	mucosal
Takizawa[21]	1998	69	F	Diarrhea	31	Unknown	Stomach, duodenum	mucosal
Kawakami[22]	2001	68	M	fever, vomiting, abdominal fullness	1	1,256 U/dl	Duodenum	Transmural
Kawakami[22]	2001	52	M	Nausea, vomiting	31	60	Duodenum	mucosal, muscle
Hattori[16]	2002	56	M	abdominal pain, distension	75	772	Stomach	subserosal

再発を来したもの(以後，再発例)が14例[6)~19)](**Table 2**)，無治療で自然軽快したもの(以後，自然軽快例）が5例であった[16)20)~22)](**Table 3**)．再発例，自然軽快例で比較をすると，年齢は再発例平均30.8±16.9歳，自然軽快例平均60.4±7.6歳で，有意に自然軽快例が高齢であった.(p＝0.0047, Mann-Whitney U test)性別，末梢血好酸球分画，病型分類,病変部位は有意差が認められなかった.再発例の最初の治療は4例に手術が，10例にステロイドの投与が行われていた．再発時の治療は，13例にステロイドの投与が行われた．再発時に手術が余儀なくされたのは1例のみで，この症例のみ初回術後ステロイドの投与が行われていなかった.再発時の末梢好酸球分画について,記載のあった7例中6例再上昇を認め，症例数は少ないが，経過観察中のマーカーとして末梢血好酸球分画が有用である可能性が示唆された.

本症例は38歳と比較的若年であり,上記の検討結果を考慮すると再発の危険性も高く，ステロイドの投与の適応と考えられるが，術後末梢血好酸球分画も低下し，無症状であった．ステロイドの長期投与で敗血症を併発し死亡した報告もあり[23)],十分なinformed consentのうえ,原因と考えられたエイの肝を摂取しないよう指導し，無治療で厳重に経過観察を行っている.

近年好酸球性胃腸炎に対し，抗アレルギー剤，抗ヒスタミン剤が有効であった報告が散見される[10)17)24)~26)]．高田ら[26)]はTranilastをステロイド治療前の第1選択薬として有用であると述べており，自験例も含め若年者の症状再燃時には，まず抗アレルギー剤，抗ヒスタミン剤の投与を行い，無効例に対してステロイドの投与を考慮すべきであると考える.

稿を終えるにあたり，病理組織学的診断にご指導を頂きました藤田保健衛生大学医学部病理部浦野誠先生に深謝致します.

文　献

1) Kaijser R：Zur Kenntis der allergischen Affektionen des verdauungskanals vom standpunkt des chirurgen aus. Arch Klin Chir **188**：36―64, 1937
2) Tally NJ, Shorter RG, Phillips SF et al：Eosinophilic gastroenteritis：a clinical pathological study of patients with disease of the mucosae, muscle layer, subserosal tissues. Gut **31**：54―58, 1990
3) Klein NC, Hargrove RL, Sleisenger MH et al：Eosinophilic gastroenteritis. Medicine (Baltimore) **49**：299―319, 1970
4) 西村　浩，大浦元孝，富田哲男：好酸球性腸炎の1例および本邦報告60例の文献的考察．Gastroenterol Endosc　**31**：2196―2205, 1989
5) 山中秀高，小野　要，佐藤達郎ほか：全層優位型好酸球性回腸炎の1例．日消外会誌　**36**：1609―1614, 2003
6) 林　仁志，琴浦　肇，沖本芳春ほか：クローン病の長期経過中に合併した好酸球性腸炎の1例．臨消内科　**11**：567―571, 1996
7) 池永雅一，藤本高義，三宅泰裕ほか：回腸穿孔を繰り返した好酸球性腸炎の1例．日消病会誌　**93**：661―665, 1996
8) 松本剛昌，村嶋信尚，藤原拓造ほか：腹膜炎として緊急手術を施行した好酸球性胃腸炎の1症例．日消外会誌　**30**：1995―1999, 1997
9) 山本　淳，谷口正次，古賀和美ほか：好酸球性胃腸炎の1例．消化器科　**27**：686―690, 1998
10) 長屋　建，片野俊秀，竹田津原野ほか：大腸に主病変を認めた好酸球性胃腸炎の小児例．小児科　**39**：859―863, 1998
11) 宇田勝弘，佐藤　仁，吉村彰伸ほか：HEN併用にてコントロール良好となった難治性好酸球性胃腸炎の一例．JOPEN　**20**：764―766, 1998
12) 内藤明広，川原勝彦，岩田　宏ほか：穿孔性腹膜

炎を繰り返した好酸球性腸炎の 1 例．日臨外会誌 **59**：2318—2322, 1998
13）小林達則，馬場孝子，上山　聡ほか：好酸球性胃腸炎の 1 例．胃と腸　**34**：1577—1581, 1999
14）園田泰三，上村智彦，戸倉　健ほか：腹水を伴った好酸球性胃腸炎．臨放線　**44**：1065—1068, 1999
15）飯野眞由，桃谷孝之，佐々木暢彦ほか：食道アカラシアを呈した好酸球性胃腸炎の女児例．日小児栄消病会誌　**15**：31—36, 2001
16）服部光治，田村美保，加藤　暁ほか：好酸球性胃腸炎の 4 症例．日農村医会誌　**50**：715—720, 2002
17）党　雅子，党　康夫，佐野靖之：好酸球胃腸炎の 2 症例．アレルギーの臨　**23**：308—313, 2003
18）石川忠雄，原田明生，大谷由幸ほか：印象的な小腸漿膜線状発赤を認めた好酸球性胃腸炎の 1 例．日消病会誌　**100**：317—321, 2003
19）山田浩之，河野泰郎，木原令夫：治療効果を確認し得た好酸球性胃炎の 1 例．アレルギーの臨 **24**：315—319, 2004
20）永谷　計，久野慎一，梶原　優ほか：好酸球性胃腸炎の一例．日大医誌　**57**：516—520, 1998
21）滝澤英昭，佐藤栄午，摺木陽久：自然治癒した好酸球性胃腸炎の 1 例．Endosc Forum digest dis **14**：67—81, 1998
22）川上万里，佐藤　徹，山本芳麿ほか：自然治癒した好酸球性胃腸炎の 2 例．鳥取医誌　**29**：168—177, 2001
23）山本智文，飯田三雄，興梠憲男ほか：全消化管に好酸球浸潤を認めた好酸球性胃腸炎の 2 例．Gastroenterol Endosc　**35**：1341—1349, 1993
24）長谷川圭司，沼崎　啓，堤　裕幸ほか：好酸球性胃腸炎の 1 女児例．小児科　**38**：181—184, 1997
25）鈴木清高，岩田雅子，内田　靖ほか：食物アレルギーの関与が濃厚であったと考えられた好酸球性胃腸炎の 1 例．小児臨　**52**：1650—1654, 1999
26）高田晃男，前川隆一郎，釈迦堂敏ほか：Tranilast が著効した好酸球性胃腸炎の一例．臨と研　**79**：2042—2045, 2002

A Case of Eosinophilic Enteritis Requiring Emergency Surgery

Gaku Ohira, Yoshifumi Matsui, Tetsurou Urashima,
Akihiro Usui, Tetsushi Taniguchi and Takenori Ochiai*
Department of Surgery, Shimizu Kosei Hospital
Department of Academic Surgery, Graduate School of Medicine, Chiba University*

A 38-year-old man who ate raw ray liver reported right lower abdominal pain 2 days later, evidencing tenderness and rebound tenderness in the right lower quadrant of the abdomen. Laboratory data indicated elevated WBC (15,200/mm^3) and CRP (9.48mg/dl), and marked acidosis (base excess −7.4mmol/L). Abdominal computed tomography showed thickening of the ascending colon and small intestinal wall, and fluid collection around the ascending colon. Under a diagnosis of idiopathic peritonitis, we conducted emergency surgery, finding induration about 5cm in diameter in the ascending colon and in the ileum, necessitating partial resection of the ileum and colon. Pathological findings confirmed transmural infiltration of inflammatory cells mainly composed of eosinophilic leukocytosis at both colon and ileum induration. Because no paracites was found in the specimen and postoperative laboratory data indicated eosinophilia (9.0%), the definitive diagnosis was eosinophilic enteritis.

Key words：eosinophilic enteritis, eosinophilic gastroenteritis

〔Jpn J Gastroenterol Surg 39：1534—1539, 2006〕

Reprint requests：Gaku Ohira　Department of Surgery, Shimizu Kousei Hospital
578-1 Ihara-cho, Shimizu-ku, Shizuoka, 424-0114 JAPAN

Accepted：February 22, 2006

©2006 The Japanese Society of Gastroenterological Surgery　Journal Web Site：http://www.jsgs.or.jp/journal/