日消外会誌　39（9）：1553～1558，2006年

症例報告

大腸癌術後に異時性肝・膵転移を来した1切除例

昭和大学附属豊洲病院外科
成田　和広　　熊谷　一秀　　清水　浩二
田中　孝幸　　横山　　登

症例は74歳の男性で，平成8年10月にS状結腸癌の診断で，S状結腸切除術を施行した（stage IIIa）．術後の外来経過観察において，術後11か月目に肝転移（S4）を認め肝部分切除術・胆嚢摘出術を施行，術後25か月目に再度肝転移（S6）を認め，肝部分切除術を再施行した．その後，補助化学療法を行っていたところ，術後49か月目に黄疸が出現したため，精査を加えたところ下部胆管に胆管軸上1.5cmに渡り狭窄を認め，胆汁細胞診ではClass Vであった．下部胆管癌と診断し減黄後，膵頭十二指腸切除術を施行した．腫瘍は直径25mm大で中心は膵内にあり，胆管粘膜下層まで浸潤し，幽門下リンパ節と大動脈周囲に示指頭大の転移を認めた．組織型は高・中分化型管状腺癌で，柵状構造を呈し，大腸原発巣と同様な組織像であった．大腸癌術後5年間に，肝転移（2か所）と膵転移を来し，おのおのその都度切除しえた1例を経験したので報告する．

はじめに

大腸癌の膵転移は臨床上経験することは少なく，全身への転移の一部分症として発見されることが多いため切除可能例はごく少ない．今回，大腸癌術後4年間に肝転移に対し2回手術後，黄疸発症により診断された膵転移巣を切除しえたので報告する．

症　　例

患者：74歳，男性

主訴：黄疸

既往歴：前立腺肥大症．

家族歴：特記すべきことなし．

現病歴：1996年10月，S状結腸癌にてS状結腸切除術（D2）を施行した（well～mod，mp，n1，Stage IIIa，Cur A）（**Fig. 1a**）．その後，内科外来にて術後補助化学療法（UFT）を施行していたが，術後11か月目，肝S4に転移を認め肝部分切除・胆嚢摘出術を施行した．その後も補助化学療法（CPT-11/CDDP）を施行していたが，術後25か月目には肝S6に再度転移を認めたため肝部分切除術を再施行した．その後も内科外来にて補助化学療法（l-LV/5FU，5'DFUR/レンチナン）を施行していた．術後49か月目，黄疸が出現し肝機能障害もみられたため精査加療目的で内科に入院となった．

入院時現症：身長は167cm，体重67kg，血圧120/64mmHg，体温36.5℃，眼瞼結膜に貧血みられず，眼球結膜に黄染を認めた．腹部は正中および右肋骨弓下に2本の開腹創痕を認めた．平坦軟で，圧痛も認めず腫瘤や全身リンパ節は触知しなかった．

入院時検査所見：血液・一般生化学検査ではT-bil 9.5mg/dl，D-bil 8.8IU/*l*，AST 417IU/*l*，ALT 499IU/*l*，LDH 859IU/*l*，AL-P 227IU/*l*，γ-GTP 1,068mg/dl，CRP 2.0mg/dlで高値を示した．腫瘍マーカーはCA19-9は31.0U/mlであったがCEAが14.2ng/mlと高値であった．

Endscopic retrograde cholangiography（ERC）：下部胆管に1.5cm長の狭窄像を認め，endscopic naso-biliary drainage（以下，ENBD）留置のために小～中切開のendscopic sphincterotomy（EST）

＜2006年2月22日受理＞別刷請求先：成田　和広
〒135-8577　江東区豊洲4―1―18　昭和大学附属豊洲病院外科

Fig. 1　a：Histological findings of resected S-colon cancer. Well-moderately differentiated adenocarcinoma is see, and an invasive growth to mp is observed. b：Histological findings of the tumor. Well-moderately differentiated adenocarcinoma invade growth to bile duct. The morphologic feature is similar to that of the colon cancer.

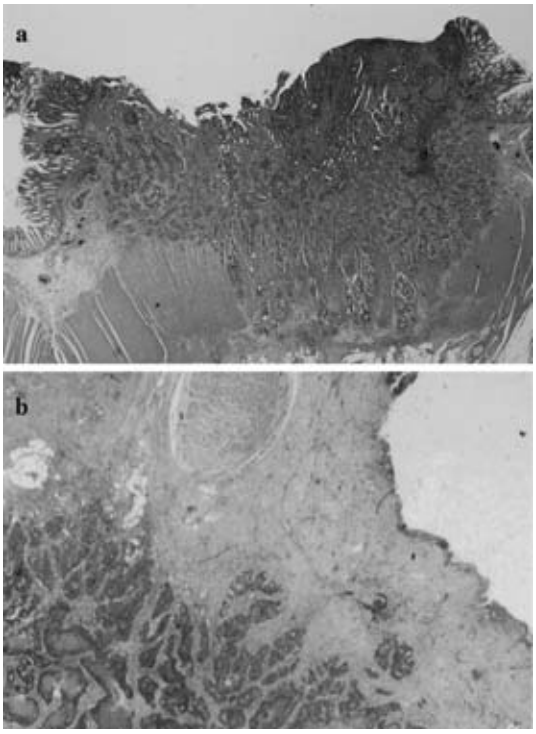

を置きENBDを留置し減黄を計った(**Fig. 2a**). 胆汁細胞診ではClass V（腺癌）で，下部胆管癌と診断した.

Magnetic resonance cholangiopancreatograhy（MRCP）：Endoscopic retrograde biliary drainage（以下，ERBD）後で，胆管は拡張していた．主膵管に異常はなかった（**Fig. 2b**）.

腹　部computed tomography（CT）：ERBD後で，肝内胆管は拡張していた．主膵管に異常はみられなかった．膵頭領域に腫瘍像は抽出されず，肝臓やリンパ節にも明らかな転移はなかった.

血管造影検査：上腸間膜動脈，胃十二指腸動脈造影にて腫瘍膿染や門脈相も含めたencasementはなかった.

以上より，下部胆管癌の診断にて術後51か月目，手術を施行した.

手術所見：腹膜播種や肝転移は認めなかったが，大動脈前面に示指頭大のリンパ節腫大を認め，膵頭十二指腸切除（PD-II），D2郭清を施行した.

切除標本所見：膵頭部および総胆管下部を中心に直径25mm大の腫瘍がみられ，胆管壁内に約2cmにわたり半周性に露出していた（**Fig. 3**）.

切除標本（ルーペ像）所見：膵頭部の膵実質組織と胆管周囲の間質に浸潤発育する腫瘍がみられ，脈管侵襲が目立った.

病理組織学的検査所見：高・中分化型管状腺癌であり，細胞の丈は長く，柵状構造を認め，大腸原発巣と同様な組織像であった．主座は膵臓内にあり，膵実質から胆管内に浸潤しており，一部では既存の胆管上皮に覆われていた(**Fig. 1b**)．静脈侵襲は中等度，リンパ管浸襲は高度で，幽門下リンパ節（No. 6）と大動脈周囲リンパ節（No. 16a2, 16b1）に転移を認めた．免疫組織学的に腫瘍細胞はCK7（−），CK20（＋）を示し，大腸原発が示唆された（**Fig. 4**）．なお，追加検索を行った大腸腫瘍は同様の所見を示した.

以上より，大腸癌からの膵転移と診断した．術後経過は良好で手術後第38病日に退院となった．CEA高値状態は一時低下したが，再手術後8か月目にイレウスにて入院し，再手術後8か月目に癌性腹膜炎・イレウスにて死亡した（結腸術後4年11か月，膵転移術後8か月目）.

考　察

転移性膵腫瘍については悪性腫瘍剖検例で10.6%〜21.6%とされている[1)2)]が，臨床上ほとんどは全身への播種や転移の一部分症であるため，外科的切除の対象となるのは非常にまれである．また，原発巣は腎癌，肺癌などが多く，大腸癌の膵転移は非常に少ない．手術適応になるものも少なく，対象になる症例の大多数は腎細胞癌の転移である．医学中央雑誌にて「大腸癌」,「膵転移」をキーワードとして調べたかぎり，1983年〜2004年までの論文として大腸癌の膵転移切除の本邦報告例は本症例を含め17例[3)〜17)]であった（**Table 1**）．性別では男性11例，女性6例で男性に多く，年齢は45歳〜79歳で平均64.6歳であった．同

Fig. 2 a：ERC showed stenosis of common biliary duct（CBD）. b：MRCP showed dilation of bile duct.

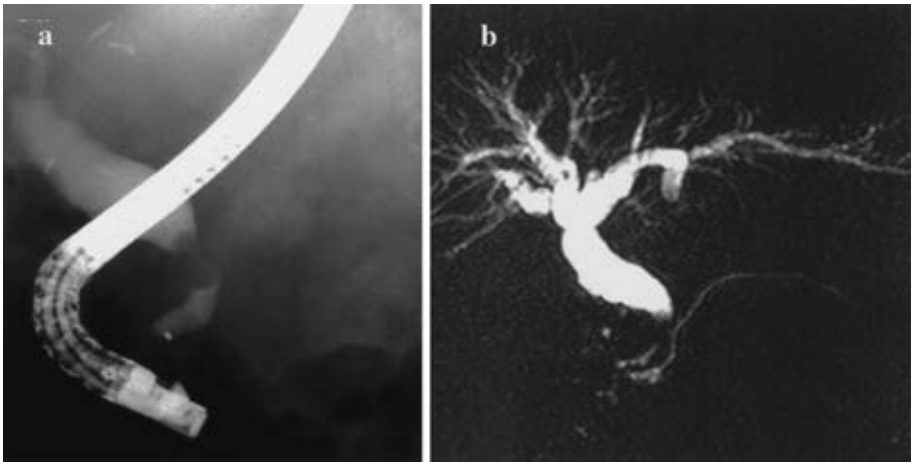

Fig. 3 The resected specimen showed a tumor（arrow） in size of 25mm at the pancreatic head and lower CBD（arrow）.

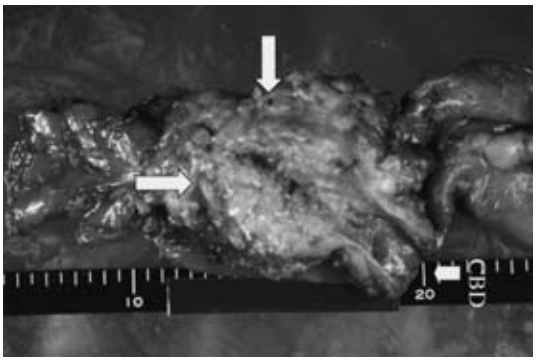

Fig. 4 Immunohistochemical stain findings of the tumor. a：Tumor cells are negative for CK7 staining. b：Tumor cells are positive for CK20 staining.

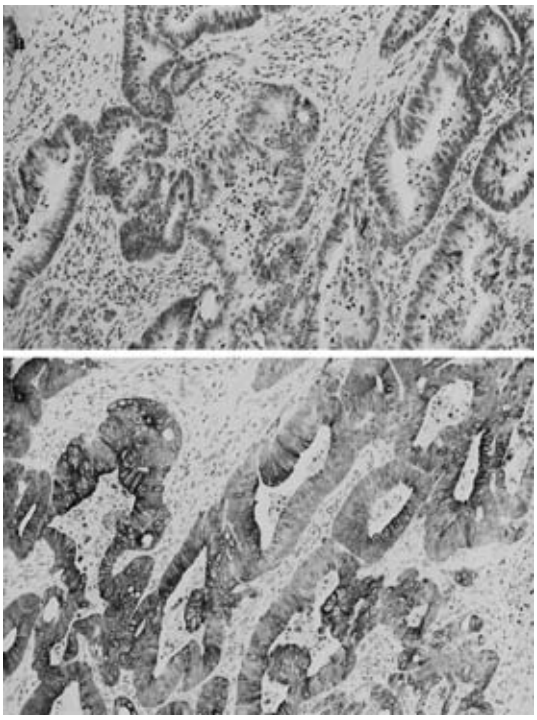

時性が 1 例あり，原発巣は盲腸癌 1 例，上行結腸癌 3 例，横行結腸癌 2 例，下行結腸癌 1 例，S 状結腸癌 1 例，直腸癌 9 例で，直腸が半数以上であった．組織型は高分化腺癌 4 例，中分化腺癌 11 例，粘液癌 2 例で，深達度では mp が 4 例，ss が 4 例，se が 2 例，a1 が 2 例，a2 が 3 例，不明が 2 例であった．リンパ節転移は n0 が 5 例，n1 が 6 例，n2 が 4 例，不明が 2 例であった．脈管侵襲は 6 例が不明であったが，記載のある 11 例中静脈侵襲は 3 例が陰性であり，リンパ管侵襲は全例陽性であった．膵転移部位は頭部 9 例，体部 5 例，尾部 3 例で，頭部に多かった．他の転移巣は 9 例にみられ，7 例は肺転移で肝転移は 3 例にみられ，いずれも手術を受けていた．初回手術から再発までの期間は 18 か月～144 か月であり平均 53.5 か月であった．予後では，死亡確認例が 8 例で期間は

Table 1　Reported cases of pancreatic metastasis from colorectal cancer in Japan

Case	Author	Year	Age	Sex	Primary site	Hgistology (primary)	Month from primary	Other organ metastasis	Location (pancreas)	Survival period (month)	Prognosis
1	Negi[3]	1985	56	M	R	muc, a1, n2, ly2, v0	24	liver	Ph	12	dead
2	Yuasa[4]	1990	57	M	R	mod, a2, n2, ly2, v2	18	Pelvic	Ph	5	alive
3	Yokoyama[5]	1995	69	F	R	mod, a2, n1, ly2, v1	49	lung	Ph	6	alive
4	Seki[6]	1995	66	M	T	well, se, n1	21	lung, liver, lymph nodes	Ph	11	dead
5	Seki[6]	1995	65	M	R	well, mp, n0	51	ling, liver	Pb	9	dead
6	Shimizu[7]	1998	54	M	D	mod, mp, n2	96	retroperitoneum × 2 times, lymph node	Pb	13	alive
7	Inagaki[8]	1998	79	M	R	mod	144	lung	Pb	14	dead
8	Takakura[9]	1999	65	F	T	muc, ss, n0, ly3, v2	0	—	Ph	14	alive
9	Yamamoto[10]	1999	68	M	A	mod, ss, n0, ly1, v3	60	liver, lung × 2 times	Ph	3	dead
10	Ishigure[11]	2000	79	M	R	mod	122	lung	Pt	14	alive
11	Takizawa[12]	2001	69	M	R	mod, a2, n0, ly1, v0	96	lung	Pt	41	alive
12	Suzumura[13]	2001	45	F	A	tub2(mod), ss, n2, ly1, v1	15	—	Ph	6	dead
13	Okuda[14]	2002	67	M	C	well, se, n1, ly3, v1	18	spleen, lymph node	Pt	23	dead
14	Yoneyama[15]	2002	67	F	R	mod, mp, n1, ly2, v0	90	liver × 2 times, lung	Ph	11	alive
15	Sugawara[16]	2002	57	F	A	mod, ss, n0, ly1, v1	40	lung	Pb～Pt	12	alive
16	Inagaki[17]	2004	62	F	R	mod, a1, n1, ly2, v1	19	—	Pb	21	alive
17	Our case		74	M	S	well, mp, n1	50	liver × 2 times	Ph	8	dead

C：Cecum, A：Acending colon, T：Transvers colon, D：Disending colon, S：Sigmoid colon, R：Rectum. Ph：Pancreas head, Pb：Pancreas body, Pt：Pancreas tail

3～23か月，平均で10.75か月であった．生存確認例は9例で，生存期間は5か月～41か月，平均15.22か月であり，長期生存例もみられた．

診断では主膵管の圧排像，半月上途絶像が鑑別に重要であるとの報告[7]もあるが，特徴的なものではなく，稲垣ら[17]は原発性と転移性の鑑別は困難で，既往などから総合的に判断せざるをえないとしている．12例で正診されており他は膵癌の診断であった．本症例は下部胆管癌との鑑別が困難であったが，黄疸を主訴とした症例は本例のみで，総胆管狭窄を認め，術前に膵頭部に腫瘤は指摘されなかったため，診断が困難であった．

膵臓への転移経路として1）近傍臓器からの連続的波及，2)膵周囲リンパ節へのリンパ行性転移を経て膵実質へ浸入，3）癌性腹膜炎，4）血行性転移，などが挙げられリンパ行性が多いとされていた[2]が，大腸癌からの膵転移は12例が血行性転移とされており，リンパ行性は2例にとどまっている[17]．これは他に転移の既往があること，原発巣にリンパ節転移がないこと，転移巣にリンパ節転移が見られないことなどから推測されたものである．確かに，肝転移については血行性転移が考えられるが，菅原ら[16]をはじめ5例の膵転移巣に膵周囲リンパ節転移を認めており，初回切除標本上全例にly陽性であったことからリンパ行性も否定できない．本例では膵周囲リンパ節に転移がみられたことから膵転移経路についてはリンパ行性と考えるのが妥当と思われた．

郭清に関しては，本症例では原発腫瘍として通常の郭清を行ったが，瀧沢ら[12]は転移性膵腫瘍が血行性と考えられる場合にはリンパ節転移はなく縮小手術を選択すべきとしている．一方，菅原ら[16]は血行性転移が考えられるとしつつもリンパ節転移を認めることより膵周囲リンパ節を郭清すべきとしている．米山ら[15]は郭清に関しては，症例の蓄積が待たれるとしている．

転移性膵腫瘍の予後は一般に不良で平均 8.7 か月との報告[18]もある．本症例は大動脈周囲リンパ節が陽性であり，膵転移後 8 か月で死亡し同様に予後不良であったが，術後一時的には外瘻などの付属物もなく社会生活が可能でもあった．外科的切除の意義についてはさらなる症例の集積が必要であり，治療方針の確立が待たれるが，コントロール不良な病変がみられなければ手術可能例の中には長期生存例もあり，術中の腹水洗浄細胞診や迅速病理診断などで転移状況を把握しかつ患者の QOL を踏まえて総合的に手術適応を判断する必要があるものと考えられた．

稿を終えるにあたり，病理学的にご指導いただきました病院病理部の国村利明先生に深謝いたします．

文　献

1) Cubilla AL, Fitzgerald PJ：Cancer（nonendocrine）of the pancreas. A suggested classification. Monogr Pathol **21**：82—110, 1980
2) 小塚貞雄，坪根幹夫，滝　　正：転移性膵癌の病理学的研究．胆と膵　**11**：1531—1535, 1980
3) 根木逸郎，浜中裕一郎，大石秀三ほか：膵および肝転移をきたした直腸粘液癌の症例．日消外会誌 **18**：1747—1749, 1985
4) 湯浅典博，二村雄二，早川直和ほか：直腸癌切除後の転移性膵頭部癌の 1 切除例．日消外会誌 **23**：1191—1195, 1990
5) 横山伸二，棚田　稔，佐伯英行ほか：切除可能であった直腸原発転移性膵癌の 1 例．癌の臨　**41**：77—82, 1995
6) 関　　誠，堀　雅晴，上野雅資ほか：転移性膵癌の画像診断上の特徴—原発性膵癌と鑑別はどこまで可能か—．膵臓　**10**：437—446, 1995
7) 清水泰博，安井健三，森本剛史ほか：大腸癌膵転移の 1 切除例．膵臓　**13**：316—321, 1998
8) Inagaki H, Nakao A, Ando N et al：A case of solitary metastatic pancreatic cancer from rectal carcinoma. Hepatogastroenterology **45**：2413—2417, 1998
9) 高倉範尚，志摩泰生，八木孝仁ほか：大腸癌膵転移の 1 切除例と本邦報告例の検討．膵臓　**14**：513—519, 1999
10) 山本哲久：大腸原発転移性膵腫瘍の切除例．防衛医大誌　**24**：258—263, 1999
11) 石榑　清，川瀬義久，金住直人ほか：切除しえた転移性膵腫瘍の 3 例．日消外会誌　**33**：1686—1690, 2000
12) 瀧沢泰彦，黒川　勝，持木　大ほか：大腸癌膵転移の 1 切除例．日消外会誌　**34**：132—136, 2001
13) 鈴村　潔，山口晃弘，磯谷正敏ほか：十二指腸と横行結腸に瘻孔を形成した大腸癌膵頭部転移の 1 例．日消外会誌　**34**：1665—1669, 2001
14) 岡田邦明，近藤征文，石津寛之ほか：盲腸癌術後膵・脾転移の 1 切除例．日本大腸肛門病会誌 **55**：366—370, 2002
15) 米山泰生，貝沼　修，谷口徹志ほか：3 回の再発巣切除後，切除しえた直腸癌膵転移の 1 例．日消外会誌　**35**：214—218, 2002
16) 菅原　元，山口晃弘，磯谷正敏ほか：上行結腸癌異時性膵転移の 1 切除例．日消外会誌　**35**：682—686, 2002
17) 稲垣　均，松井隆則，小島　宏ほか：直腸癌原発の孤立性転移性膵腫瘍の 1 切除例．日消外会誌 **37**：692—696, 2004
18) Roland CF, Heerden JA：Nonpancreatic primary tumors with metastasis to the pancreas. Surg Gynecol Obstet **168**：345—347, 1989

A Resected Case of Pancreatic and Hepatic Metastasis from Colon Cancer

Kazuhiro Narita, Kazuhide Kumagai, Koji Shimizu,
Takayuki Tanaka and Noboru Yokoyama
Department of Surgery, Showa University Toyosu Hospital

We report a case of two resections for liver metastasis and pancreatic metastasis 5years after colectomy. A 74-year-old man underwent sigmoidectomy for carcinoma of the sigmoid colon in October 1966, followed by adjuvant chemotherapy, partial lobectomy, and cholecystectomy for hepatic metastasis（S4）in September 1997, and partial lobectomy for hepatic metastasis（S6）in November 1998, again followed by adjuvant chemotherapy. After jaundice appeared in November 2000, the lower bile duct suffered a 1.5cm stricture, and bile cytology became Class V, he underwent pancreatoduodenectomy under a diagnosis of lower cancer of the bile duct. A tumor about 25mm in diameter was observed in the pancreas had invaded the submucosal layer of the bile duct. Metastatic lymph nodes the size of a finger tip were finger was present in the infrapylorus and around the abdominal aorta. The histological diagnosis was well to moderately differentiated carcinoma, compatible with a colon cancer metastasis.

Key words：pancreatic metastasis, colon cancer

〔Jpn J Gastroenterol Surg 39：1553—1558, 2006〕

Reprint requests：Kazuhiro Narita　Department of Surgery, Showa University Toyosu Hospital
4-1-18 Toyosu, Koto-ku, 135-8577 JAPAN

Accepted：February 22, 2006

©2006 The Japanese Society of Gastroenterological Surgery　Journal Web Site：http://www.jsgs.or.jp/journal/