日消外会誌　39（12）：1856～1860，2006年

症例報告

急性虫垂炎を契機に発見された低分化虫垂腺癌の１例

労働福祉事業団岩見沢労災病院外科，同　病理*

山口　晃司　　阿部　元輝　　伊藤　清高
鈴木　雅行　　岡本　賢三*

症例は54歳の女性で，右下腹部痛を主訴に当院を受診した．腹部CTにて虫垂と右卵管の腫大を認め急性虫垂炎の診断にて，虫垂切除および右卵管部分切除術を施行した．術後の病理組織学的検査は粘膜内から筋層，一部漿膜にかけてスキルス状に増殖する低分化腺癌であった．初回手術から１か月後，D3郭清のため結腸右半切除術を施行した．組織学的病期はss，n（－），P0，H0，M（－），Stage IIであった．根治術から28か月後に腫瘍マーカーの上昇と腹水貯留を認め，虫垂癌術後の腹膜播種と診断し，化学療法を施行したが著効なく34か月目に死亡した．虫垂癌の中でも，低分化腺癌はまれで術前診断が困難な場合が多い．急性虫垂炎と診断され，術中所見や術後の組織診断によって初めて診断が得られることも少なくない．急性虫垂炎症状に対する虫垂切除では，積極的に虫垂の病理組織診断を行い，また，その癌の深達度から適正な追加治療を考慮すべきである．

はじめに

虫垂癌の中でも，腺癌は比較的まれな疾患で術前診断が困難な場合が多い．さらに，低分化腺癌は報告例が少なく，詳細は不明である．今回，我々は急性虫垂炎を契機に発見された低分化虫垂腺癌の１例を経験したので文献的考察を加えて報告する．

症　　例

症例：54歳，女性

主訴：右下腹部痛

現病歴：２日前より持続する右下腹部痛を主訴に当科を受診した．腹部CTにて右卵管を中心とした後腹膜に炎症所見を認めたが，腹部所見ならびに血液検査上著明な所見に乏しく，子宮付属器炎の疑いにて入院となった．

入院時現症：右下腹部（Mcburney点より下方）に圧痛および反跳痛を認めた．体温37.5℃．

入院時一般血液検査：WBCは11,290/mm^{3}と増加し，CRPは0.3mg/dlと異常を示さなかった．他の血液検査所見にも異常を認めなかった．

入院後経過：腹部所見に変化はなかったが入院後より発熱が出現し，WBC 12,430/mm^3，CRP 9.7 mg/dlと炎症反応の上昇を認めた．再度腹部CTを施行したところ，虫垂末端の腫大（直径10mm）と右卵管ならびに虫垂周囲組織の脂肪織濃度の上昇を認めた（**Fig. 1A，B**）．以上から，急性虫垂炎，右付属器炎と診断し入院３日目に緊急手術を施行した．

手術所見：虫垂の末端部は壁が肥厚しており，後腹膜と卵管に強く癒着していた．剥離困難であったため右卵管の合併切除を伴う虫垂切除術を施行した．

切除標本：虫垂の末端は壁が肥厚し，卵管と癒着していた．合併切除した卵管は出血，炎症によると思われる黒褐色の変色を認めた（**Fig. 2**）．

病理組織学的検査所見：腫瘍は虫垂末端中心に粘膜内から筋層，一部漿膜にかけてスキルス状に増殖する低分化腺癌であった．また，表層の一部にはsignet-ring cellが認められた（**Fig. 3A，B**）．漿膜表面には腫瘍細胞認めず右卵管への転移，浸潤も認められなかったが，リンパ管，静脈侵襲が

＜2006年４月26日受理＞別刷請求先：山口　晃司
〒068-0004　岩見沢市４条東16―5　労働福祉事業団岩見沢労災病院外科

Fig. 1 Contrast-enhanced imaging reveals the swollen distal appendix (10 mm in diameter) (A-allow head). Note the increased concentration of peripheral adipose tissue. Swollen right uterine appendages are also visible (B-allow).

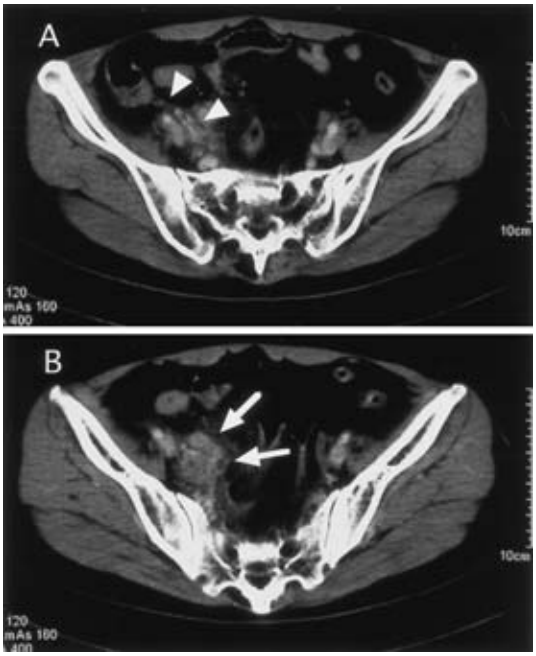

Fig. 2 Observation of the live specimen reveals whitish discoloration and hyperplasia of the distal appendix (allow head). The distal appendix is adhered to a fallopian tube, which is discolored blackish brown (allow).

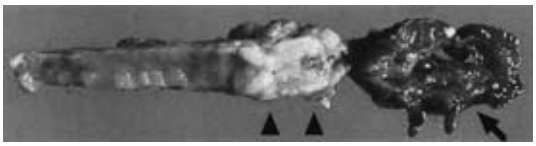

認められた．その結果，ss，ly1，v1の進行虫垂癌と診断し再入院，全身精査を行った．胸腹部CTでは遠隔転移を認めず，腫瘍マーカーもCEA，CA19-9とも正常値であった．さらに，大腸内視鏡にて大腸および虫垂断端部に異常所見を認めなかった．虫垂切除から1か月後にD3リンパ節郭清のため再手術を施行した．

再手術所見：2群のリンパ節は一部腫大していたが，術中迅速細胞診で転移所見を認めなかった．3群リンパ節郭清を含む結腸右半切除を施行した．さらに，低分化虫垂腺癌の卵巣転移報告例もあったため，炎症波及の強かった右卵巣卵管切除術を追加した．

Fig. 3 Histopathology shows a poorly differentiated adenocarcinoma exhibiting scirrhous proliferation (A). Signet-ring cells are visible in part of the cortical layer (B). (H.E stain).

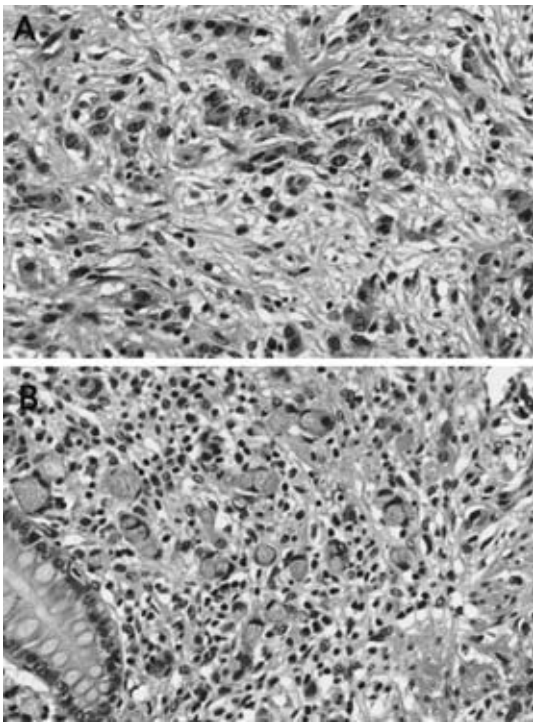

再手術後病理組織学的検査所見：リンパ節および右卵巣卵管への転移所見を認めず，最終の組織学的診断は大腸癌取扱い規約ではV，circ，4型，poorly differentiated adenocarcinoma，27×21mm，ss，P0，ly0，v0，H0，M(−)，n(−)，ow(−)，aw(−)，ew(−)，Stage IIであった．

再手術後経過：術直後より5FU 500mgを5日間点滴持続静注施行し，経過は順調にて第16病日に退院した．その後，外来でテガフール—ウラシル内服にて経過観察していたが，28か月目に腹水の貯留とCEAの上昇を認めた．虫垂癌術後の腹

Table 1　Reported cases of poor differentiated adenocarcinoma of the appendix

Author	Year	Age	Sex	Operative finding	Operation	Re-operation	Depth	Metastasis	Chemotherapy	Prognosis
Fukuchi[4]	1997	36	Female	Carcinoma	rt hemicolectomy ＋rt oohorectomy	none	si	n2	not described	not described
Hasegawa[5]	2000	54	Female	Appendicitis	appendectomy	rt hemicolectomy	mp	n0	not described	1year alive
Morino[6]	2000	71	Female	Carcinoma	rt hemicolectomy	none	se	n2, P（＋）	not described	1year 7month dead
Morino[6]	2000	50	Male	Carcinoma	ileocecal resection	none	se	n2, P（＋）	not described	9month alive
Suzuki[7]	2001	64	Male	Appendicitis	appendectomy	rt hemicolectomy	sm	n4	MTX ＋ 5FU	1year 1month dead
Okada[8]	2003	62	Female	Appendicitis	ileocecal resection ＋ rt oohorectomy	rt hemicolectomy	si	n0	Tegafur-Uracil	1year 1month alive
Shirai[9]	2004	62	Female	Carcinoma	rt hemicolectomy	bilateral oophorectomy (metastasis to rt ovary)	se	n2 → M（＋）	Tegafur-Uracil	2year 9month alive
Goi[10]	2004	65	Female	Appendicitis → Carcinoma	rt hemicolectomy	none	ss	n0	5FU ＋ CDDP	4year alive
Our case		54	Female	Appendicitis	appendectomy＋ pertial resection of rt ovary	rt hemicolectomy ＋rt oophorectomy	ss	n0	5FU → Tegafur-Uracil → CPT11 ＋ 5FU ＋ LV	2year 10month dead

膜播種と診断し，CPT-11＋l-LV＋5FU の化学療法を施行した．治療により一時的に腹水の減少と CEA の低下を認めたが，その後増悪し 34 か月目に癌性腹膜炎にて死亡した．

考　察

原発性虫垂癌はまれな疾患であり，木村ら[1]は虫垂炎手術症例中 0.03～0.5%，大腸癌手術切除例中の 0.5～1.4% に虫垂癌を認めたと報告している．岩崎ら[2]は虫垂癌は病理組織学的に，① Mucinous adenocarcinoma Type（嚢腫型），② Colonic adeno-carcinoma Type（結腸型），③ Mixed Type（混合型）の三つに分類することを提唱している．高島ら[3]の本邦 144 例の虫垂癌報告例の検討では，今症例と同じ結腸型は全体の 38.9% と嚢腫型（55.6%）よりも報告例は少なかった．さらに，結腸型のうち，低分化腺癌の報告は医学中央雑誌でキーワードを「虫垂癌」「低分化型腺癌」「低分化腺癌」として 1995 年 1 月から 2006 年 1 月までについて検索したかぎりでは，自験例を含めて 9 例の報告があるにすぎなかった（**Table 1**）[4～10]．

虫垂癌の外科治療法については，症例数が少ないため統一した見解がない．嚢胞型に関してはリンパ行性転移を起こしにくいという観点から，嚢胞が腫瘍壁内に限局している場合ではリンパ節郭清は不要とする意見もある[11]．一方，治療には腫瘍の浸潤度が最も重要な因子であり，粘膜下への浸潤がみられる場合には結腸右半切除が適切な術式との報告もある[12]．高田ら[13]の報告では，本邦の原発性早期虫垂癌の検討にて，リンパ節郭清を行った 49 例中，リンパ節転移が認められたのは 1 例のみで深達度 sm の結腸型であった．このことからも，sm 以深の結腸型虫垂癌の場合は結腸右半切除によるリンパ節郭清が妥当と考える．

術前に虫垂炎と低分化虫垂腺癌を鑑別することは難しく，報告症例でも本症例を含め 9 例中 4 例が虫垂炎に対する手術のみで初回手術を終えている（**Table 1**）．そこで，本症例が術前術中所見において急性虫垂炎と鑑別が可能であったか再検討を行った．急性虫垂炎の診断において渡邊ら[14]は術前検査と術後の病理診断との間で統計学的な相関関係を検討している．報告では，手術適応群（蜂窩織炎性・壊疽性）と非手術適応群（炎症なし・カタル性）との 2 群間では，CT での虫垂壁の全周性肥厚（直径 8mm 以上），虫垂周囲の脂肪層の不

明瞭化と血液検査上のCRP値上昇の3項目に有意差があったとしている．また，境[15]はCTにおける手術適応の診断基準として①最大虫垂横径10 mm以上，②虫垂結石，③膿瘍および虫垂腸管周囲の腹水，虫垂脂肪織濃度の上昇の3点を推奨している．本症例がこれらの6項目のうち5項目にあてはまっていたことから，術前検査において急性虫垂炎の手術適応となったことは妥当であったと思われる．本邦での低分化虫垂腺癌報告例9例のうち術前に腫瘍を疑った症例は4例であった．これらはすべてCT上虫垂腫瘍として描出され，また術後の病理組織学的検査でse以深の深達度であった．本症例のような増大傾向の乏しいssの虫垂腺癌は，術前にCTで腫瘍を疑うのは難しいと考えられる．一方で，五井ら[10]は術中の触診にて全周性全長性の虫垂壁の硬化から迅速組織診を行い，虫垂癌の診断を得て1期的に根治手術を行っている．本症例でも術中に虫垂へ割面を入れていれば虫垂腫瘍の可能性を示唆できたのではないかと考えられた．虫垂炎にて手術を施行した場合，術中に壁の硬化などの所見があった場合は迅速組織診を行うこと必要と思われた．さらに，癌を疑わない症例でも積極的に術後の病理組織学的診断を行い，癌の診断がついた場合，その浸潤度に応じて追加治療を行うことが必要である．

今回の症例では再発後に化学療法を施行し，一時的な効果を得たが治療には至らなかった．文献的に虫垂原発低分化腺癌に対する化学療法の施行例を近年認めるが，統一した見解はなく今後の検討が望まれる

なお，本論文の要旨は第58回日本消化器外科学会総会（2003年7月，東京）にて発表した．

文　献

1) 木村忠広，水野照久，印牧武人ほか：S状結腸癌を併存した虫垂粘液嚢胞癌の1例．日消外会誌 **18**：2077—2080, 1985
2) 岩崎　甫，松峰敬夫，高橋正樹ほか：原発性虫垂癌．日臨外医会誌　**37**：66—72, 1979
3) 高島正樹，増田　亮，田中　勲ほか：長期虫垂炎症状を呈した虫垂粘液嚢胞腺癌の1例．日臨外会誌　**60**：767—771, 1999
4) 福地　稔，長町幸雄，秋山典夫ほか：虫垂癌の4症例．日本大腸肛門病会誌　**50**：507—511, 1997
5) 長谷川恭久，嶋田安秀，柿木啓太郎ほか：虫垂粘液嚢腫を合併した虫垂腺癌の1例．外科　**62**：1329—1332, 2000
6) 森野茂行，伊藤重彦，木戸川秀生ほか：原発性虫垂癌4症例の検討．長崎医会誌　**75**：335—339, 2000
7) 鈴木久史，高田泰次，小池直人ほか：広範なリンパ節転移を呈したsm低分化型腺癌の1例．日臨外会誌　**62**：1963—1965, 2001
8) 岡田健一，貞廣荘太朗，石川健二ほか：原発性虫垂癌の11例．臨外　**58**：1671—1674, 2003
9) 白井量久，深田信二，伊藤直史ほか：虫垂原発低分化腺癌の1例．日消外会誌　**37**：78—81, 2004
10) 五井孝徳，佐藤嘉紀，竹内一雄ほか：低分化型虫垂癌の1例．外科　**66**：1227—1229, 2004
11) Andersson A, Bergdahl L, Boquist L：Primary carcinoma of the appendix. Ann Surg **183**：53—57, 1976
12) Deans GT, Spence RA：Neoplastic lesion of the appendix. Br J Surg **82**：299—306, 1995
13) 高田知明，吉田秀明，塚田守雄ほか：腸閉塞症を併発した原発性早期虫垂粘液嚢胞腺癌の1例．日消外会誌　**35**：542—546, 2002
14) 渡邊常太，渡辺英生，藤山泰三ほか：右側結腸憩室炎と急性虫垂炎におけるCT診断の有用性．日臨外会誌　**64**：1827—1834, 2003
15) 境　雄大：急性虫垂炎における腹部CT術前診断の検討．日腹部救急医会誌　**24**：567—572, 2004

A Case Study of a Poorly Differentiated Appendiceal Cancer Discovered at the Onset of Acute Appendicitis

Koji Yamaguchi, Motoki Abe, Kiyotaka Ito,
Takayuki Suzuki and Kenzo Okamoto*
Department of Surgery and Department of Pathology*, Labor Welfare Corporation Iwamizawa Rosai Hospital

A 54-year-old woman was admitted to our hospital complaining of right lower quadrant abdominal pain. Based on abdominal CT findings showing a swollen appendix and right fallopian tube, the patient was diagnosed with acute appendicitis and received an appendectomy and a right tubectomy. A postoperative histopathological examination revealed the presence of a poorly differentiated adenocarcinoma with proliferation in a scirrhous fashion from the mucosa through the muscularis, as well as part of a serous membrane. One month following the initial operation, a right colectomy was performed in order to conduct D3 lymph node dissection. Tumor marker elevation and ascites retention were observed 2 years and 4 months after the radical operation. We diagnosed with recurrence of the appendiceal cancer, and treated the patient with chemotherapy, but a complete response was not attained. The patient died 2 years and 10 months after the initial diagnoses. Colonic carcinoma is rarely seen among appendiceal cancer and is very difficult to diagnose preoperatively. Therefore, many cases are initially diagnosed as appendicitis, and only later recognized as cancer based on intraoperative findings or a postoperative histological examination. Therefore, it is necessary for positive histopathological examinations after appendectomy. Furthermore, based on the depth of cancer invasion, appropriate additional operations must be considered.

Key words：appendiceal cancer, poorly differentiated adenocarcinoma

〔Jpn J Gastroenterol Surg 39：1856—1860, 2006〕

Reprint requests：Koji Yamaguchi　Department of Surgery, Labor Welfare Corporation Iwamizawa Rosai Hospital
4-16-5 Iwamizawa, 068-0004 JAPAN

Accepted：April 26, 2006

©2006 The Japanese Society of Gastroenterological Surgery　Journal Web Site：http://www.jsgs.or.jp/journal/