日消外会誌　40（1）：15～25，2007年

原　著

急性腹症診療における腹部CTの有用性の検討

黒石市国民健康保険黒石病院外科，いとう外科内科クリニック*

境　雄大　八木橋信夫　大澤　忠治
原田　治　伊藤　博之*

目的：急性腹症の診療におけるCTの有用性を検討した．**対象・方法**：急性腹痛で入院した91例を対象として，緊急CT群70例，緊急CT非施行21例に分類した．さらに緊急CT群を腸閉塞29例，急性虫垂炎および急性虫垂炎と鑑別すべき疾患群36例，消化管穿孔4例，その他1例に分類し，緊急CT群の入院時診断の正診率を検討した．**結果**：緊急CT群の最終診断は腸閉塞では癒着性イレウス16例，大腸癌5例，外ヘルニア3例，その他5例，急性虫垂炎・鑑別を要する疾患では急性虫垂炎25例，大腸憩室炎3例，骨盤腹膜炎3例，卵巣出血2例，その他3例，消化管穿孔では上部2例，下部2例であった．緊急CT群の入院時診断の感度，特異度，正診率はそれぞれ91.1%，100%，91.4%であった．緊急CT群の腸閉塞，急性虫垂炎および急性虫垂炎と鑑別すべき疾患群，消化管穿孔の入院時診断の正診率はそれぞれ96.5, 88.9, 75.0%であった．緊急CT群で正確な入院時診断ができなかった症例は6例で，盲腸周囲膿瘍3例，急性虫垂炎1例，宿便性S状結腸穿孔1例，胃石小腸嵌頓1例であった．後方視的にCTを評価すると4例は入院時診断が可能であった．**考察**：急性腹症の診断において緊急CTは腸閉塞・虫垂炎の鑑別，微量の遊離ガスの検出，消化管穿孔の穿孔部位の推定に有用であった．また，緊急CTは急性腹症の治療方針の決定に有用であった．

はじめに

急性腹症は救急で一般的に見られる疾患群であり，その原因は多彩である．急性腹症において腹部X線検査は伝統的に不可欠とされてきたが，所見が非特異的であることも少なくない．最近では，CTが急性疾患では特に腸閉塞，炎症性腸疾患，腎結石，虫垂炎において有用であることが示されている．今回，我々は当科での急性腹症診療におけるCTの有用性を後方視的に検討した．

対　象

2003年10月から2004年8月までに外傷を除く急性腹痛にて当科を受診，入院した全患者91例を対象とした．年齢は8歳から89歳（平均年齢53.8歳）で，男性54例（59.3%），女性37例（40.7%）であった．

＜2006年9月27日受理＞別刷請求先：境　雄大
〒036-8004　弘前市大町3―8―1　弘前市立病院外科

方　法

急性腹症91例に対して胸部・腹部単純X線検査，血液生化学検査を行った．臨床所見，既往歴（特に開腹歴と術後イレウスの既往），X線検査所見，血液生化学所見およびその経時的変化から外科医が鑑別診断，手術適応の決定を目的として緊急CTの必要性を判断した．91例を受診後24時間以内に腹部CTを行った70例（緊急CT群，76.9%）と緊急CTを行わなかった21例（緊急CT非施行群，23.1%）に分類した（**Fig. 1**）．緊急CT群を腸閉塞，急性虫垂炎および急性虫垂炎と鑑別すべき疾患群，消化管穿孔，その他の疾患の4群に分類した．

入院時診断は緊急CT非施行群では病歴，理学所見，血液生化学検査所見，単純X線検査にて行い，緊急CT群ではそれらにCT所見を加えて行った．最終診断は手術例では手術所見および病理組織学的検査所見，非手術例では臨床経過，血

Fig. 1　Classification of the 91 patients in acute abdomen

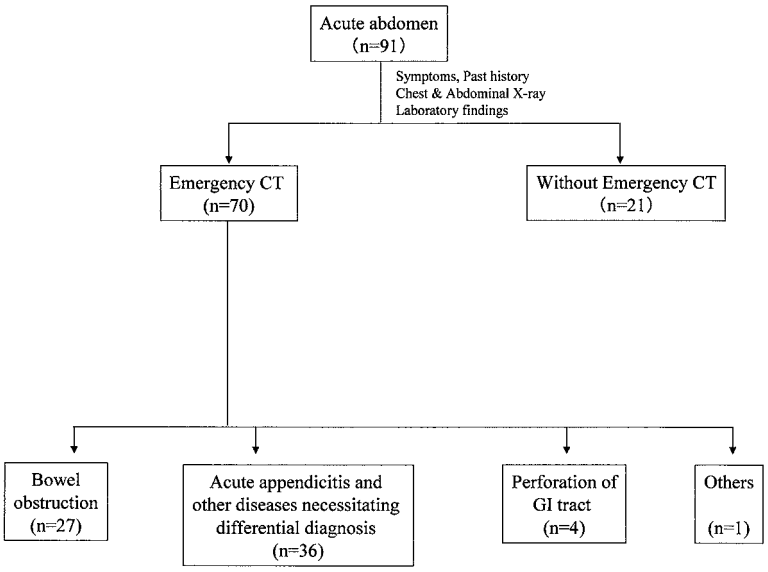

Fig. 2　Diagnosis and therapy for the patients without emergency CT

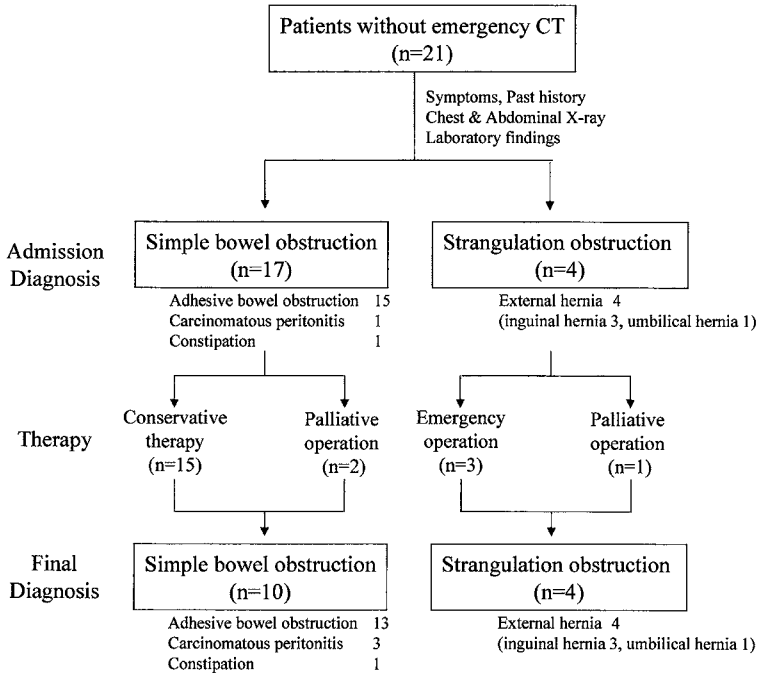

液生化学検査所見の推移，CT およびその他の検査所見から行った．各群において入院時診断と最終診断を比較し，緊急 CT 群で CT を含めた入院時診断の感度，特異度，正診率を検討した．

Fig. 3 Diagnosis and therapy for the patients with acute appendicitis and other diseases necessitating differential diagnosis

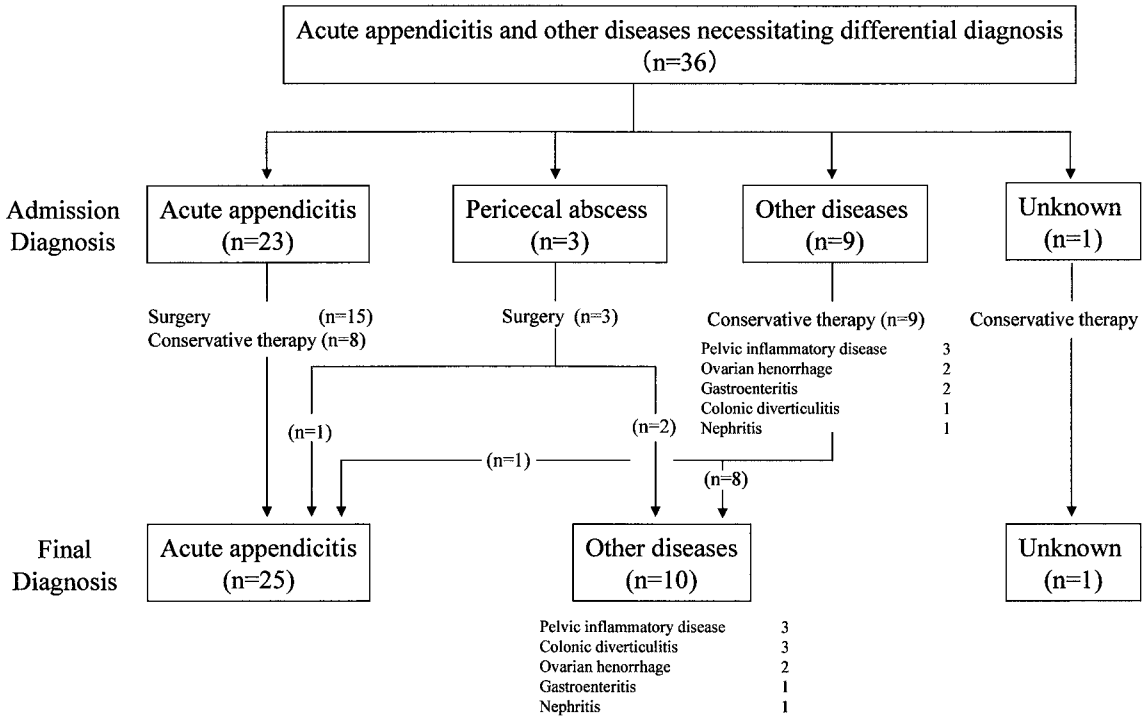

CTはGE社製のシングルスライスCTであるHiSpeed FX/iを使用し，スライス間隔7mm，スライス厚7mmまたはスライス間隔10mm，スライス厚10mmで撮影した．CTは腎機能障害を認めた症例，造影剤にアレルギーを有する症例を除いて造影で腹部から骨盤まで行い，造影CTは非イオン性造影剤を成人80～100ml，小児40mlを点滴静注して撮影した．CTの読影は外科医と放射線科医により行った．休日夜間外来でCTを施行した症例は原則として入院時には外科医のみが読影し，翌日の午前に放射線科医が読影した．

腸閉塞症例では腹膜刺激症状，白血球数，CRP，LDH，CPK，血清カリウム，BUNを検討した．急性虫垂炎および急性虫垂炎と鑑別すべき疾患群では腹膜刺激症状，白血球数，CRPを検討した．数値は平均値±標準偏差で表記した．2群間の有意差の検定にはWilcoxon検定を用い，$p<0.05$を有意差ありとした．

結　果

急性腹症の症例の内訳

緊急CT非施行群21例はいずれも腸閉塞であった（**Fig. 2**）．

緊急CT群70例は腸閉塞29例（41.4%），急性虫垂炎および急性虫垂炎と鑑別すべき疾患群36例（51.4%），消化管穿孔4例（5.7%），その他1例（1.4%）であった（**Fig. 1，3**）（**Table 1，2**）．

腸閉塞症例

緊急CT非施行群は入院時診断，最終診断ともに単純性イレウス17例(81.0%)，絞扼性イレウス4例（19.0%）であった（**Fig. 2**）．絞扼性イレウスはいずれも外ヘルニア嵌頓で，緊急手術3例，待期手術1例が行われた．単純性イレウスのうち，入院時に癒着性イレウスと診断した2例の最終診断は癌性腹膜炎であった．単純性イレウスの手術例は2例で癒着性イレウス1例と癌性腹膜炎1例で，いずれも待期手術を行った．単純性イレウス

Table 1　Diagnosis and therapy for the patients with bowel obstruction who underwent emergency CT

Admission diagnosis	Number of patients	Final diagnosis	Number of patients	Treatment: Operation: Emergency	Treatment: Operation: Urgent	Treatment: Operation: Palliative	Treatment: Conservative therapy
Simple intestinal obstruction	25	Simple intestinal obstruction	25		2	5	18
Adhesive bowel obstruction	16	Adhesive bowel obstruction	16			1	15
Colorectal cancer	5	Colorectal cancer	5		2	3	
Superior mesenteric artery syndrome	1	Superior mesenteric artery syndrome	1				1
Unknown	3	Impaction of bezoar	1			1	
		Unknown	2				2
Strangulation obstruction	4	Strangulation obstruction	4				
Internal hernia（paraduodenal hernia）	1	Internal hernia（paraduodenal hernia）	1	1			
External hernia		External hernia					
Umblilical hernia	1	Umblilical hernia	1	1			
Femoral hernia	1	Femoral hernia	1	1			
Obturator hernia	1	Obturator hernia	1	1			
Total	29		29	4	2	5	18

7例で24時間以降にCTを施行したが，後方視的評価でも癌性腹膜炎によるS状結腸狭窄の1例を除きCT上の腸管壁の性状からの癒着性イレウスと癌性腹膜炎の明瞭な鑑別点はなかった．

緊急CT施行群の腸閉塞29例の入院時診断は単純性イレウス25例(86.2%)，絞扼性イレウス4例（13.8%）で，最終診断も同様であった（**Table 1**）．単純性イレウスの内訳は癒着性イレウス16例，大腸癌5例，上腸間膜動脈症候群1例，胃石の小腸嵌頓1例，不明2例であった(**Table 1**)．落下胃石の小腸嵌頓1例を除く28例は入院時診断と同様であった．胃石小腸嵌頓ではCTを後方視的に評価すると，拡張した腸管から虚脱した腸管への移行部と腸管内の胃石を同定することにより入院時診断が可能であった(**Table 3**)．単純性イレウスでは緊急手術例はなく，手術例は準緊急2例，待期手術3例であった．絞扼性イレウスは全例がヘルニア嵌頓で，いずれも緊急手術が行われ最終診断は術前診断と同様であった．緊急CTを行った腸閉塞29例のCTを含めた検査により行われた入院時診断の感度は96.3%，特異度100%，正診率96.6%であった（**Table 4**）．

緊急CT施行29例，緊急CT非施行21例の腸閉塞症例50例において腹膜刺激症状，血液生化学検査を検討した(**Table 5**)．緊急CT施行の可否は外科医の判断によりなされ，緊急CT施行例でCPKが高い傾向を示したが，有意差を認めなかった．単純性イレウスと絞扼性イレウスの比較では，腸閉塞全例および緊急CT群の検討においてCPK，LDH，CRPが絞扼性イレウスで高値の傾向を認めたが，有意差は認められなかった．

急性虫垂炎例と鑑別すべき疾患例

急性虫垂炎および急性虫垂炎と鑑別すべき疾患群36例の最終診断は急性虫垂炎25例，他疾患10例，不明1例であった(**Fig. 3**)．正確な入院時診断が得られなかった症例は4例(11.1%)で，回盲部膿瘍を形成した3例と急性虫垂炎1例であった(**Table 3**)．CTの後方視的評価では大腸憩室炎2例，急性虫垂炎1例は虫垂を同定することにより診断可能であった．手術は18例（50.0%）で緊急手術が行われた．手術症例は急性虫垂炎16例，大

Table 2 Diagnosis and therapy for the patients with perfaration of digestive tract

Age/ Gender	Admission diagnosis	Free air		Therapy	Final diagnosis
		X-ray	CT		
56/M	Perforation of upper GI tract	○	○	Emergency operation	Perforation of the duodenal ulcer
73/M	Perforation of upper GI tract	×	○	Emergency operation	Perforation of the early gastric cancer
75/M	Stercoral perforation of the rectum	×	○	Emergency operation	Stercoral perforation of the rectum
48/F	Perforation of digestive tract with unknown origin	×	○	Emergency operation	Stercoral perforation of the sigmoid colon

Table 3 Patients who could not diagnose accurately on admission by examination including CT

Admission diagnosis	Final diagnosis	Posibility of diagnosis
Bowel obstruction		
84/F Bowel obstruction with unknown origin	Impaction of bezoar	Possible
Acute appendicitis and other diseases necessitating differential diagnosis		
15/F Pericecal abscess	Acute perforated appendicitis with abscess	Impossible
57/M Pericecal abscess	Colonic diverticulitis with abscess	Possible
39/M Pericecal abscess	Colonic diverticulitis with abscess	Possible
22/M Gastroenteritis	Acute appendicitis	Possible
Perforation of the digestive tract		
48/F Perforation of the digestive tract, with unknown origin	Stercoral perforation of the sigmoid colon	Impossible

Table 4 Statistical analysis of admission diagnosis in patients with acute abdominal pain who underwent emergency CT

Classification of the patients with acute abdominal pain	Number of patients	Sensitivity	Specificity	Accuracy
Bowel obstruction	29	96.3	100	96.5
Acute appendicitis and other diseases necessitating differential diagnosis	36	88.6	100	88.9
Perforation of the digestive tract	4	75.0	—	75.0
Other diseases	1	100	—	100
Total	70	91.0	100	91.4

腸憩室炎2例であった．保存的治療を選択した急性虫垂炎8例では手術を回避しえた．急性虫垂炎および急性虫垂炎と鑑別すべき疾患群のCTを含めた入院時診断は感度88.6%，特異度100%，正診率88.9%であった（**Table 4**）．

急性虫垂炎および急性虫垂炎と鑑別すべき疾患群において腹膜刺激症状，白血球数，CRPを検討したが(**Table 6**)，急性虫垂炎の手術例では非手術例に比べて腹膜刺激症状が高頻度で，白血球数，CRPが高値であった．特に白血球数は手術例15,319/μl，非手術例11,333/μlと有意に手術例で高値であった．急性虫垂炎および急性虫垂炎と鑑別すべき疾患群36例で手術例と非手術例との比較においても同様の傾向が示された．

消化管穿孔とその他の疾患例

消化管穿孔4例の入院時診断は上部消化管穿孔2例，宿便性直腸穿孔1例，穿孔部を特定しえない消化管穿孔1例で，全例で緊急手術が行われた(**Table 2**)．最終診断は上部消化管穿孔2例，下部消化管穿孔2例であった．術前に穿孔部を推定できなかった1例は宿便性S状結腸穿孔で，後方視的にCTを評価しても骨盤腔内の炎症が示唆されたが，穿孔部の特定は困難であった(**Table 3**)．消化管穿孔4例のCTを含めた入院時診断の感度，正診率は75.0%であった（**Table 4**）．

その他に分類した1例は尿膜管洞感染で，待期手術を行った．

Table 5　Physical and laboratory findings of the patients with bowel obstruction

		No. of patients	Muscular guarding or rebound tenderness	WBC (/μl)	CRP (mg/dl)	LDH (IU/L)	CPK (IU/L)	K (mEq/L)	BUN (mg/dl)
Emergency CT（+）	Simple intestinal obstruction	25	1（4.0%）	9,052 ± 3,660	2.0 ± 4.2	208 ± 52	135 ± 122	4.2 ± 0.6	25.1 ± 11.9
	Strangulation obstruction	4	1（25.0%）	8,525 ± 5,241	6.6 ± 11.0	331 ± 129	202 ± 120	4.1 ± 0.3	26.3 ± 12.4
	Total	29	2（7.0%）	8,979 ± 3,802	2.5 ± 5.2	225 ± 78	144 ± 121	4.2 ± 0.6	25.3 ± 11.7
Emergency CT（−）	Simple intestinal obstruction	17	0（0%）	9,306 ± 2,783	1.3 ± 2.1	256 ± 208	98.4 ± 60.5	3.9 ± 0.6	22.4 ± 20.1
	Strangulation obstruction	4	0（0%）	8,100 ± 4,126	0.2 ± 0.1	239 ± 54	95.7 ± 18.9	3.8 ± 0.4	12.4 ± 2.1
	Total	21	0（0%）	9,076 ± 2,997	1.1 ± 1.9	254 ± 197	98.0 ± 55.9	3.9 ± 0.5	21.0 ± 18.8
Over all	Simple intestinal obstruction	42	1（2.4%）	9,155 ± 3,298	1.7 ± 3.5	228 ± 139	120 ± 101	4.1 ± 0.6	24.0 ± 15.7
	Strangulation obstruction	8	1（12.5%）	8,313 ± 4,354	3.4 ± 7.8	300 ± 114	156 ± 103	4.0 ± 0.4	20.4 ± 11.4
Total		50	2（4.0%）	9,020 ± 3,454	2.0 ± 4.2	237 ± 137	125 ± 101	4.1 ± 0.6	23.5 ± 15.1

Table 6　Physical and laboratory findings of the patients with acute appendicitis or other diseases necessitationg differential diagnosis

		No. of patients	Muscular guarding or rebound tenderness	WBC（/μl）	CRP (mg/dl)
Acute appendicitis	Surgery（+）	16	14（87.5%）	15,319 ± 4,542 *	5.5 ± 7.2
	Surgery（−）	9	4（44.4%）	11,333 ± 2,286	4.3 ± 4.1
	Total	25	18（72.0%）	13,884 ± 4,295	5.1 ± 6.2
Other diseases	Surgery（+）	2	2（100%）	14,400 ± 2,051	14.5 ± 7.6
	Surgery（−）	9	4（44.4%）	14,300 ± 6,600	6.2 ± 8.2
	Total	11	6（54.5%）	11,173 ± 2,574	6.8 ± 7.7
Over all	Surgery（+）	18	16（88.9%）	15,056 ± 4,363 *	7.0 ± 7.9
	Surgery（−）	18	8（44.4%）	11,056 ± 2,395	4.3 ± 4.1
Total		36	24（66.7%）	13,056 ± 4,018	5.6 ± 6.6

* $p < 0.05$

Table 7　Patients with bowel obstruction that emergency CT was effective for diagnosis and decision of therapy

	Age/Gender	Diagnosis	Therapy
Simple intestinal obstruction			
1.	61/F	Cecal cancer	Palliative operation
2.	87/F	Ascending colon cancer	Palliative operation
3.	87/M	Transverse colon cancer	Palliative operation
4.	54/M	Sigmoid colon cancer	Urgent operation
5.	65/M	Rectal cancer	Urgent operation
6.	81/M	Superior mesenteric artery syndrome	Conservative therapy
Strangulation obstruction			
1.	82/F	Obturator hernia	Emergency operation
2.	24/M	Paraduodenal hernia	Emergency operation

急性腹症に対する緊急CTの評価

緊急CT施行70例におけるCT入院時診断の感度，特異度，正診率はそれぞれ91.1%，100%，91.4%であった(**Table 4**)．緊急CT施行例で正確な入院時診断ができなかったのは6例(8.6%)で，CT所見の後方視的評価では4例において診断が可能であった（**Table 3**)．

緊急CTにより初めて診断され，治療方針の決定にCTが有用であった症例は腸閉塞29例中8例で，大腸癌，上腸間膜動脈症候群，傍十二指腸ヘルニア，閉鎖孔ヘルニアが含まれていた(**Table 7**)．急性虫垂炎および急性虫垂炎と鑑別すべき疾患群36例では正確に診断できなかった4例と最終診断を特定できなかった1例を除く31例(86.1%）においてCTによって初めて診断がなされた．消化管穿孔4例中，緊急CTにより初めて診

断され，治療方針の決定にCTが有用であった症例は2例で(50%)，早期胃癌穿孔1例，宿便性直腸穿孔1例であった（Table 2）.

考　察

急性腹症では迅速に適切な治療方針を決定することが要求され，特に緊急手術を必要とする疾患か否かの鑑別診断が重要である．問診，身体所見および血液検査所見などから重症度を把握して原疾患の鑑別を進め，患者の疑われる疾患に応じた画像診断法を選択する必要がある[1]. 急性腹症における画像診断の役割は，臨床的診断の確認，臨床で診断がつかない疾患の原因診断，治療方針の決定の三つに分けられる[2]. その中でも最も大切なものは治療方針の決定であり，早期に手術すべきもの，保存的治療を行い症状の変化によって手術を行うもの，原則として手術は禁忌なものを分類することが重要である[1]. 急性腹症における画像診断は，従来から非侵襲的で簡便に施行できる単純X線写真や超音波検査が第1選択であるが，単純X線写真では所見の検出率や疾患特異性が低く，超音波検査では術者の技量や被検者の体格や協力状況によって所見検出率が左右される[1]．CTの利点は単純X線検査や超音波検査に比べて所見の客観性・再現性に優れ，造影剤を使用することにより腸管，血管などの正常構造と病変の違いをより明瞭に描出できることである[1]. 急性腹症においても患者の苦痛を伴うことなく腹腔内全体の情報が得られる点でCTの役割は極めて重要である[1]. 今回，医学中央雑誌を用いて1983年から2006年3月までの期間で「急性腹症」,「CT」，PubMedを用いて1951年から2006年3月までの期間で「Acute abdomen」,「CT」を検索用語として検索したかぎりでは，急性腹症におけるCTの有用性に関する大規模なランダム化比較試験はないが，急性腹症の診断および治療法の決定におけるCTの有用性を示唆する報告はいくつか見られる[3]．Salemら[4]は外傷を除く急性腹痛にて入院した患者を対象にCTの有用性を前方視的研究で評価し，感度86%，特異度79%，精度84%であり，49%で治療法が変更になったと報告している．Taourelら[5]は急性腹痛で搬入されたが入院時診断がはっきりしなかった症例においてCT前後の診断を比較検討し，正診率がCT前50%，CT後95%と有意に向上し, 30%において治療方針が変更になったと報告している．Siewertら[6]は急性腹痛にて搬送され初期治療として緊急手術以外の保存的治療を受けた症例におけるCT前後の正診率はそれぞれ61%，86%，鑑別診断例を含めて急性腹症の診断に対する感度はCT前76%，CT後90%でCT後の方が有意に高いと報告している．我々は急性腹症で遭遇することが多く，鑑別診断・治療方針の決定に苦慮することが多い疾患群を1）腸閉塞，2）急性虫垂炎および急性虫垂炎と鑑別すべき疾患群，3）消化管穿孔，4）その他の4群に分け，急性腹症におけるCTの有用性を後方視的に検討した.

腸閉塞においてCTを行う意義は, (1) 絞扼性イレウスであるかどうか, (2) 閉塞部位, (3) 閉塞の原因を評価することであるが[7], 最も重要な点は絞扼性の閉塞であるかどうかである．一般に，絞扼性イレウスでは腸管壊死の進行に伴い，血清カリウム，BUN，CPK，LDH，CRPが上昇するとされる．今回の我々の検討では，絞扼性イレウスの緊急CT施行4例，緊急CT非施行4例の8例のみで，いずれも内・外ヘルニア嵌頓によるものであった．症例数も少なく，単純性イレウスと比較してCPK，LDH，CRPが高い傾向を示したが，統計学的有意差を認めなかった．したがって，血液検査のみでの単純性イレウスと絞扼性イレウスの鑑別が困難なこともある．腸閉塞のCT読影を我々は堀川ら[8]と同様の手順で行っている．まず，大腸の拡張がないことを確認する．右腎の外側で最も背側にある上行結腸を下方にたどり，盲腸の拡張がないことが確認できれば大腸閉塞は否定できる．小腸閉塞のCT診断においては小腸径2.5 cm以上が拡張の基準とされる. 2.5cm以上に拡張した腸管と虚脱した腸管を同定し，拡張した腸管から移行部位（transition zone）が認められれば機械的閉塞と診断する．次に，閉塞の原因となる腫瘍，腸重積，膿瘍，異物，内ヘルニア，外ヘルニアなどの病変を検索する．明らかな閉塞の原因を指摘できなければ，癒着や索状物による閉塞の可

能性を考える．すなわち，癒着性イレウスの質的診断は除外診断によりなされる．さらに，単純な閉塞かclosed-loopがあるかどうかを評価する．closed-loopとは消化管の離れた2点が1か所で締め付けられ，その間の腸管が閉塞腔を形成して拡張する閉鎖蹄である．絞扼性イレウスはclosed-loop obstructionに強い循環障害の所見が加わって発症する．腸管および腸間膜循環障害を反映するCT所見として，閉塞腸管の壁肥厚（拡張腸管で2mm以上），濃度上昇（単純CT），造影不良あるいは欠如，遅延濃染，造影に伴い壁の肥厚している腸管が2重・3重の構造に見えるtarget sign，壁内ガス，腸間膜の濃度上昇・うっ血，腹水などを評価する．大腸閉塞の評価においては，まず直腸，上行結腸，下行結腸を同定する．最初に直腸から逆行性に口側へたどり，次に盲腸から順行性に拡張した大腸をたどる．両方向から追跡して虚脱した腸管と拡張した腸管の移行部が閉塞部位であるので，その部の壁肥厚やその他の異常を評価する．Megibowら[9]は機械的イレウスの存在診断について感度94%，特異度96%，精度95%とCTの高い有用性を報告している．自験例においても緊急CTを行った腸閉塞の入院時診断の正診率は96.5%と良好であった．諸家の報告ではCT上，拡張腸管と虚脱腸管の移行部に異常所見が得られないときには，機械的イレウスの原因を癒着とみなしており，この診断法で小腸の機械的イレウスの質的診断に関する正診率は90%であったと報告されている[10)11)]．しかし，癒着と内ヘルニア，結核，Crohn病，放射線障害，再発小腸腫瘍，癌性腹膜炎などとの鑑別が難しいこともある[10)~12)]．自験例の検討においても画像所見のみからの癒着性イレウスと癌性腹膜炎の鑑別は困難であり，診断においては病歴，癌進行度などの臨床所見を加味する必要があった．しかし，これらの症例においてもCTにて絞扼の除外診断は可能であり，治療方針を決定するうえで有用であった．緊急CTを行った腸閉塞症例の55.2%は癒着性イレウスであり，緊急CTを施行せずとも他群と同様の結果，経過が得られた可能性があるが，大腸癌，上腸間膜動脈症候群，閉鎖孔ヘルニア，内ヘルニアでは診断および治療方針の決定においてCTが非常に有用であった．また，藤本ら[13)]は絞扼性イレウスにおけるCT診断の無病正診率が諸家の報告で93%以上と良好であることから，CTで絞扼性イレウスの診断が得られない場合には少なくとも緊急手術は回避しうると述べている．癒着性イレウスのCTにおける診断は除外診断であるが，強い腹痛を呈し，絞扼性イレウスの除外診断を要する症例もあることから，CTを用いてclosed-loop obstructionおよび腸管・腸間膜の循環障害による2次所見を除外し，適切に保存的治療を選択するためにもCTは有用と思われる．

今回の我々の検討で，緊急CT非施行群に含まれる絞扼性イレウスはいずれも外ヘルニア嵌頓で，理学所見から診断可能であった．嵌頓後長時間経過した症例，還納が困難な症例は緊急手術の適応である．これらの症例では麻酔法，手術部位への到達法，術式の決定などに対してCTの有用性が低い場合には時間的浪費を避け，緊急手術を行うべきである．緊急CT非施行群に含まれる単純性イレウスは開腹歴，癒着性イレウスの既往，癌切除術の既往を有する症例であり，診断に際しては理学所見に加え病歴を重視した．さらに絶食，消化管減圧により速やかに症状・所見の改善が認められたことからも24時間以内のCTを行わなかった．

急性虫垂炎は日常頻度の高い急性腹症の疾患であるが，非典型的な症状を呈することもある．そのため，鑑別診断が重要である．鑑別を要する疾患としては大腸憩室炎，尿路結石・腎盂腎炎などの泌尿器科疾患，Crohn病，Meckel憩室炎，女性生殖器系疾患などがある．近年，急性虫垂炎に対するCTを用いた術前評価が注目され，その有用性が報告されている．CTを用いた急性虫垂炎診断の感度は87～98%，特異度80～98%，精度93～98%と報告されている[3)14)~18)]．以前の我々の他施設の検討においては感度100%，特異度80.0%，精度95.6%であり，鑑別診断の重要性が示唆された[14)]．急性虫垂炎の読影の手順はまず虫垂を同定し，ついで同定した虫垂の異常の有無を評価する．急性虫垂炎のCT所見は直径6mm以上の虫垂腫

大，虫垂結石，虫垂周囲脂肪織の濃度上昇，膿瘍形成，腹水などである[14]．さらに，造影CTでは虫垂壁の増強，欠損などが重要である[14]．自験例における急性虫垂炎および急性虫垂炎と鑑別すべき疾患群では全例で緊急CTが行われており，その正診率は86.1%で，諸家の報告例よりも低率であった．正確な入院時診断を得られなかった症例の中にはCTを再評価することにより虫垂を同定することにより鑑別診断可能な症例が含まれており，虫垂を慎重に同定することにより正診率が向上すると考えられた．しかし，CTの後方視的評価を行っても診断が困難であった急性穿孔性虫垂炎による膿瘍形成例もあった．急性虫垂炎では虫垂が穿孔すると虫垂描出が困難となることがあるため，盲腸周囲膿瘍の鑑別診断における画像診断の限界点がある．また，急性虫垂炎の治療方針すなわち手術適応の決定におけるCTの有用性が報告されている[14]．自験例でも手術を行った急性虫垂炎はいずれも蜂窩識炎性・壊疽性虫垂炎であり，非手術例では手術を回避しえたことから，CTは治療方針の決定にも有用であることが示唆された．また，急性虫垂炎診療における腹膜刺激症状，白血球数，CRPの評価を行ったが，いずれも手術例で高頻度，高値であり，特に白血球数が有意に高値であった．したがって，CTによる鑑別診断，重症度評価に加え，手術適応を決定する際にこれらの所見を軽視すべきではないと考えられる．

消化管穿孔の診断では病歴，理学検査所見が重要であるが，確定診断には腹部単純X線写真かCTのいずれかで腹腔内遊離ガス像を同定することが必要である[19]．単純X線検査上の遊離ガス像の検出率は，上部消化管穿孔70～80%，下部消化管穿孔30～60%と報告されている[19]．消化管穿孔は従来絶対的手術適応とされてきたが，近年，上部消化管潰瘍穿孔で腹膜炎が限局している場合には保存的治療が試みられる．適切な治療方針を決定するためにも，正確な画像診断が求められる．穿孔の早期発見，穿孔部位と原因の特定が重要である．CTによる腹腔内遊離ガス検出率は80%以上で，腸管壁肥厚，腸間膜の脂肪濃度上昇から78%の症例において穿孔部を推定できたとの報告も見られる[20]．自験例では単純X線で遊離ガスを認めたのは上部消化管穿孔1例のみで，CTで初めて遊離ガスが認められた症例が75.0%と高頻度であった．遊離ガス像のよく見られる部位は肝前面，肝円索付近，前腹壁直下，モリソン窩，腸間膜間などである[21]．肝前面，前腹壁直下のガス像は通常の腹部CTのウインドウ条件では肺，脂肪と区別がつきにくいことがあり，見逃しや誤診の原因となる．したがって，消化管穿孔を疑う場合にはガス濃度と脂肪濃度を見分けられるウインドウ条件にて評価することが重要である．堀川ら[21]はウインドウ幅・ウインドウ値をそれぞれ，600～1,000，30～100程度に設定して評価しているが，我々はより簡便に行うために肺野条件（ウインドウ値－500～－700，ウインドウ幅1,500～1,700）で評価している．穿孔部位の同定はCT上穿孔した消化管壁を直接特定できれば可能であるが，実際には困難なことも多く，穿孔部位近傍の消化管壁肥厚，腸間膜の脂肪濃度上昇，遊離ガスの分布から穿孔部位を推定することが多い．上部消化管穿孔は原因として消化性潰瘍が多く，遊離ガスは胃および肝周囲に見られ，穿孔部位近傍の壁肥厚や腹水などの2次所見を呈することがあるとされている[20]．大腸穿孔による腹膜炎は急激に全身状態が悪化し，重篤な経過をたどることが多く，腹部単純X線写真で遊離ガス検出率が低いため，CTによる早期診断が重要である[20]．Saekiら[22]は穿孔腸管から漏出した便汁や糞塊に注目し，dirty mass signが52%で描出されたと報告している．小腸穿孔はまれであり，腹腔内遊離ガスを約半数に認めないため，2次的所見が重要とされている[19)23]．自験例では消化管穿孔の全例で緊急CTが行われ，消化管穿孔の診断のみならず穿孔部位の推定を含めた正診率は75.0%であった．穿孔部位の推定根拠として消化管壁の連続性欠除から穿孔部を特定することは困難で，上部消化管穿孔例では胃遠位側から十二指腸球部の著明な壁肥厚，上腹部の遊離ガス像，肝周囲に腹水が有用な所見であった．穿孔部位を推定しえた下部消化管穿孔例では遊離ガス像を認めなかったものの腸管からの糞便漏出を指摘しえた．CTにて診断で

きなかった下部消化管穿孔症例では微量の遊離ガス像と骨盤腔内の炎症所見を認めたが，穿孔部の特定には至らなかった．諸家の報告と同様に下部消化管穿孔では遊離ガスの検出率は低く，遊離ガスを検出できたとしても穿孔部の特定が困難なこともあるため，CT上の2次的所見も重要であり，また画像診断のみならず病歴，理学所見，血液生化学検査およびその推移を慎重に評価する必要がある．

今回の我々の検討では，受診後24時間以内の緊急CTを行った症例には理学検査所見，単純X線検査で診断可能な症例も含まれているが，入院時診断の正診率は91.4%であり，Salem，Siewertらと比較して良好な結果が得られたことから，緊急CTの有用性が示された．急性腹症の診断においてCTは腸閉塞や急性虫垂炎の鑑別診断，微量な腹腔内遊離ガスの検出，消化管穿孔における穿孔部位の推定に有用であった．また，多くの症例で消化管穿孔や絞扼性イレウスなどの緊急手術を施行すべき症例，左側大腸癌イレウスなどのようにまずは保存的治療を行い増悪する場合には手術を考慮すべき症例，単純性イレウスや急性虫垂炎と類似した症状を呈する疾患群のように保存的治療を行うべき症例を的確に区別することが可能であったことから，緊急CTは急性腹症の治療方針を決定するうえで有用であった．しかし，病歴や理学検査所見から診断や手術適応を容易に決定することができる症例においては検査による時間の浪費を避け，早期治療を行うことも重要である．CTのみでは診断困難な症例もあるため，理学検査所見・血液検査およびその推移，経時的CT，消化管精査，泌尿器・婦人科的検索を含めて評価し，期を逸することなく手術を含めた治療を行うことが肝要である．

本論文の要旨は第106回日本外科学会定期学術集会(2006年3月，東京)において発表した．CTの読影においては弘前大学医学部放射線医学講座長畑守雄先生，国立病院機構青森病院放射線科長畑史子先生にご指導頂きました．ここに深謝致します．

文　献

1) 小倉裕司，角　由佳，上田耕司ほか：救急領域のCT画像・急性腹症．外科治療　**92**：71—82, 2005
2) 佐野美香，塚本達明，市川智章ほか：急性腹症のCT，MRI．診断と治療　**92**：1654—1667, 2004
3) 守谷昭彦，藤田裕次，斎藤次郎ほか：急性腹症にルーチン腹部CT検査は有用か？　治療　**83**：3077—3085, 2001
4) Salem TA, Molloy RG, O'Dwyer PJ：Prospective study on the role of the CT scan in patients with an acute abdomen. Colorectal Dis **7**：460—466, 2005
5) Taourel P, Baron MP, Pradel J et al：Acute abdomen of unknown origin：impact of CT on diagnosis and management. Gastrointest Radiol **17**：287—291, 1992
6) Siewert B, Raptopoulos V, Mueller MF et al：Impact of CT on diagnosis and management of acute abdomen in patients initially treated without surgery. Am J Roentgenol **168**：173—178, 1997
7) 岡田吉隆：疾患別CT像・消化管・イレウス．片山　仁，前原忠行，多田信平編．X線CTのABC．日本医師会，東京，1996, p266—267
8) 堀川義文，岩尾憲夫，安田晶信：急性腹症のCT．へるす出版，東京，1998, p116—133
9) Megibow AJ, Balthazar EJ, Cho KC et al：Bowel obstruction：evaluation with CT. Radiology **180**：313—318, 1991
10) Frager D：Intestinal obstruction role of CT. Gastroenterol Clin North Am **31**：777—799, 2002
11) 登内　仁，毛利靖彦，田中光司ほか：イレウスの画像診断・イレウスのCT診断の有用性と限界；絞扼性イレウスのCT診断の意義．消外　**26**：1081—1089, 2003
12) Burkill GJ, Bell JR, Healy JC：The utility of computed tomography in acute small bowel obstruction. Clin Radiol **56**：350—359, 2001
13) 藤本俊史，林田　毅，荻野　歩ほか：明日まで待てない画像診断．Part 3. 腹部・骨盤．消化管—閉塞，穿孔，虚血—．画像診断　**21**：1203—1212, 2001
14) 境　雄大：急性虫垂炎における腹部CT術前診断の検討．日腹部救急医会誌　**24**：567—572, 2004
15) Rao PM, Rhea JT, Novelline RA et al：Helical CT combined with contrast material administered only through the colon for imaging of suspected appendicitis. Am J Roentgenol **169**：1275—1280, 1997
16) Balthazar EJ, Megibow AJ, Siegel SE et al：Appendicitis：prospective evaluation with high-resolution CT. Radiology **180**：21—24, 1991
17) Malone AJ Jr, Wolf CR, Malmed AS et al：Diagnosis of acute appendicitis：value of unenhanced CT. Am J Roentgenol **160**：763—766, 1993
18) Rao PM, Rhea JT, Novelline RA et al：Helical CT technique for the diagnosis of appendicitis：prospective evaluation of a focused appendix CT ex-

amination. Radiology **202**：139—144, 1997
19) 服部貴行，谷　一朗，小林　憲ほか：これで決まり！マルチスライスCT時代の腹部画像診断・消化管—急性腹症を中心に—．画像診断　**23**：381—391, 2003
20) Maniatis V, Chryssikopoulos H, Roussakis A et al：Perforation of the alimentary tract：evaluation with computed tomography. Abdom Imaging **25**：373—379, 2000
21) 堀川義文，岩尾憲夫，安田晶信：急性腹症のCT．へるす出版，東京，1998, p61—77
22) Saeki M, Hoshikawa Y, Miyazaki O et al：Computed tomographic analysis of colonic perforation：dirty mass a new computed tomographic finding. Emerg Radiol **5**：140—145, 1998
23) Grassi R, Pinto A, Rossi G et al：Conventional plain-film radiology, ultrasonography and CT in jejuno-ileal perforation. Acta Radiol **39**：52—56, 1998

Evaluation of the Usefulness of Computed Tomography on Diagnosis and Management of Acute Abdomen

Takehiro Sakai, Nobuo Yagihashi, Tadaharu Osawa,
Osamu Harada and Hiroyuki Ito*
Department of Surgery, Kuroishi City Hospital
Ito Geka-Naika Clinic*

Purpose：We evaluated the usefulness of computed tomography（CT）in diagnosing and managing acute abdomen. **Patients and methods**：Subjects were 91 patients admitted complaining of acute abdominal pain and divided into two groups—those undergoing CT within 24 hours of admission（emergency CT group, n＝70）, those without CT（Non-CT group, n＝21）. The emergency CT group was subdivided into those with bowel obstruction（bowel obstruction group, n＝29）, those with acute appendicitis and other diseases necessitating differential diagnosis（appendicitis group, n＝36）, those with perforation of the digestive tract（perforation group, n＝4）, and other disease（n＝1）. We evaluated the accuracy of admission diagnosis retrospectively in each group. **Results**：The final diagnosis of the bowel obstruction group was adhesive bowel obstruction in 16, colon cancer in 5, external hernia in 3 and other in 5. That in the appendicitis group was acute appendicitis in 25, colonic diverticulitis in 3, pelvic inflammatory disease in 3, ovarian hemorrhage in 2 and other in 5. The origin of perforation in the perforation group was upper digestive tract in 2 and lower digestive tract in 2. The sensitivity, specificity and accuracy of admission diagnosis in the emergency CT group was 91.1, 100 and 91.4%, respectively. The accuracy of admission diagnosis was 96.5% in the bowel obstruction group, 88.9% in the appendicitis group and 75.9% in the perforation group. Patients who could not be diagnosed precisely consisted of 6 patients in the emergency CT group. Those who could not be diagnosed precisely included 3 with pericecal abscess, 1 with acute appendicitis, 1 with stercoral perforation of the sigmoid colon and 1 with impacted bezoar in the small intestine. Evaluated retrospectively, 4 patients were able to be diagnosed by CT on admission. **Conclusion**：In diagnosis of acute abdomen, CT was useful in differential diagnosis of bowel obstruction and acute appendicitis, detection of fine free air, and determine of perforated sites. Emergency CT was thus useful in detecting proper therapy for acute abdomen.

Key words：acute abdomen, computed tomography, bowel obstruction, appendicitis, perforation

〔Jpn J Gastroenterol Surg 40：15—25, 2007〕

Reprint requests：Takehiro Sakai　Department of Surgery, Hirosaki City Hospital
3-8-1 O-machi, Hirosaki, 036-8004 JAPAN

Accepted：September 27, 2006

©2007 The Japanese Society of Gastroenterological Surgery　Journal Web Site：http：//www.jsgs.or.jp/journal/