日消外会誌　40（1）：33～38，2007年

症例報告

興味ある転移形式を呈した胃癌小腸転移症例の１例

川崎社会保険病院外科，東邦大学医療センター大森病院病理科*

長谷部行健　永澤　康滋　塩川　洋之　馬越　俊輔
柴田祐充子　皆川　輝彦　西田　祥二　竹山　照明
大谷　忠久　長谷川千花子*

悪性腫瘍の小腸転移は播種性によることが多いが，まれに血行性，リンパ行性によることもある．今回，血行性またはリンパ行性小腸転移の可能性が示唆された胃癌の小腸転移例を経験したので報告する．症例は61歳の女性で，腹痛，嘔吐を主訴に来院した．腹部CT，腹部X線検査にてイレウス像を呈した．上部消化管内視鏡検査にて胃体中部後壁に浅い陥凹を伴う潰瘍性病変を認めた．生検にて胃癌と診断した．胃癌治療，イレウス改善目的にて手術を施行した．術中所見にて胃体中部に病変を認めた．回腸末端部付近中心に数か所の黄白色の硬結を触知し，うち2か所は全周性の狭窄を呈しておりイレウスの原因と考えられた．肉眼的腹膜播種なし，術中洗浄細胞診classIIであった．幽門側胃切除術，狭窄部の小腸部分切除術を施行した．術中小腸の病変は炎症性腸疾患を考えたが術後の病理組織学検査にて胃癌の転移と診断された．術後約20か月後腹膜再発のため永眠された．

はじめに

小腸腫瘍は比較的まれな疾患であるが，特に血行性，リンパ行性の転移性小腸腫瘍は非常にまれである．今回，胃癌が血行性またはリンパ行性に小腸に転移したと思われる症例を経験したので，文献的考察を加えて報告する．

症　例

患者：61歳，女性

主訴：腹痛，嘔気，嘔吐

既往歴：50歳狭心症，59歳出血性胃潰瘍．

家族歴：特記すべきことなし．

現病歴：平成15年11月頃より臍部を中心とする腹痛があり，同年12月血液の混入した食物を吐いたため精査加療目的にて入院した．上部消化管内視鏡検査にて体中部小彎後壁に潰瘍性病変を認めた．病理組織学的検査にてgroup Vが出たため平成16年1月加療目的にて外科転科となった．

入院時現症：身長155cm，体重55kg．眼球眼瞼結膜に黄染，貧血認めず．腹部にやや膨満あるも軟，圧痛点なし．腹部聴診にて腸蠕動の亢進を認めた．肝脾触知せず，体表リンパ節触知せず．

入院時検査所見：軽度の貧血を認める以外，異常所見を認めなかった．

入院時腹部X線検査所見：立位にて，上腹部中心に拡張した小腸と鏡面像を認めた（**Fig. 1A**）．

入院時腹部CT所見：小腸の拡張と液体貯留を認めた．腹腔内リンパ節腫脹なし（**Fig. 1B**）．

上部消化管内視鏡検査所見：体中部後壁に不正形の浅い陥凹を伴う潰瘍性病変を認めた．生検にてpoorly differentiated adenocarcinomaの診断を得た．

入院後経過：腹部X線所見より亜イレウスと診断し絶食，輸液療法を施行した．胃癌および胃癌による癌性腹膜炎の可能性を考え，出血コントロール，イレウス解除目的にて平成16年1月手術を施行した．

手術所見：腹腔内に肉眼的に腹膜播種はなく腹水も認めなかった．ダグラス窩術中洗浄細胞診にて異型細胞は認めなかった．胃の病変は体中部小

＜2006年5月31日受理＞別刷請求先：長谷部行健
〒210-0822　川崎市川崎区田町2―9―1　川崎社会保険病院外科

Fig. 1　Abdominal plain XP (A) and CT (B) showed dilated small intestine.

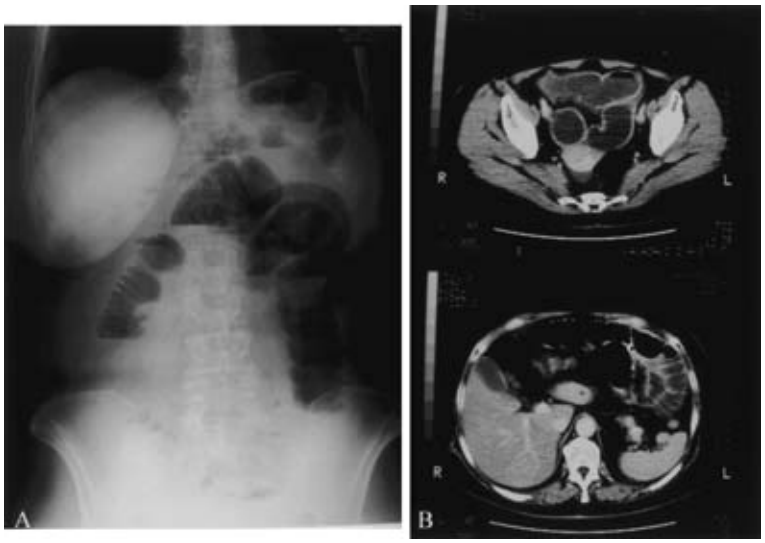

Fig. 2　Operative finding showed small intestine with strictures in terminal ileum, and thickness of wall in another portion.

Fig. 3　The resected specimen of the Stomach reveals type 5 lesion（arrow），2.0×1.5cm in size.

彎後壁に存在し粟膜面に露出していた．胃周囲リンパ節（No3，4sb，6など）の腫脹を認めた．回腸末端部より約10cm位に漿膜の肥厚と白色調の色調変化を認め，狭窄を来していた．同様な所見をさらに10cm口側小腸に認めた．また，さらに口側に狭窄までは至らないような漿膜の肥厚と白色調の色調変化を認める部位が回腸末端部より約30cmの範囲で数か所認められた(**Fig. 2**)．　また，小腸間膜のリンパ節の腫脹がみられた．D2郭清を伴う幽門側胃切除，Roux-Y再建術，狭窄の強い病変部を含めた小腸部分切除術を施行し手術を終えた．手術診断はM，5型，T3，N1，H0，P0，CY0，M0，PM(−)，DM(−)，LM(−)，Stage IIIAであった．

切除標本肉眼検査所見：胃体中部小彎に2×1.5cm大のIIc様病変を認めた(**Fig. 3**)．小腸は長さ約320mmで，OW120mmとAW120mmの部位にIIc様の浅い潰瘍形成を認め狭窄していた．また，他に漿膜の肥厚と白色調の色調変化を数か

Fig. 4 The resected of specimen of the small intestine reveals type IIc like lesion with stricture (arrow).

所認めた（**Fig. 4**）.

病理組織学的検査所見：胃の病変は，粘膜内に異型細胞や印環細胞型腫瘍を認め，それらが粘膜下層から漿膜にかけて小塊状，索状に増殖していた．管腔構造は不明瞭で間質に繊維性結合織が増生しており，scirrhous type の低分化型腺癌の像であった．se，ly2，v1，n0/11（**Fig. 5**）．小腸の病変は，潰瘍を伴う部分では腫瘍細胞が粘膜から粘膜下層にかけて増生し，一部は固有筋層から漿膜面に達していたが露出はしていなかった．漿膜の肥厚と白色調の色調変化の部位では，粘膜下層から固有筋層にかけて腫瘍細胞の浸潤増殖がみられ，漿膜面に繊維性結合織の増生を認めたが腫瘍細胞の露出はみられなかった（**Fig. 6**）．狭窄部，非狭窄部いずれも腫瘍細胞増殖の主座は粘膜から粘膜下層であり，いずれもリンパ管侵襲を伴っており，胃癌と同じ組織像であることより胃癌の小腸転移と診断された．小腸間膜のリンパ節に癌転移はみられなかった．

術後経過：術後経過は良好で第16病日に退院となった．外来にて TS-1 80mg，2週投与1週休薬にて化学療法を施行したが，平成17年1月の CT にて下腹部に腫瘤像と腹水がみられ癌性腹膜炎と診断した．平成17年11月癌性腹膜炎にて永眠された．

考　察

悪性腫瘍の消化管への転移は想像するより多く，原岡ら[1]は昭和63年から平成12年までの13年間の日本病理剖検輯報での集計結果で26.3%に認められたと報告している．転移部位は食道から肛門管までのすべての管腔臓器に認められるが，中でも小腸への転移率は8.5%と高く転移の好発部位となっている．原発臓器としては胃，膵臓，大腸などの腹腔内臓器の割合が63.8%と高く，次に肺，気管支などの胸腔内臓器が18.1%であったと報告している．

また，メラノーマや悪性繊維組織球症などの上皮性腫瘍からの小腸転移の報告[2)3)]もあり，原発臓器の部位，発生母地にかかわらず，悪性腫瘍であれば小腸に転移を来す可能性がある．

転移性小腸腫瘍の臨床症状は，腫瘍が広範囲に拡がっている場合は吸収障害による栄養低下，深達度が深い場合は穿孔[4)]，潰瘍形成による下血などを呈することもあるが[5)]，多くは特異的な臨床症状はなく，腹痛，嘔吐，体重減少などの症状を認めるにとどまる．

転移性小腸腫瘍の転移経路として播種性，血行性，リンパ行性などの転移形式が考えられる．これらの転移経路を特定するのは容易ではないが，Richard ら[6)]は次のような項目を血行性，リンパ行性を思わせる転移性小腸腫瘍の診断基準として挙げている．すなわち，①原発巣が明らか，②小腸転移による臨床症状を伴う，③組織学的証明―腹膜播種の1症状ではない，④原発巣の直接浸潤ではない，⑤経過観察が可能である，などを主なものとして挙げている．

原岡ら[1)]は消化管転移性腫瘍切除例の詳細な検討から転移経路による肉眼的，病理組織学的差異について述べている．それによると，血行性，リンパ行性転移の場合，肉眼的には壁内あるいは粘膜面に近い部分に転移巣が存在するため粘膜下腫瘍様, IIa 様, IIc 様などの形態を示す場合が多いとしている．病理組織学的には癌細胞の増殖が粘膜あるいは粘膜下層を主座とする場合が多く，漿膜面には浸潤を認めない場合が多く，また組織分化度では中分化または低分化腺癌が多くみられたと述べている．

一方，播種性転移の場合，肉眼的に漿膜面に結

Fig. 5　Microscopic findings of the stomach showed poorly differenciated adenocarcinoma. INFγ, se, ly2, v1, n0/11（H-Estein, A；×10, B；×40, C；×100, D；×200）.

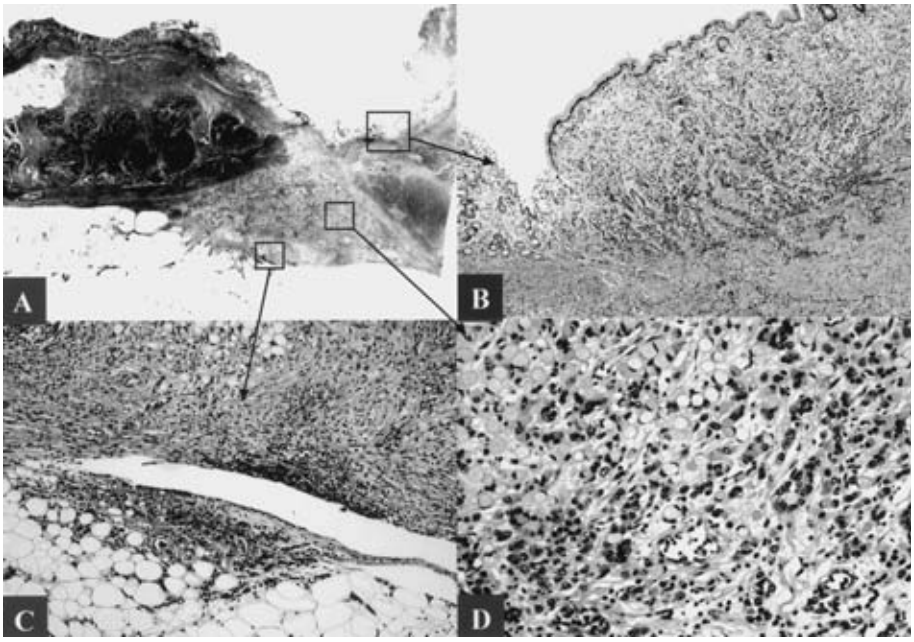

節性病変を認めることが多く，病理組織学的検査所見では病変の主座が固有筋層以深にある場合が多く，組織分化度では高分化腺癌から低分化腺癌まで見られたと報告している．

山際ら[7]も同様の報告をしており播種による転移では，漿膜から筋層，粘膜下層に至り，粘膜下腫瘍の形態をとるが，よほど大きな腫瘍でないかぎり粘膜固有層に達して潰瘍形成に至ることはほとんどないとしている．

また，古くはCastroら[8]が転移性小腸腫瘍の肉眼形態はまず粘膜下腫瘍の形態をとり，発育するに従い潰瘍を形成しbutter cup様の形態を呈すると報告している．

本症例は先に挙げたRichardらの診断基準を満たしており，また①病変の主座が粘膜から粘膜下層にある②漿膜面に癌細胞の浸潤を認めない③胃癌と同じ組織像である，などの病理組織学的検査所見より，血行性またはリンパ行性転移による転移性小腸腫瘍と考えられた．

転移性小腸腫瘍は比較的まれな疾患で，医学中央雑誌で,「胃癌」と「小腸転移」をキーワードとして1985年から2005年までについて検索した中で，播種性以外の転移形式による胃癌から小腸への転移症例は自検例も含め8例の報告があるのみである．原発巣はいずれも深達度がT2以深と進行癌症例であった．

発症形式は本症例のようにイレウスで発症するケースが過半数を越え，他に下血，穿孔などの症状で発症しているケースもみられた[9)10)]．本症例と同様に胃癌と同時に見つかった同時性が3例，術後異時性に見つかった例が5例であった．いずれの症例も術前に確定診断に至らなかったように，転移性小腸腫瘍に特異的な症状はなく，有効な検査手段も限られ確定診断するのは困難である．また，その多くの症例が進行癌症例であり，癌性腹膜炎に至り予後不良であった．

癌性腹膜炎は原発臓器の癌細胞の腹腔内播種が主要な原因として考えられるが，本症例では潜在性の血行性またはリンパ行性の小腸転移巣が進行憎悪し癌性腹膜炎が形成された可能性が考えられ

Fig. 6 Microscopic findings of the small intestine showed poorly differentiated adenocarcinoma with lymphatic invasion, which was similar to gastric carcinoma The tumor cell invaded from the mucosa to the submucosa, but no exploration to serosa.（A；Macroscopic finding H-Estein, B；×40, C；×10, D；×100）.

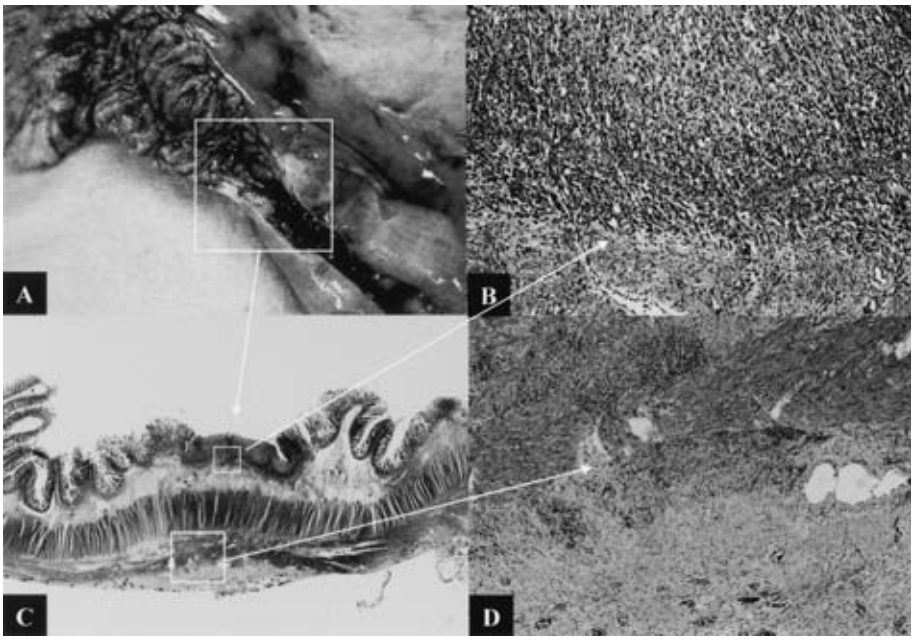

る．原発巣からの遠隔転移巣が原因となって癌性腹膜炎が形成されるケースもまれながらあると思われ，癌性腹膜炎形成過程の面からも興味ある症例であると思われた．

原因不明の腸閉塞，下血などを主訴とする症例に遭遇した場合，鑑別疾患として悪性腫瘍の小腸転移の可能性も考慮した全身検索も必要があると思われる．

文　献

1）原岡誠司，岩下明徳，中山吉福：病理から見た消化管転移性腫瘍．胃と腸 **38**：1755—1771, 2003
2）Marin M, Vlad L, Grigorescu M et al：Metastasis of malignant melanoma in the small intestine. A case report. Rom J Gastroenterol **11**：53—56, 2002
3）Tamura M, Oda M, Ohta Y et al：Small intestinal bleeding, secondary to metastatic malignant fibrous histiocytoma. Surg Today **32**：69—71, 2002
4）Ise N, Kotanagi H, Morii M et al：Small bowel perforation caused by metastasis from an extra-abdominal malignancy：report of three cases. Surg Today **31**：358—362, 2001
5）佐藤篤司，片岡　誠，桑原義之ほか：大量下血にて緊急手術を施行した肺癌胃小腸転移の1例．日臨外医会誌　**57**：369—373, 1996
6）Richard GF, William AH：Metastatic tumors of the small bowel. Gastroenterology **47**：496—504, 1964
7）山際祐史，洞山典久，斉木和生：胃腸管に転移をきたした肺癌—胃腸管への転移頻度．綜合臨 **25**：1396—1401, 1976
8）Castro CA, Dockerty MB, Mayo CW：Metastatic tumors of the small intestines. Surg Gynecol Obstet **105**：159—165, 1957
9）高橋修平，中村哲郎，山口真彦ほか：異時性小腸転移をきたした胃噴門部癌の1例．臨外　**60**：267—270, 2005
10）春木伸裕，桑原義之，篠田憲幸ほか：胃切除2年後に小腸転移穿孔により緊急開腹術を施行した胃 neuroendocrine carcinoma の1症例．日腹部救急医会誌　**25**：442, 2005

Metastatic Small Intestinal Tumor Presenting an Interesting Metastasis from Gastric Carcinoma

Yukitake Hasebe, Yasusige Nagasawa, Yousuke Shiokawa, Syunsuke Magosi,
Yumiko Shibata, Teruhiko Minagawa, Shouji Nishida, Teruaki Takeyama,
Tadahisa Ohgai and Tikako Hasegawa*
Department of Surgery, Kawasaki Social Insurance Hospital
Department of Pathology, Toho University Omori Medical Center*

We report a case of gastric carcinoma with a metastatic small intestinal tumor. A 61-year-old woman with abdominal pain, nausea, vomiting, and melena was admitted to Kawasaki Social Insurance Hospital. Gastroendscopy showed a type5 like lesion in the middle of the body of the stomach. Abdominal XP radiography and CT showed a small intestine dilated by gas. The histopathological diagnosis was poorly differentiated adenocarcinoma. Exploration revealed gastric carcinoma, two strictures in the terminal ileum, and thickening of the wall in another portion of the ileum. Distal gastrectomy and partial resection of small intestine were performed. The histopathological diagnosis examination of the terminal ileum lesion was adenocarcinoma with lymphatic invasion, similar to the histopathological findings of the gastric carcinoma. The patient died of peritonitis carcinomatosa one year eight months after the operation.

Key words：gastric carcinoma, metastatic intestinal tumor, intestinal obstruction

〔Jpn J Gastroenterol Surg 40：33—38, 2007〕

Reprint requests：Yukitake Hasebe　Department of Surgery, Kawasaki Social Insurance Hospital
2-9-1 Tamachi, Kawasaki-ku, Kawasaki, 210-0822 JAPAN

Accepted：May 31, 2006

©2007 The Japanese Society of Gastroenterological Surgery　Journal Web Site：http://www.jsgs.or.jp/journal/