日消外会誌　40（1）：113～118，2007年

症例報告

特徴的なCT像より早期診断しえた原発性小腸軸捻転症の1例

新城市民病院外科

小林　大介　　本田　一郎　　守　　正浩

症例は82歳の男性で，2005年5月下旬より便秘，腹痛が出現し，その数日後より嘔吐も伴ったため近医を受診し，イレウスの診断にて当院へ紹介受診となった．既往歴は特記すべきことはなし．来院時上腹部から臍部にかけて強い疼痛と圧痛を認め，臍上部に腫瘤を触知した．血液生化学検査は正常範囲内であった．腹部CTにて腸管膜の血管を中心として小腸が渦巻き状に巻き込まれるwhirl signを認めた．小腸軸捻転と診断し同日緊急手術を行った．手術所見は全小腸が上腸間膜動脈を中心に時計方向に540度捻転していた．他に軸捻転の誘因となる索状物，腫瘍，癒着はなく，腸管膜根部に過剰な可動性や腸回転異常などの解剖学的異常も認められなかったため，原発性小腸軸捻転症と診断した．腸管の壊死はなく捻転の解除のみ行った．術後経過は良好で第14病日退院となった．開腹歴がなく絞扼性イレウスを疑う症例では本症の可能性も考慮する必要があり，診断に際してはCTが有用である．

はじめに

原発性小腸軸捻転症は本邦では極めてまれな疾患である．今回，我々は特徴的なCT像より早期診断可能であった原発性小腸軸捻転症の1例を経験したので報告する．

症　例

症例：82歳，男性

主訴：腹痛，嘔吐

家族歴：特記すべきことなし．

既往歴：2001年に原因不明のイレウスで入院歴あり．その他特記すべきことなし．

現病歴：2005年5月下旬より便秘，腹痛が出現し，その数日後より嘔吐も伴ったため近医を受診した．精査，治療目的に同日当院を紹介受診した．

現症：体格は中等度，意識は清明，血圧140/80 mmHg，脈拍96回/分，整，腋窩温36.9℃，上腹部から臍部にかけて強い疼痛と圧痛を認め，臍上部に手拳大の腫瘤を触知した．腸蠕動音は減弱していた．

血液生化学検査：正常範囲内であった．

腹部単純X線検査：上腹部に拡張した小腸を認めた（**Fig. 1**）．

腹部CT：腸間膜の血管を中心として小腸が渦巻き状に巻き込まれるwhirl signが認められた（**Fig. 2**）．

以上より，小腸軸捻転症と診断し，来院後約1時間後に緊急開腹手術を施行した．

手術所見：上腹部正中切開にて開腹した．空腸起始部より回腸末端までの全小腸が上腸間膜動脈を中心に，時計方向に540度捻転していたが，腸管の壊死は認めなかった（**Fig. 3**）．軸捻転症の誘因となるような索状物，腫瘍，癒着はなく，腸間膜根部に過剰な可動性や腸回転異常などの解剖学的異常も認められなかった．以上の所見より，原発性小腸軸捻転症と診断した．捻転を解除したところ，腸管の鬱血は軽快し，末梢の動脈の拍動も触知されたため，整復のみで終了した．

術後経過は良好であり，第14病日に退院となった．現在も通常の生活を送っている．

考　察

小腸軸捻転症は①先天性：新生児期の腸回転異常や腸間膜固定不全など，②原発性：基礎的な疾患や解剖学的な異常が認められないもの，③2次性：術後癒着やMeckel憩室，腫瘍などが関与，に

＜2006年5月31日受理＞別刷請求先：小林　大介
〒489-8642　瀬戸市西追分町160　公立陶生病院外科

Fig. 1　X-ray film revealed small intestine gas in the upper abdomen.

Fig. 2　Abdominal CT revealed a whirl mass (arrows) involving the small bowel and mesentrium around the superior mesenteric artery.

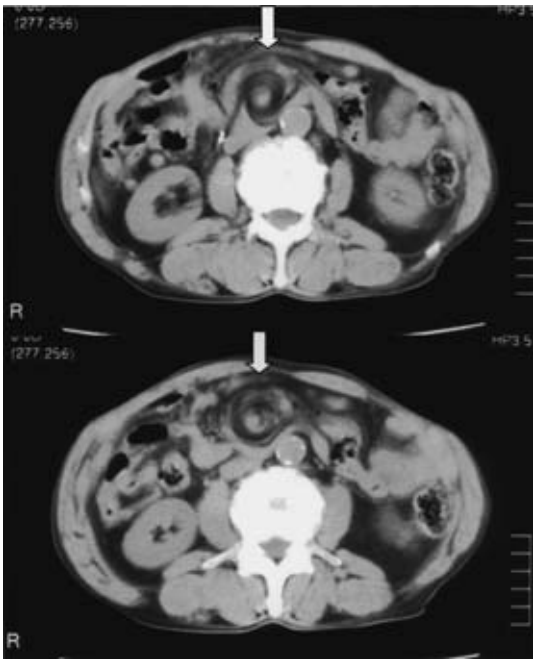

分類される[1].

原発性小腸軸捻転症は中央アフリカ，中東，インド，東南アジアなどでは発生頻度が高く，成人の一般的な救急疾患の一つである[2]が，本邦では極めてまれな疾患である．

原発性小腸軸捻転症の発生機序であるが，Zadehら[1]は，患者の腸間膜が正常よりも長く，腸間膜根部の幅が狭いことを指摘している．小腸は通常でも，比較的固い食べ物が大量に空腸に入ったとき，食物塊を下部小腸に送るため腸管運動が亢進し，しかも右上腹部に向かって時計軸方向に回転しながら移動していく．しかし，通常では180度以上に回転しないものが，上記の誘因があれば，小腸は通常の回転範囲を逸脱し，原発性小腸軸捻転症を発症してくるのではないかと考えられている[3]．また，異常な食事摂取や過食も誘因として指摘されている．例えば，穀物を主体とした消化の悪いものを空腹時に急速に食べた後すぐに立位で働く農夫に多く，またイスラム教のRamadan（日の出から日没まで断食し，日没後大量の食事を一度に摂取する）の期間中，小腸軸捻転が9～10倍に増えるといった報告[4]や，北インド地方においては婚礼や祭りが集中し一斉に過食となる夏期に本症が多いといった報告[5]がある．また北部ウガンダでは“コンゴ”と呼ばれる，セロトニンを多量に含んだ特殊なビールを常用するものに本症が多いといわれ，セロトニンの小腸運動亢進作用の関与が推測されている[6]．本邦でもビール大量飲酒後に発症した報告例[7]や，食道発声者で，空気嚥下による大量の小腸ガスとそれに伴う蠕動亢進と考えられる報告例[8]がある．本症例では異常な食癖などは確認されず発症の誘因は不明であった．

我々が医学中央雑誌（期間：1983年1月～2006年1月，キーワード：「原発性小腸軸捻転症」）で検索しえたかぎりでは本邦報告例は自験例を含めて55例であった．しかし，この中には開腹術の既往のあるもの，詳細不明のものが存在し，開腹歴なしと明記された症例は自験例を含めて37例であった[3)7)～40)]．開腹歴のある症例ではいずれも，腹腔内に癒着がなかったことから「原発性」の小腸軸捻転と報告されているが，軸捻転の発症に開腹

Fig. 3 The small intestine was found to be twisted clockwise by 540° at the root of the superior mesenteric artery. Adhesion, tumors and predisposing anatomical abnormalities were not found.

術，臓器切除の影響が皆無であるとは断定できない．厳密な意味での“原発性”小腸軸捻転とは，開腹歴がなく，開腹所見においても基礎疾患や解剖学的異常のないものと考えるべきであり，本論文では開腹歴のない37例を原発性小腸軸捻転として扱うこととした（**Table 1**）．

本邦報告例につき詳細に検討すると，発症年齢は平均53歳（11～92歳）であり，性別は男性20例，女性17例とほぼ同数である．腹部CTにおいて14例（37.8%）にwhirl signを認め，その中の13例が術前に小腸軸捻転と診断されている．whirl signとは腸間膜の血管を中心として腸管が渦巻き状に巻き込まれる像であり，1981年にFisher[41]が小腸軸捻転のCT所見として初めて記載している．本邦では早津ら[42]の報告以来，腹部CTでwhirl signを認めたことで術前診断が可能であったとの報告が増えている．小腸軸捻転の診断にはこのwhirl signが非常に有用であり，臨床所見，血液検査所見，腹部単純X線検査所見においては特徴的所見に乏しいため，確定診断に際して腹部CTは必要不可欠である．開腹所見にて腸管壊死を認めず，捻転の整復のみにて終了した症例は37例中12例（32.4%）であるが，whirl signを認めた14例では9例（64.3%）が整復のみですんでおり，腹部CTでのwhirl signの検出が本症の早期診断に寄与していると考えられる．自験例でも当院来院より1時間後に開腹手術を施行できており，迅速な検査，診断により腸切除を回避しえたと思われる．

捻転度については180°～1,080°まで存在し，捻転方向は患者の尾側からみて時計方向が22例（59.5%），反時計方向が10例（27.0%）と時計方向が多く認められた．捻転角度が大きくても腸管壊死を認めない場合もあれば，逆に捻転角度が小さくても腸切除となっている場合もあり，腸管の血行障害には捻転角度，捻転方向が直接関係があるのではなく，むしろ捻転による腸間膜根部の血管の緊縛度が深く関係しているであろうと推測される．

ところで，自験例では以前に不全イレウスとの診断にて治療歴があること，また，今回の発症でも急性腹症となる3日前より徐々に腸捻転によると思われる臨床症状および腹部症状が出現していることを考えると，過去に幾度か発症を繰り返し反復，自然整復していた可能性が示唆される．また，捻転が発生してから，腸管の閉塞，腸間膜の血行障害そして腸管壊死が完成するまである程度のタイムラグがある可能性があることも推測される．実際に，whirl signを認め2次性小腸軸捻転症を疑ったが手術待機中に症状が軽快し，whirl signも消失した捻転の自然解除例と思われる報告[43]や，CTにて小腸軸捻転症と診断され3日間保存的に経過観察し，血清CPK値の上昇を認めたため手術を施行した例もある[31]．しかし，本症を疑った場合，原則的には腸管壊死に到る経過を念頭におき，時期を逸することなく迅速に手術を行うことが重要である．

小腸捻転再発の予防策としてNoble's plicationや腸間膜固定術を付加することも考えられ，実際に腸間膜固定術を施行している症例もある[27)29]．しかし，軸捻転の明確な発症機序は未だ明らかではなく，また再発例も少なく[16]，その必要性について評価は定まっていない．

小腸軸捻転症全体の死亡率は10%から38%であり[44]，腸管壊死を伴う場合はさらに予後が悪い．

Table 1　Reported cases of primary volvulus of the small intestine in Japan

No	Author	Year	Age	Sex	Abdominal CT, US	Preoperative diagnosis	Torsion	Procedure	Prognosis
1	Iioka [9]	1969	20	M	unknown	strangulated intestine	− 360	detorsion	alive
2	Tomita [7]	1980	26	M	unknown	strangulated intestine	− 360	resection	alive
3	Kanou [10]	1988	73	F	unknown	strangulated intestine	360	resection	dead
4	Tanabe [11]	1988	54	M	Unknown	perforation of gastrointestine	− 360	resection	alive
5	Kanzaki [12]	1988	59	M	dilated of intestine, ascites	strangulated intestine	720	resection	alive
6	Hachisuka [13]	1988	60	M	dilated of intestine	ileus	180	detorsion	alive
7	Nomura [8]	1991	67	M	Unknown	strangulated intestine	− 180	resection	alive
8	Mizutani [14]	1991	61	M	ascites	appendicitis	360	resection	alive
9	Matuo [3]	1991	58	F	ascites	occlusion of the mesenteric artery	360	resection	dead
10	Ri [15]	1992	81	F	unkwnon	strangulated intestine	270	resection	unknown
11	Funayama [16]	1994	69	M	unknown	volvulus of small intestine	− 360	resection	alive
12	Noguchi [17]	1995	41	M	unknown	strangulated intestine	180	resection	alive
13	Koinuma [18]	1996	70	M	unknown	strangulated intestine	unkouwn	resection	unknown
14	Murakami [19]	1996	26	M	whirl sign	volvulus of small intestine	900	detorsion	alive
15	Komichi [20]	1997	56	M	unknown	ileus	360	resection	dead
16	Sirahata [21]	1997	24	F	ascites	acute abdomen	360	resection	dead
17	Takesima [22]	1998	41	M	whirl sign	volvulus of small intestine	− 360	resection	alive
18	Kaji [23]	1999	31	F	dilated of intestine, ascites	ileus	540	resection	alive
19	Nakazaki [24]	1999	11	M	unknown	acute abdomen	unkouwn	resection	alive
20	Nakazaki [24]	1999	14	F	whirl sign	volvulus of small intestine	unkouwn	resection	alive
21	Itou [25]	2000	58	M	ascites	strangulated intestine	720	resection	alive
22	Kisimoto [26]	2000	48	F	ascites	strangulated intestine	complexed	resection	alive
23	Ueda [27]	2000	73	F	whirl sign	volvulus of small intestine	− 720	detorsion	alive
24	Sakaguchi [28]	2001	52	F	dilated of intestine	strangulated intestine	360	resection	alive
25	Siroma [29]	2001	86	F	whirl sign	volvulus of small intestine	720	detorsion	alive
26	Omizu [30]	2002	60	F	whirl sign	volvulus of small intestine	270	resectiion	alive
27	Nezuka [31]	2002	74	M	whirl sign	volvulus of small intestine	− 180	detorsion	alive
28	Simizu [32]	2002	29	M	whirl sign	volvulus of small intestine	− 360	detorsion	alive
29	Watase [33]	2002	17	F	whirl sign	volvulus of small intestine	360	resection	alive
30	Matuzawa [34]	2003	92	F	dilated of intestine, ascites	ileus	360	resection	alive
31	Konisi [35]	2003	45	F	dilated of intestine, ascites	strangulated intestine	360	resection	alive
32	Sakurai [36]	2003	82	F	whirl sign	volvulus of small intestine	− 360	detorsion	alive
33	Tazaki [37]	2004	85	F	dilated of intestine, ascites	ileus	1,080	detorsion	alive
34	Honda [38]	2004	32	M	whirl sign	strnagulated intestine	360	detorsion	alive
35	Namekata [39]	2004	67	F	whirl sign	volvulus of small intestine	360	resection	alive
36	Inoue [40]	2005	51	M	whirl sign	volvulus of small intestine	unkouwn	detorsion	alive
37	Present case		82	M	whirl sign	volvulus of samll intestine	540	detorsion	alive

＋；clockwise,　－；anticlockwise

本邦の報告例では35例中4例（11.4%）が死亡している．しかし1998年以降の報告では，迅速に術前診断され，捻転解除のみで手術が終了している報告が増加しており，また死亡例もなく予後の改善が見られる．開腹歴がなく，絞扼性イレウスを疑うような症例では，原発性小腸軸捻転症の可能性も考慮し，適切かつ早期の診断と治療を行うことが必要である．術前診断には腹部CTが必須で

ある.

文　献

1) Vaez-Zadeh K, Dutz W, Nowrooz-Zadeh N：Volvulus of the small intestine in adults：a study of predisposing factors. Ann Surg **169**：265―271, 1969
2) Welch GH, Anderson JR：Volvulus of the small intestine in adults. World J Surg **10**：496―500, 1986
3) 松尾信昭，石倉宏恭，石原崇史ほか：成人原発性小腸軸捻転症の1例．日臨外医会誌　**52**：134―136, 1991
4) Duku JH, Yar MS：Primary small bowel volvulus. Arch Surg **112**：685―688, 1977
5) Agrawal RL, Misra MK：Volvulus of the small intestine in northern India. Am J Surg **120**：366―370, 1970
6) De Souza LJ：Volvulus of the small intestine. Lancet **1**：71, 1950
7) 富田凉一，本庄　宏，水野敏彦ほか：成人にみられた原発性小腸軸捻転症の1治験例．日大医誌 **39**：79―83, 1980
8) 野村修一，松森秀之，岸　淳彦ほか：食道発声者に生じた小腸軸捻転の1例．医療　**45**：83―85, 1991
9) 飯岡一彦，平塚秀雄，長谷川充輝ほか：左傍十二指腸ヘルニヤと小腸軸転不通症を併存した稀有なる1治験例．日臨外医会誌　**30**：75―79, 1969
10) 加納隆之，北村正次，神前五郎ほか：成人の小腸軸捻転症4例の検討．日臨外医会誌　**49**：665―672, 1980
11) 田辺　博，渡辺　進，木澤英実ほか：原発性小腸軸捻転症による小腸広範囲切除の一治験例．輸液栄ジャーナル　**10**：141―143, 1998
12) 神崎　博，松本匡浩，浜野恭一ほか：成人小腸軸捻転症の一治験例．日救急医会関東誌　**9**：694―696, 1988
13) 蜂須賀喜多男，真弓俊彦：原発性小腸軸捻転症の1例．消外　**11**：1882―1883, 1988
14) 水谷郷一，堀江　修，三富利夫ほか：成人の原発性小腸軸捻転症の1例．外科　**53**：562―564, 1991
15) 李　慶文，佐藤徹也，岩田浩嗣ほか：原発性小腸軸捻転症の1例．地域医療（平成3年度特集）：552, 1992
16) 船山祐士，佐々木巌，松野正紀ほか：術後異なる部位に再発した成人原発性小腸軸捻転症の1手術例．日消外会誌　**27**：1113―1116, 1994
17) 野口俊昭，内筒　浩，金子哲也ほか：原発性小腸軸捻転症の1例．日消外会誌　**28**：1576, 1995
18) 鯉沼広治，雨宮　哲，青木成史ほか：原発性小腸軸捻転症の1手術例．日赤医　**48**：180, 1996
19) 村上雅彦，伊藤洋二，草野満夫ほか：特徴的なCT像より早期診断しえた原発性小腸軸捻転症の1例．日臨外医会誌　**57**：1952―1955, 1996
20) 小路　毅，玉内登志雄，小林一郎ほか：成人原発性小腸軸捻転症の1例．日臨外医会誌　**58**：1683, 1997
21) 白幡康弘，並木健二，安斎　実ほか：原発性小腸軸捻転症の1例．消外　**20**：1277―1281, 1997
22) 竹島義隆，仲地広美智，奥島憲彦ほか：成人原発性小腸軸捻転症の1例．日腹部救急医会誌　**18**：1033―1037, 1998
23) 加治正英，経田　淳，藤井久丈ほか：成人原発性小腸軸捻転症の1例．日臨外会誌　**60**：1298―1301, 1999
24) 中崎隆行，小松英明，栄田和行ほか：原発性小腸軸捻転症の2例．日臨外会誌　**60**：2916―2918, 1999
25) 伊東俊秀，若林己代次，杉下雄為ほか：成人の原発性小腸軸捻転症の1例．日臨外会誌　**61**(増)：631, 2000
26) 岸本浩史，霜田光義，斉藤文義ほか：原発性小腸軸捻転症の1例．北陸外科会誌　**19**：33―35, 2000
27) 上田城久朗，能丸真司，永田夏織ほか：空腸憩室をともなった原発性小腸軸捻転症の1例．日消誌 **97**：33―37, 2000
28) 阪口晃行，安川十郎，大東雄一郎ほか：成人原発性小腸軸捻転症の1例．日外科系連会誌　**26**：95―97, 2001
29) 城間　寛，我喜屋亮，豊見山健ほか：原発性小腸軸捻転症の1例．日臨外会誌　**62**(増)：620, 2001
30) 大端　考，三井洋子，四方　敦ほか：成人原発性小腸軸捻転症の1例．日臨外会誌　**63**：395―398, 2002
31) 根塚秀昭，枡谷博孝，黒田吉隆：腸切除せずに治癒しえた成人原発性小腸軸捻転症の1例．日臨外会誌　**63**：117―121, 2002
32) 清水智治，花澤一芳，吉岡豊一ほか：成人に見られた原発性小腸軸捻転症の1例．日臨外会誌 **63**：1905―1909, 2002
33) 渡瀬　誠，魚住尚史，下村　淳ほか：術前CTにて“whirl sign”を呈した成人原発性小腸軸捻転症の1例．日外科系連会誌　**27**：654―658, 2002
34) 松澤克典，笹本信幸，松澤信五ほか：腸高齢者の原発性小腸軸捻転症の2例．日消外会誌　**36**：417―421, 2003
35) 小西尚巳，毛利靖彦，田中光司ほか：成人原発性小腸軸捻転症の1例―本邦報告例17例の検討―．三重医　**46**：57―60, 2003
36) 櫻井俊孝，森洋一郎，藤原まゆみほか：成人原発性小腸軸捻転症の1例．宮崎医師会誌　**27**：79―83, 2003
37) 田崎達也，水流重樹，植田秀雄ほか：超高齢者に発症した原発性小腸軸捻転症の1例．日臨外会誌 **65**：404―409, 2004
38) 本田晴康，津澤豊一，川田崇雄ほか：成人に見ら

れた原発性小腸軸捻転症の1例．日臨外会誌 **65**：112―116, 2004
39）行方浩二，松本浩次，三上陽史ほか：成人原発性小腸軸捻転症の1例．日腹部救急医会誌　**24**：1085―1089, 2004
40）井上潔彦，中尾照逸，塚本義貴：腸切除を回避し得た成人原発性小腸軸捻転症の1例．日外科系連会誌　**30**：178―181, 2005
41）Fisher JK：Computed tomographic diagnosis of volvulus in intestinal malrotation. Radiology **140**：145―146, 1981
42）早津成夫，宇山一朗，萩原裕之ほか：CT検査にてwhirl signを認め術前診断しえた成人原発性小腸軸捻転症の1例．日腹部救急医会誌　**15**：786, 1995
43）納谷一郎太，菊地　秀，国井康男ほか：whirl signを呈し小腸軸捻転を疑われながら自然解除した1例．日腹部救急医会誌　**19**：1017―1020, 1999
44）Roggo A, Ottinger LW：Acute small bowel volvulus in adults. Ann Surg **216**：135―141, 1992

A Case of Primary Volvulus of the Small Intestine Diagnosed Early by Characteristic CT Findings

Daisuke Kobayashi, Ichiro Honda and Masahiro Mori
Department of Surgery, Shinshiro Municipal Hospital

We report a rare case of volvulus of the small intestine. A 82-year-old man seen for abdominal pain, constipation, and vomiting had severe tenderness and a mass of the upper abdomen and no history of laparotomy. Abdominal computed tomography（CT）showed a whirl mass involving the small bowel and mesentrium around the superior mesenteric artery. The patient was diagnosed as having volvulus of the small intestine and underwent emergency surgery 1 hour after hospitalization. The small intestine was found to be twisted clockwise by 540 degrees at the root of the superior mesenteric artery. Because of the absence of adhesion, tumors, and predisposing anatomical abnormalities, we diagnosed primary volvulus of the small intestine. The small intestine had not necrosed, so surgey involoved only returning axis rotaions. His course was favorable and he was discharged 14 days after surgery. Volvulus of the small intestine must be considered as a probable diagnosis when a patient shows strangulated ileus without any history of laparotomy. Abdominal CT scan provides useful information for diagnosing this disease.

Key words：primary volvulus of the small intestine, whirl sign, abdominal CT
〔Jpn J Gastroenterol Surg 40：113―118, 2007〕

Reprint requests：Daisuke Kobayashi　Department of Surgery, Tosei General Hospital
160 Nishioiwake, Seto, 489-8642 JAPAN

Accepted：May 31, 2006

©2007 The Japanese Society of Gastroenterological Surgery　Journal Web Site：http://www.jsgs.or.jp/journal/