日消外会誌　40（3）：319～324，2007年

症例報告

長期間の経過観察後に切除した膵粘液性嚢胞腺癌の１例

名古屋大学大学院消化器外科学

野村　尚弘　　金住　直人　　渡邉　　出　　竹田　　伸
井上総一郎　　野本　周嗣　　杉本　博行　　中尾　昭公

症例は36歳の女性で，1999年3月，腹痛を主訴に近医を受診．巨大膵嚢胞の診断で経皮的エコー下嚢胞穿刺やエタノール注入を繰り返してきたが，嚢胞の縮小が得られず腫瘍性病変も否定できないため2005年5月当院に紹介となった．入院時上腹部に小児頭大の腫瘤を触知した．腫瘍マーカーはCEA 3.7ng/ml，CA19-9 40U/mlであった．CTでは膵体尾部に接して20cm大の多房性嚢胞性腫瘤を認め，嚢胞壁や隔壁に濃染される充実性部分が見られた．膵体尾部に発生した粘液性嚢胞腫瘍を疑い手術を施行した．表面平滑な厚い被膜を有する巨大腫瘤で，被膜を破らないように剥離を進め脾膵体尾部とともに腫瘤を摘出した．割面は隔壁を有し，内腔に突出する不整な隆起を認めた．病理組織検査にて微小浸潤性の膵粘液性嚢胞腺癌と診断された．長期間の経過観察後に切除された膵粘液性嚢胞腫瘍はまれであり文献的考察を加え報告する．

はじめに

膵粘液性嚢胞腫瘍（mucinous cystic tumor；以下，MCT）は比較的予後良好な腫瘍であるが，腺腫であっても　malignant potentialを有することから治療は手術が原則とされている．しかし，長期間経過観察された症例は少なく，自然史については不明な点が多い．今回，我々は長期間の保存的治療中に，画像所見の変化を確認しえた膵粘液性嚢胞腺癌の１例を経験したので文献的考察を加え報告する．

症　　例

患者：36歳，女性

主訴：腹痛

家族歴：特記すべきことなし．

既往歴：特記すべきことなし．

現病歴：1999年3月腹痛を主訴に近医を受診し，精査にて巨大膵嚢胞と診断された．以後，前医にて経皮的エコー下嚢胞穿刺やエタノール注入を繰り返し施行されてきたが，嚢胞の縮小が得られず腫瘍性病変も否定できないため2005年5月当科に紹介受診し手術目的で入院となった．なお，前医で吸引した嚢胞内容液は明らかな粘液性ではなく，細胞診は陰性であった．また，前医での保存的治療中，上腹部圧迫感はあったが腹痛の出現はなかった．

入院時現症：身長150cm，体重50kg，血圧130/60mmHg，脈拍60回/分，体温36.7℃であった．上腹部に小児頭大の腫瘤を触知したが圧痛は認めなかった．

入院時検査所見：CA19-9が40U/mlと軽度上昇していたほか，異常所見は見られなかった．

腹部CT所見（1999年3月）：上腹部に最大径18cmの類円形の嚢胞性病変を認め，内部に隔壁を有する小嚢胞が見られた（**Fig. 1A**）．

腹部CT所見（2002年6月）：嚢胞の最大径は20cmに増大し，嚢胞内の多房化が顕著となった（**Fig. 1B**）．

腹部CT所見（2005年6月）：嚢胞の多房化はさらに顕著となり，嚢胞壁や隔壁に濃染される充実性部分が見られた．嚢胞壁に一部石灰化も認めた．嚢胞の圧排により上腸間膜動脈は右側へ変位

＜2006年7月26日受理＞別刷請求先：野村　尚弘
〒466-8550　名古屋市昭和区鶴舞町65　名古屋大学大学院消化器外科学

Fig. 1　A：Abdominal CT（March 1999）showed a large cystic tumor 18 cm in diameter in upper quadrant. B：Abdominal CT（June 2002）showed the increase of the tumor size（20 cm in diameter）and more septa within the cyst.

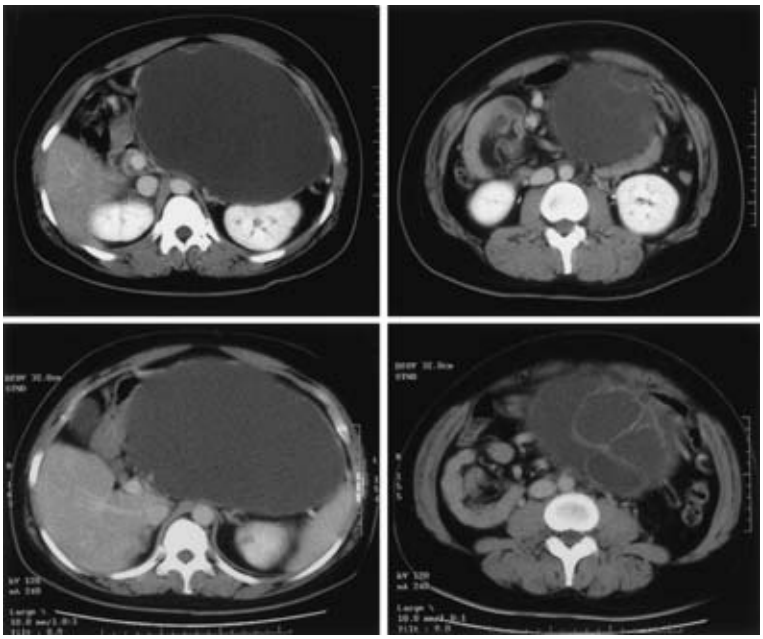

していた．また，脾静脈は閉塞し上腸間膜静脈に流入する側副血行路の発達が見られた．冠状断にて嚢胞は膵体尾部と接して存在するのが確認された（**Fig. 2**）．

ERCP 所見：腫瘤の圧排により主膵管は下方へ向かって走行していた．また，主膵管と嚢胞との交通は見られなかった（**Fig. 3**）．

腹部血管造影検査所見：脾動脈と上腸間膜動脈は嚢胞により圧排されていたが，encasement は認めなかった．腹腔動脈からの門脈像では脾静脈は造影されず，側副血行路を介して上腸間膜静脈に流入していた．

以上より，膵体尾部に発生した膵粘液性嚢胞腫瘍を疑い，2005 年 6 月手術を施行した．

手術所見：腫瘤は網嚢内に存在しており，大網を切開し網嚢腔に入った．右胃大網静脈および大網静脈の著明な怒張が見られ，脾静脈閉塞による左側門脈圧亢進症の所見と考えられた．腫瘤は表面平滑な厚い被膜を有しており，被膜を破らないように剥離を進めた．腫瘤は著明に菲薄化した膵体尾部より発生しており，脾膵体尾部とともに腫瘤を摘出した．周囲臓器への浸潤や播種は認めなかった（**Fig. 4**）．

切除標本：腫瘤は表面平滑な厚い繊維性被膜を有し，20×20×12cm 大で，重量は 2,350g であった（**Fig. 5**）．嚢胞内容は赤褐色の粘液性物質であり嚢胞内出血を示唆していた．固定標本の割面は隔壁を有する多房性病変であり，内腔に突出する充実性部分を認めた（**Fig. 6**）．

病理組織学的検査所見：厚い繊維性被膜を有する多房性の嚢胞で，嚢胞壁は胞体に粘液を有する高円柱上皮により被覆されていた．充実性部分は内腔に著明な乳頭状増殖を示し，N/C 比が高く腺癌の所見であった．また，一部基底膜を越えて間質に浸潤していた．間質には紡錘型細胞が密に増生する卵巣様間質（ovarian-like stroma）が見られた．以上より，微小浸潤性の膵粘液性嚢胞腺癌と診断した．また，脾門部の脂肪組織内にランゲル

Fig. 2 Abdominal CT (June 2005) showed enhanced nodules (A, B : arrow heads) and calcification (B : arrow) in the capsule and septa of the cyst. Superior mesenteric artery shifted to the right side (C), and collateral pathway developed around the cyst (A : arrows). Abdominal CT (colonal section) showed that the huge cyst was located adherent to the pancreatic body and tail (D).

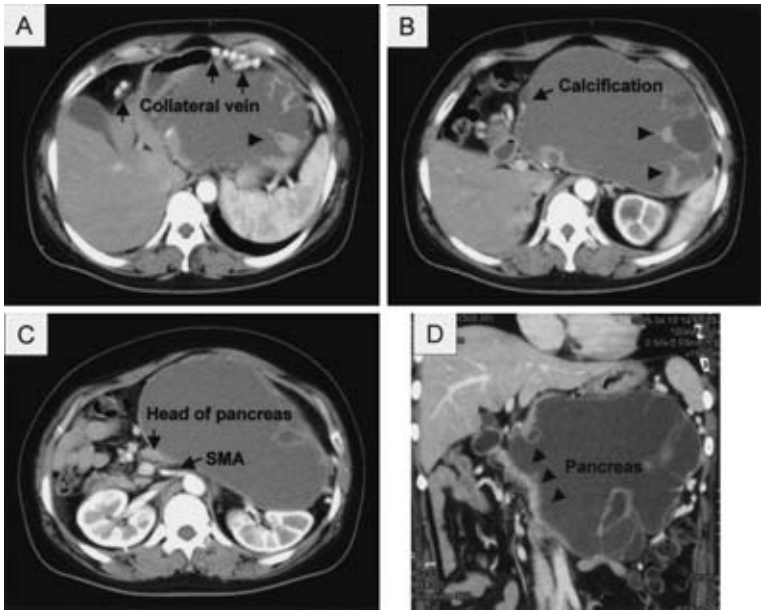

Fig. 3 ERCP showed that main pancreatic duct (MPD) was running downward and did not communicate with the cyst.

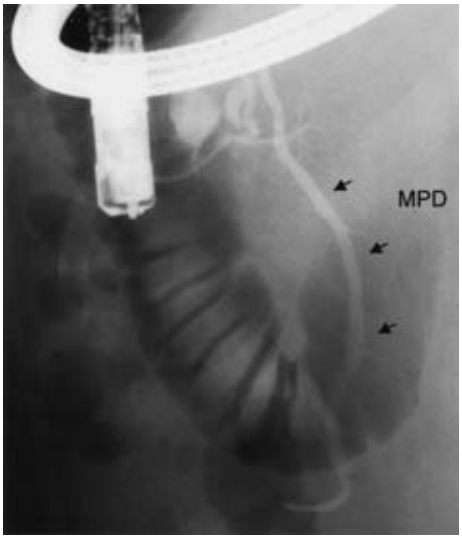

ハンス島が残存しており，膵体尾部脂肪置換と考えられた（**Fig. 7**）.

考　察

MCT は中年女性の膵体尾部に好発する膵管上皮細胞由来の腫瘍である．肉眼形態的には膵外方に突出し，厚い繊維性被膜に被われた多房性ないし単房性嚢胞を形成し，内部には粘液性あるいは粘血性液体を含むのが特徴である．病理組織学的には粘液産生性の高円柱上皮からなり，卵巣様間質(ovarian-like stroma)を有することが多い[1)~3)].

腹部 CT では，辺縁平滑な球形もしくは若干分葉した境界明瞭な多房性または単房性嚢胞として認められる. 約 10% の症例で壁や隔壁に石灰化が認められる[4)]. 嚢胞内は粘液や血液成分など内容物の違いを反映して異なった濃度を示すことがある．より大きな腫瘍径や壁在結節の存在は悪性を示唆する所見といわれている[3)5)6)].

単房であったり隔壁の肥厚を伴わない場合には

Fig. 4　Operative findings. A：The tumor with thick capsule was in omental bursa. Right gastroepiploic vein and epiploic vein were dilated. B：The tumor was located in pancreatic body and tail which was very atrophic. Surgical resection of the tumor with pancreatic body and tail was performed.

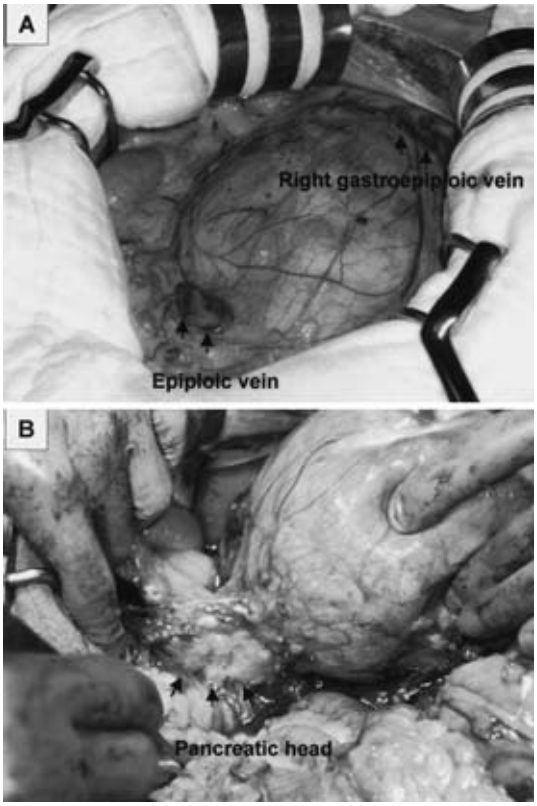

Fig. 5　The resected specimen was a multilocular cystic tumor with thick capsule（20×20×12 cm in diameter, 2,350 g in weight）.

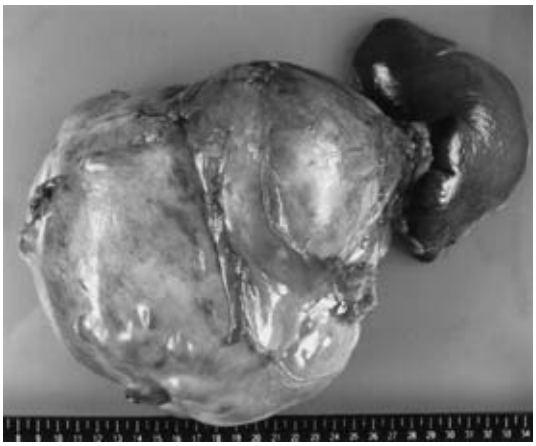

Fig. 6　Cut specimen of the tumor revealed a multilocular cyst with mural nodules.

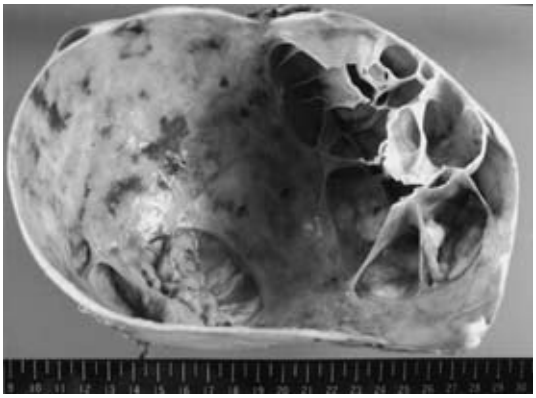

仮性膵嚢胞との鑑別が困難なことがあるといわれているが，外傷や膵炎の既往，CT 上膵臓周囲の炎症所見の有無，血清アミラーゼ値上昇の有無などが鑑別の参考になると考えられる[7]．

MCT には adenoma-carcinoma sequence が存在し，腺腫であっても malignant potential を有している．しかし，癌であっても浸潤癌は少なく，slow growing，low grade malignancy な腫瘍と考えられている[8]．これは，厚い線維性被膜を有し浸潤しにくいためと推測される．

日本膵臓学会の全国調査[9]によると，MCT 切除例では腺腫，非浸潤癌，微小浸潤癌の5年生存率はいずれも 100% であったが，浸潤癌では1年生存率 75%，5年生存率 37.5% と予後不良である．MCT は術前の良悪性の鑑別は困難であることが少なくないため[10]，MCT と診断した場合は原則手術が必要であり，特に浸潤癌の場合には膵癌に準じてリンパ節郭清を伴った腫瘍の完全摘除を目指すことが重要である[8)11]．

自験例は6年間の経過観察中に腫瘍の大きさに著明な変化は見られなかったが，徐々に多房化が著明になり，6年後の CT では濃染される壁在結節が数か所で認められ悪性を示唆する所見であった．また，穿刺吸引内容液は当初明らかな粘液性

Fig. 7　Histological examination showed minimary invasive mucinous cystadenocarcinoma (A , B) with ovarian-like stroma (C). Fat replacement and preserved islets of Langerhans were demonstrated in the distal pancreas (D). (H.E. stain, A, D：×40, B, C：×200)

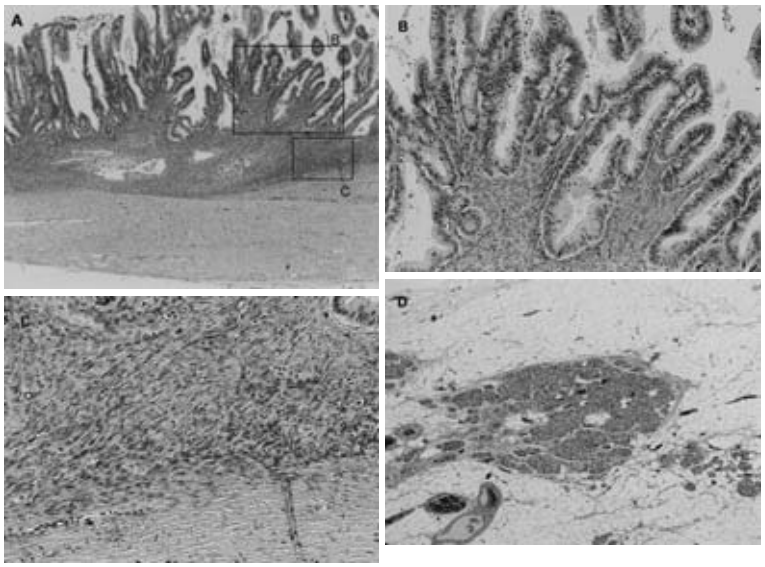

ではなかったが，高円柱上皮の乳頭状増殖に伴い粘液産生能が増加したと推測される．

医学中央雑誌で 1983 年から 2006 年 3 月まで「膵粘液性嚢胞腫瘍」「膵粘液性嚢胞腺癌」をキーワードに検索したところ，MCT を長期間観察し画像所見の変化を検討した報告は小山内ら[12]の 1 例のみであり，10 年の経過観察中に嚢胞径は 3cm から 8cm に増大し壁在結節も明らかになってきたため手術を施行し，非浸潤性の膵粘液性嚢胞腺癌と診断された症例であった．共に MCT が low grade malignancy な腫瘍であり，slow growing に経過することを示している．MCT は経過観察されることが少なく，その初期像や画像所見の変化を検討しえた報告はまれで，MCT の自然史を考えるうえで有用な症例と考えられた．

文　献

1) Compagno J, Oertel JE：Mucinous cystic neoplasms of the pancreas with overt and latent malignancy (cystadenocarcinoma and cystadenoma). Am J Clin Pathol **69**：573—580, 1978
2) Hodgkinson DJ, ReMine WH, Weiland LH：Pancreatic cystadenoma. A clinicopathologic study of 45 cases. Arch Surg **113**：512—519, 1978
3) Kloppel G, Solcia E, Longnecker DS et al：Histological typing of tumors of the exocrine pancreas. WHO, Springer, Berlin, 1996
4) Buetow PC, Rao P, Thompson LDR：Mucinous cystic neoplasms of the pancreas：radiologic-pathologic correlation. Radiographics **18**：433—449, 1998
5) 石原　武, 山口武人, 原　太郎ほか：膵 MCT 画像診断のポイント—特に膵 IPMT との鑑別—. 胆と膵　**20**：1083—1088, 1999
6) Procacci C, Biasiutti C, Carbognin G et al：Characterization of cystic tumors of the pancreas：CT accuracy. J Comput Assist Tomogr **23**：906—912, 1999
7) 原田　昇：膵嚢胞性疾患．阿部令彦，出月康夫，小澤和惠編．最新消化器外科シリーズ　膵臓(II)．金原出版，東京，1987, p105—124
8) 伊佐治秀司，川原田嘉文：膵嚢胞性疾患の外科治療．胆と膵　**19**：419—425, 1998
9) 鈴木　裕ほか：IPMT，MCT における全国症例調査の分析と現状における問題点．膵臓　**18**：653—663, 2003
10) Sugiyama M, Atomi Y, Kuroda A：Two types of mucin-producing cystic tumors of the pancreas；diagnosis and treatment. Surgery **122**：617—625, 1997
11) 安部　次，杉山政則，鈴木　裕ほか：膵嚢胞性腫

瘍．外科　65：1526―1533, 2003
12）小内山学，丹野誠志，羽広敦也ほか：10年後に切除しえた膵粘液性嚢胞腺癌の1例．消画像　4：599―604, 2002

A Case of Mucinous Cystadenocarcinoma of Pancreas Resected after a Follow-up for a Long Term

Naohiro Nomura, Naohito Kanazumi, Izuru Watanabe, Shin Takeda,
Soichiro Inoue, Shuji Nomoto, Hiroyuki Sugimoto and Akimasa Nakao
Second Department of Surgery, Nagoya University Graduate School of Medicine

A 36-year-old woman admitted for abdominal pain underwent US-guided drainage and ethanol injection under a diagnosis of a huge pancreatic cyst. When the cyst failed to shrink, she was referred to our hospital for further treatment. Computed tomography (CT) showed a multilocular cyst 20cm in diameter with enhanced nodules and calcification adhering to the pancreatic body and tail. Under a diagnosis of mucinous cystic tumor of the pancreas, we surgically resected the tumor together with the pancreatic body and tail. The tumor was diagnosed histologically as minimally invasive mucinous cystadenocarcinoma with ovarian-like stroma. Mucinous cystic tumor resection after long-term follow-up is rare.

Key words：mucinous cystadenocarcinoma of the pancreas, ovarian-like stroma

〔Jpn J Gastroenterol Surg 40：319―324, 2007〕

Reprint requests：Naohiro Nomura　Second Department of Surgery, Nagoya University Graduate School of Medicine
65 Tsurumai-cho, Showa-ku, Nagoya, 466-8550 JAPAN

Accepted：July 26, 2006

©2007 The Japanese Society of Gastroenterological Surgery　Journal Web Site：http://www.jsgs.or.jp/journal/