日消外会誌　40（4）：377～381，2007年

症例報告

経過観察中に増大，出血を来した胃脂肪腫の１例

徳島大学大学院ヘルスバイオサイエンス研究部生体防御腫瘍医学講座病態制御外科学，高知赤十字病院外科*

山井　礼道　　浜口　伸正*　　山本　洋太*
大西　一久*　　谷田　信行*　　藤島　則明*
開發　展之*　　梅本　　淳　　丹黒　　章

症例は55歳の男性で，胃集団検診での異常陰影を指摘され当院受診した．胃内視鏡検査で胃体下部前壁に弾性軟の直径3cmの亜有茎性粘膜下腫瘍を認めた．超音波内視鏡検査では第3層に限局する境界明瞭な高エコー像を認め，胃脂肪腫と診断した．その後患者の受診はなかったが，2年後，労作時呼吸困難を自覚し当院受診した．血液検査でヘモグロビン8.2g/dlと貧血を認めた．胃内視鏡検査を行ったところ，胃体下部前壁の脂肪腫が直径5cmに増大し，先端部には凝血塊の付着を伴った潰瘍形成を認めた．腹部CTでは5cm大の低吸収性腫瘍として認められた．小開腹下に胃部分切除術を施行した．病理組織診断は成熟脂肪腫であった．胃脂肪腫として経過観察中に出血を来した本邦報告例は，2006年4月までのJMEDPlus，医学中央雑誌による検索で，今回が7例目とまれであり，文献的な考察を加えて報告する．

はじめに

脂肪腫は四肢体幹に好発する良性腫瘍として知られるが，消化管においてもその発生が知られており，胃良性腫瘍に占める脂肪腫の頻度は0.03～6.1％と報告されている[1)2)]．我々は胃集団検診で指摘された約3cmの胃脂肪腫が，2年間の経過で約5cmに増大し出血を来したため，手術を施行した症例を経験したので報告する．

症　　例

症例：55歳，男性

主訴：労作時呼吸困難

家族歴：特記すべきことなし．

既往歴：2001年12月，集団検診の上部消化管透視検査で異常陰影を指摘されたため，同月，当院受診．上部消化管内視鏡検査で，胃体下部前壁に直径3cmの広基性で正常粘膜に覆われた胃粘膜下腫瘍を認めた（**Fig. 1a**）．生検鉗子で腫瘍を押さえると柔らかく沈み込む，いわゆるcushion signを呈した．また，超音波内視鏡検査（endoscopic ultrasonography；以下，EUS）で，この腫瘍は第3層に限局する境界明瞭，平滑，円型の高エコー像として描出された（**Fig. 1b**）．以上の所見より，胃脂肪腫と診断し6か月後の経過観察を予定したが，患者の受診はなかった．

現病歴：2003年12月，階段を上っていて息切れを強く感じ当院受診．吐血，下血も自覚していなかった．

入院時現症：腹部は平坦，軟で腫瘤は触知せず．体表リンパ節も触知せず．眼球結膜の黄疸は認めなかったが，眼瞼結膜に貧血を認めた．

入院時検査成績：ヘモグロビンは8.2g/dlと貧血を認めた．肝，腎機能は特記すべき所見はなかった．

腹部単純X線検査：特記すべき所見なし．

上部消化管内視鏡検査：胃体下部前壁で先端に凝血塊が付着した直径約1cmの出血潰瘍を伴った直径5cm大の粘膜下腫瘍を認めた（**Fig. 2a**）．

腹部単純CT：胃体下部前壁から胃内腔に突出した5cm大の腫瘍を認めた．内部は均一な低吸収域で，腹壁の脂肪組織とほぼ同一のCT値であっ

＜2006年9月27日受理＞別刷請求先：山井　礼道
〒770-8503　徳島市蔵本町3―18―15　徳島大学大学院ヘルスバイオサイエンス研究部生体防御腫瘍医学講座病態制御外科学

Fig. 1　a：Upper gastrointestinal Endoscopy showed a semipedunculated mass on the anterior wall of the lower gastric body. b：Endoscopic ultrasonography showed a hyper echoic mass, which localized in the third layer of the gastric wall.

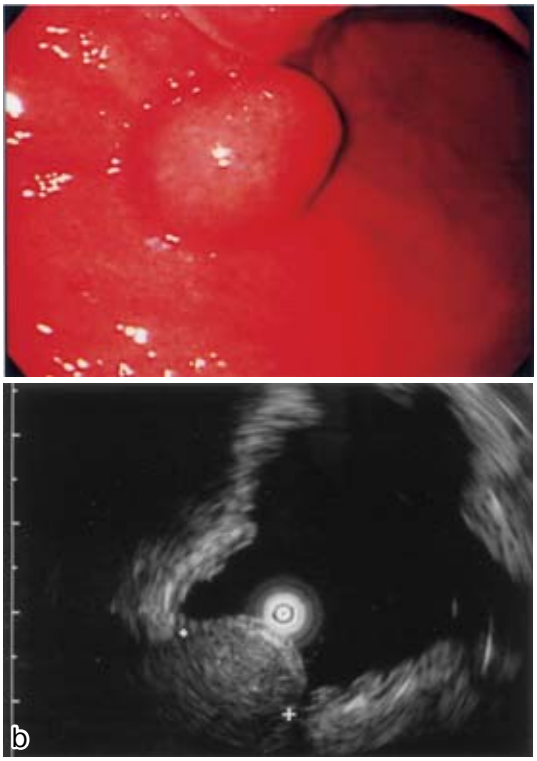

Fig. 2　a：Endoscopy showed an enlarged mass with scabrous ulceration. Active bleeding was not seen. b：Abdominal CT scan showed a low density mass on the anterior wall of the lower gastric body (arrow).

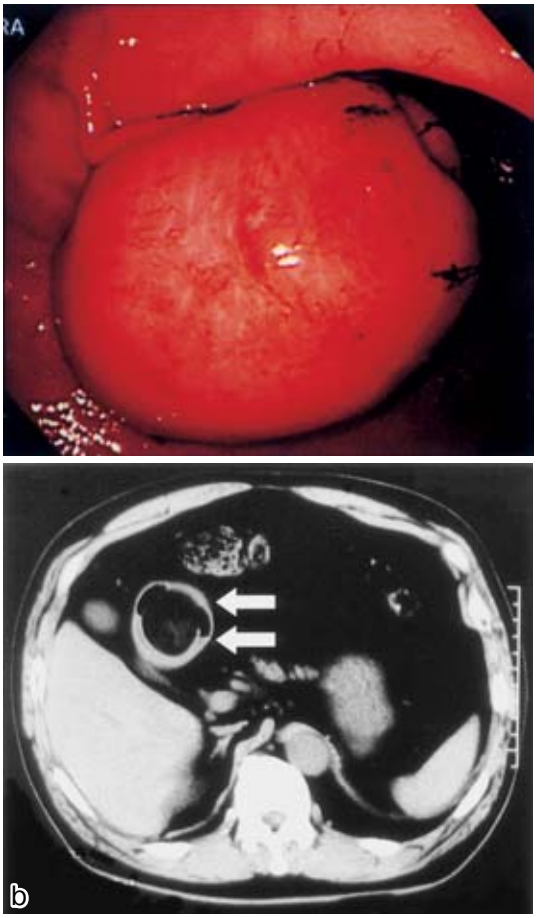

た（**Fig. 2b**）.

出血性胃脂肪腫の診断のもと，2003年12月，胃部分切除術を施行した.

手術所見：約7cmの上腹部正中切開で開腹，胃体下部前壁に5cm大の腫瘍を触知した．胃前壁を切開し，胃内腔からも腫瘍を確認した．腫瘍から約1cmの距離を取り胃の部分切除を施行した．胃壁を直接縫合したが胃の変形は軽度であった．術中迅速診断で脂肪腫と診断されたため追加切除は行わなかった.

切除標本：腫瘍は55×50×42mmの大きさで表面は正常粘膜に覆われていたが，先端は潰瘍形成を伴っていた（**Fig. 3a**）．新鮮割面は均一な黄色調で，ホルマリン固定後は白色調であった.

術後経過：経過は良好で，第4病日より経口摂取開始し，第8病日に退院した.

病理組織学的検査：肉眼検査所見で，胃粘膜下に白色の薄い繊維性皮膜を有した白色の腫瘍を認め，組織学的には粘膜筋板の下に，分葉状の成熟脂肪組織を認めた．2か所で粘膜の欠損を認め，大きい欠損部は脂肪腫の内腔まで達していたが，腫瘍内には血腫を認めなかった．悪性所見は認めず，切離断端に腫瘍細胞は認めなかった（**Fig. 3b**）.

考　　察

出血を伴った胃脂肪腫についての報告は，海外ではPalmerら[3]が胃脂肪腫の47%で出血を伴っ

Fig. 3　a：The resected specimen showed a large smooth mass（55×50mm in size） with a central deep ulceration（arrow A）and surrounding superficial ulceration（arrow B）. b：Histopathological findings revealed a mature adipose tissue covered with gastric mucosa. Gastric mucosa was broken and a mature adipose tissue was exposed（arrow）.

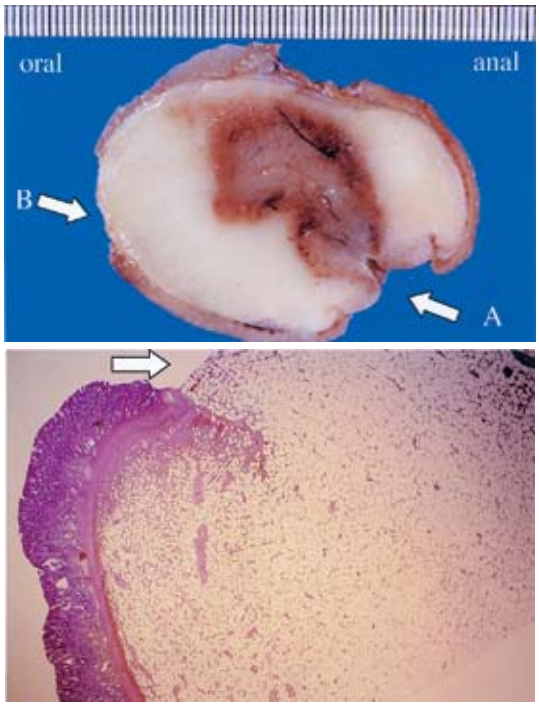

ていたと報告している．本邦では少なく，1959年～2006年4月までにJMEDPlus，医学中央雑誌で「胃脂肪腫」,「出血」のキーワードで検索したところ，1959年の疋田ら[4]の報告以来，自験例を含め21例と少なかった[5)~8)]．また，経過観察中に出血を来した報告例は，自験例を含め7例[5)6)8)~12)]のみであった（**Table 1**）．

出血を伴った胃脂肪腫21例を検討してみると，主訴は吐血，下血が18例，めまい，動悸といった貧血症状が2例であった．内視鏡検査所見では，全例が粘膜下腫瘍の形態をとり，17例で頂部を中心とした潰瘍形成，びらん，発赤を認めている．腫瘍径については，記載を認めた20例の平均径が42mm（18～70mm）で，7例では50mmを超えていた．これは，長谷川ら[6]が報告した胃脂肪腫78例の内，出血例を除いた63例の平均腫瘍径37mm（15～200mm）と比べて，大きいものであった．また，経過観察中に出血を来した7例の平均腫瘍径は51mm（40～60mm）で，平均観察期間3年2か月の間で5例に増大を認めていた．これらのことからも，出血の要因は，他の粘膜下腫瘍と同様の腫瘍増大に伴った腫瘍先端部の虚血や食物残渣による刺激，蠕動運動による機械的刺激などが慢性的に加わることが関係していると考えられる．しかし，腫瘍径が小さいものでも薬剤の内服によって出血を来した症例[12]や，腫瘍本体以外に発生した潰瘍やびらんから出血していた症例[6]もあり，出血の原因には複数の要因が関連していると推測される．本症例も病理組織結果では2か所に粘膜欠損を認めたが，腫瘍内には血腫を認めなかった．このことを考えると，腫瘍からの出血は否定的であり，出血の原因は粘膜欠損部からの出血が最も考えられる．2年間の経過で腫瘍径が3cmから5cmに増大したことも考えると，本症例も前述したように腫瘍先端部の虚血や食物残渣による刺激が原因で潰瘍形成を来たし出血したと考えている．

治療法は17例に外科的手術，3例に内視鏡的腫瘍切除，1例に経皮的動脈塞栓術が行われていた．経過観察中に出血を来した7例にかぎれば6例に外科的手術，1例に経皮的動脈塞栓術が施行されていた．一般的に，粘膜下腫瘍を切除する際の注意点として，腫瘍を完全に切除し，再発を防ぐためには十分な粘膜下層，ときには，筋層までの切除が必要であると考えられている．出血例の多くは腫瘍径が大きく，内視鏡的切除では腫瘍の遺残，出血，穿孔の危険性が高くなることから，多くで外科的手術が選択されたものと考えられる．本症例も腫瘍径が5cmと大きく内視鏡による切除では合併症の危険性が高いこと，また増大傾向があり，脂肪肉腫も否定できなかったことから，外科的切除を選択した．

胃脂肪腫に対する内視鏡的切除については，1980年～2003年までの間に21例[7)13)]の報告があり，良好な結果を報告している．大きいものでは60mmの腫瘍に対する内視鏡的切除の報告例もあ

Table 1　Case reports from Japanese journal, a hemorrhagic ulceration during follow up of the gastric lipoma

Case	Author	Year	Age/Sex	Period *	Size（change）*	Therapy
1	Asada[9]	1976	64/F	3y6m	50mm（growth）	Proximal gastrectomy
2	Fujiki[10]	1989	47/F	1y1m	55mm（no change）	Gastrectomy
3	Kitagawa[11]	1991	61/F	6y3m	20mm → 45mm（growth）	Distal gastrectomy
4	Hasegawa[6]	1999	33/M	4y	40mm → 60mm（growth）	Partial gastrectomy
5	Aoki[12]	2002	27/F	2y	50mm（no change）	Partial gastrectomy
6	Nomiyama[8]	2004	45/F	3y	30mm → 40mm（growth）	TAE **
7	Our Case		55/M	2y	30mm → 55mm（growth）	Partial gastrectomy

* first time → operation
** Transcatheter arterial embolization

り[14]，今後も内視鏡的切除の増加が予測される．また，経皮的動脈塞栓術も1年以上の経過観察で良好な成績を収めている報告もあり[8]，今後，症例を重ねた検討が必要であると思われる．

診断については，上部消化管内視鏡検査で黄白色の色調所見と cushion sign を確認できれば，さほど困難でないとされているが，EUS で第3層に限局する内部均一な高エコー像や腹部 CT で造影効果の乏しい fat density mass が確認できれば，ほぼ確定診断が得られる．しかし，胃脂肪腫の診断で切除した後に胃脂肪肉腫の診断を得た症例もあり[15]，胃脂肪肉腫との鑑別は重要である．胃脂肪肉腫の特徴的な画像所見としては，CT では造影効果の乏しい fat density mass の中に不均一な造影効果をもつ低吸収域が描出される点，EUS では第3層を主体に高エコーの内部に低エコー部分が混在する所見を認める点が挙げられ，これらの所見は胃脂肪肉腫を強く示唆する所見であると報告されている[16][17]．また，笠島ら[18]は腫瘍径について欧米10例，本邦20例，計30例の報告を検討しており，腫瘍最大径は1.2～30cm で平均9.1cm であったと報告している．また，この中で記載を認めた29例中24例で腫瘍径は4cm を超えており，腫瘍径が4cm を超える症例は胃脂肪肉腫を念頭におく必要があると思われた．

本症例は2年間の経過で著明に増大，出血を来したため，外科的切除が必要となったが，多くの胃脂肪腫は腫瘍径の変化が乏しく，経過観察で十分であると思われる．しかし，中には本症例のように増大，出血を来す症例もある．腫瘍径が小さい段階であれば内視鏡的切除も可能であり，増大傾向を認めるものは切除の検討が必要であると思われた．

文　献

1）Comfort MW：Submucous lipomata of the gastrointestinal tract. Report of twenty-eight cases. Surg Gynecol Obstet **52**：101―108, 1931
2）信田重光，池田祥一：胃粘膜下腫瘍．消外　**7**：746―751, 1984
3）Palmer ED：Benign intramural tumors of the stomach：a review with special reference to gross pathology. Medicine **30**：108―115, 1951
4）疋田達雄，西川義彦：胃脂肪腫の1例．臨外 **14**：153―155, 1959
5）斉藤　聡，近藤健司，浜田　勉ほか：潰瘍形成により特異な形態を示した出血性胃脂肪腫の1例．胃と腸　**38**：263―268, 2003
6）長谷川久美，川合重夫，久米進一郎ほか：出血を契機に発見された十二指腸嵌入胃脂肪腫の1例．日臨外会誌　**60**：426―430, 1999
7）中島知明，加藤隆弘，藤井恒太ほか：十二指腸球部へ脱出嵌入を繰り返した出血性胃脂肪腫．臨消内科　**18**：1329―1332, 2003
8）野見山弘行，日高　啓，山田欣也：出血を繰り返した胃脂肪腫に対して経皮的動脈塞栓術を施行した1例．Intervent Rdiol **19**：401―404, 2004
9）浅田　学，古川哲夫，長谷川浩ほか：経過観察中に大量の胃出血を来した噴門部 lipoma の1例．Gastroenterol Endosc **18**：639, 1976
10）藤木和彦，梶浦　謙，山田昌弘ほか：経過観察中に出血をきたした胃脂肪腫の1例．Prog Dig Endosc **35**：245―248, 1989
11）北川　隆，太田知明，相馬光宏ほか：経過観察中に出血した胃脂肪腫の1例．Gastroenterol Endosc **33**：935―955, 1991
12）青木利佳，岡村誠介，澤　優子ほか：経過中に増

大し出血を来した胃脂肪腫の 1 例．Gastroenterol Endosc **44**：1527, 2002
13）追矢秀人，大川清孝，青松和揆ほか：内視鏡的診断が困難であった胃脂肪腫の 1 例．胃と腸 **37**：871―876, 2002
14）加藤 修，湯浅友代，山近 仁ほか：ポリペクトミーしえた有茎性胃脂肪腫．Prog Dig Endosc **23**：194―196, 1983
15）神谷和則，小谷裕美，斉藤孝成ほか：超音波内視鏡と胃粘膜下生検が診断に有用であった原発性胃脂肪肉腫の 1 例．北海道外科誌 **46**：23―28, 2001
16）Ferrozzi F, Tognini G, Marchesi G et al：Gastric tumors with fatty components. CT findings and differential diagnosis. Radiol Med **100**：343―347, 2000
17）DeSantos LA, Ginaldi S, Wallace S：Computed tomography in Liposarcoma. Cancer **47**：46―54, 1981
18）笠島浩行，渡辺伸和，諸橋聡子ほか：肝転移を伴った胃原発脂肪肉腫の 1 例．日消外会誌 **37**：1531―1536, 2004

A Case of Gastric Lipoma with Hemorrhagic Ulcer, which Grew Up during Two Years Follow Up Period

Hiromichi Yamai, Nobumasa Hamaguchi*, Youta Yamamoto*,
Kazuhisa Onishi*, Nobuyuki Tanida*, Noriaki Fujishima*,
Nobuyuki Kaihatsu*, Atsushi Umemoto and Akira Tangoku
Department of Oncological and Regenerative Surgery,
Institute of Health Bioscience, University of Tokushima
Department of Surgery, Kochi Red Cross Hospital*

We report a rare case of gastric lipoma with hemorrhagic ulcer. A 55-year-old man admitted for further examination of an abnormal shadow in a routine upper gastrointestinal (GI) tract series was found in endoscopic examination to have a 3cm semipedunculated submucosal tumor on the anterior wall of the lower gastric body. Endoscopic ultrasonography showed a soft homogenous hyperechoic mass limited to the third layer, and diagnosed as gastric lipoma. We suggested that he have a check up every six months, but he did not follow through. Two years later, he was readmitted for dyspnea and found in endoscopic examination to have a 5 cm semipedunculated submucosal tumor with an ulcer on the anterior wall of the lower gastric body. CT showed a 5cm low-attenuation mass in the lower gastric body composed of fat. We performed partial gastrectomy. Gastric lipoma with hemorrhagic ulcer formation during follow-up is rare, and only six cases have, to our knowledge, been reported in Japan.

Key words：gastric lipoma, submucosal tumor, partial gastrectomy

〔Jpn J Gastroenterol Surg 40：377―381, 2007〕

Reprint requests：Hiromichi Yamai Department of Oncological and Regenerative Surgery, School of Medicine, University of Tokushima
3-18-15 Kuramotocho, Tokushima, 770-8503 JAPAN

Accepted：September 27, 2006

©2007 The Japanese Society of Gastroenterological Surgery