日消外会誌　40（4）：382～387，2007年

**症例報告**

# 外傷性胃破裂による腹膜炎の術後に abdominal compartment syndrome を生じ damage control により救命しえた1例

横浜市立大学附属市民総合医療センター高度救命救急センター
森脇　義弘　　稲荷　　均　　小菅　宇之　　杉山　　貢

24歳の男性で，交通外傷，脾・胃破裂例．2回の手術後もショックから離脱できず abdominal compartment syndrome（以下，ACS）から心停止，心肺蘇生による胃縫合部破綻を生じたが，緊急開腹減圧術で救命しえた．蘇生後のショックを伴う重症腹膜炎のため，胃破裂部再縫合や切除再建は困難と判断した．Damage control（以下，DC）を採用し，腹腔ドレナージ，sealed continuous high pressure aspiration 法による一時閉腹を行い，ICU で代謝失調補正後，第3病日に予定再手術で閉腹を行った．重症腹膜炎ショック例では，ACS は致死因子として念頭におくべきで，膀胱内圧，呼吸循環動態，尿量変化に注目し，ACS と判断したら，DC の概念に基づく躊躇ない緊急開腹減圧が必要となる．DC は，ICU での代謝失調補正のみを唯一の目的とした不十分な初回手術で始まる非常識的治療戦略ともいえるが，septic shock や severe sepsis の代謝失調例には必須かつ有用な手段で，その理解と実践は緊急事態への対応能力として重要と思われた．

## はじめに

腹膜炎の予後は向上したが，septic shock や severe sepsis を伴う重症例では不良である．欧州集中治療学会などによる，septic shock，severe sepsis に対する中心静脈血酸素飽和度などを指標とした大量輸液，カテコラミン使用，相対的副腎機能不全への低容量ステロイド補充，などを含めたガイドライン[1]に準じてもショック離脱困難となりやすい．重症腹膜炎の致死因子として注目されている abdominal compartment syndrome（以下，ACS）は，腹腔内圧（intra-abdominal pressure；以下，IAP）上昇から腹腔内・後腹膜臓器の循環障害，呼吸障害などを来す病態である[2)3)]．Multiple organ disfunction syndrome（以下，MODS），致命的代謝失調に傾いた ACS の治療には，ICU での代謝失調補正のみを唯一の目的とした不十分な初回手術で始まる damage control（以下，DC）という非常識的戦略を要することがある[3)~7)]．逆に，重症腹膜炎や腹腔内出血で DC を行った場合，腹腔内・後腹膜の浮腫から ACS に至ることも多く，ACS と DC は相互に因果関係が成立しうる病態と診療戦略である．今回，ACS を伴う心停止，重症腹膜炎例に対し，DC を採用し代謝失調補正に成功し救命しえたので報告する．文献は，PubMed と医学中央雑誌 WEB で，「ACS」，「DC」，「vacuum assisted closure」のキーワードで1997年から2006年を検索し，その引用文献も検索した．

## 症　　例

症例：24歳，男性

現病歴：交通外傷による腹痛，意識障害（Japan coma scale で10）で救急搬送された．病院到着時，血圧は140/70mmHg，脈拍数74回/分，呼吸数20回/分．左第6肋骨骨折と血気胸，肺挫傷，脾損傷と腹腔内出血，左大腿骨骨折，心筋挫傷を認め．脾動脈本幹の経カテーテル的動脈塞栓術により血流低下を図り入院としたが，発熱と高度炎症反応が続き，受傷5日目に緊急手術とした．旧血性腹水，脾臓の巣状壊死と大網との癒着を認めた．組

＜2006年9月27日受理＞別刷請求先：森脇　義弘
〒232-0024　横浜市南区浦舟町4―57　横浜市立大学附属市民総合医療センター高度救命救急センター

Fig. 1　Clinical course of the presented case, upper shows 5-day-courese before and after the 2nd, 3rd, and 4th operation, and lower shows detail before and after cardiac arrest and the 3rd operation（decompression laparotomy）; BP; blood pressure, IUP; intra-urinary-bladder-pressure, DOA ; dopamine, NAD ; noradrenaline.

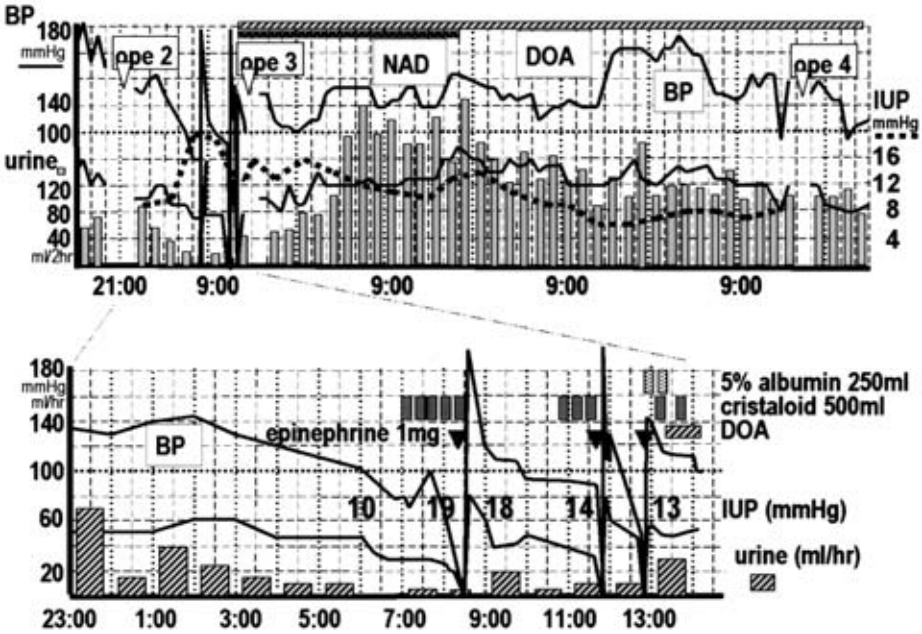


Fig. 2　Procedure of temporary closure for open abdomen; plastic bag for IVH with multiple slits, samp tube wrapped in gauze, surgical drape, and gauze wrapping Penrose drain for the site of gastric rupture connected with gauze wrapping the central open abdominal wound under surgical drape in order to aspirate discharge from Penrose drain by samp tube.

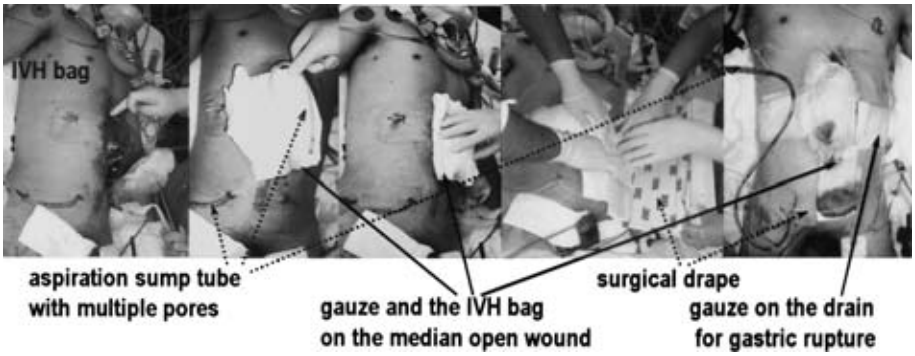


織学的には巣状脾梗塞で膿瘍形成は認めなかった．胃体部前壁が肝左葉外側区域に白苔を伴って強固に癒着していたが漿膜の連続性は保たれており，圧迫による破綻もなく，胃漿膜面挫傷が被覆されたものと思われた．主たる熱源は脾臓と判断し，脾臓摘出，ドレナージを施行した．

術後胃管排液は 1 日 600ml 程度あったが，初回手術後第 3 病日（受傷 8 日目）に 13 時間で 75ml と減少し，ドレーンから胆汁を含む腸内容排出も認め，再開腹した．胃体上部前壁の挫滅穿孔と周囲の強い炎症反応を認め，単純縫合閉鎖，大網被覆術を施行し通常の閉腹を行った．腹膜炎，消化

管内容停滞，胃内圧上昇から漿膜挫傷に伴う微小穿孔が自然閉鎖後再破綻したと考えた．再手術後，40℃ 以上の発熱，血圧低下，頻脈，尿量低下と循環不安定，septic shock が遷延し，IAP が 19 mmHg と上昇し，心肺停止を 3 回繰り返し，その都度心臓マッサージ，エピネフリン投与，急速輸液などにより蘇生された（**Fig. 1**）．心臓マッサージ後に腹部ドレーンから腸内容流出を認め，胃縫合部破綻と診断した．白血球数 43,590/mm$^3$，凝結血漿 8 単位輸血後の PT が 50%，base excess は－10.6mEq/*l*，アルブミン値 1.7mg/dl など，重症腹膜炎，septic shock，ACS のため悪条件であったが，全身状態安定化を目的に術前検査や準備なしで手術室へ移動し，緊急腹腔内圧減圧，汚染制御を行った．

第 3 回手術所見：前回被覆した大網の血流や肝外側区域の被覆も維持されていたので，全身状態不良を考慮し，胃縫合破綻部には手を着けず，DC の概念にしたがって，腹腔内洗浄と確実なドレナージのみとした．腹腔内腸管，腸間膜は著しく浮腫状で開腹創は閉鎖できず，無理に閉鎖しても IAP 亢進（intraabdominal hypertension）から再度の ACS が懸念され，仮閉腹（temporaly abdominal closure）管理とした．既報[8]の sealed continuous high pressure aspiration 法に準じ，高カロリー輸液用の滅菌プラスティックバッグに切れ込みを多数入れ腹壁創の形に形成し創縁筋膜に縫合し，開腹創外から皮下トンネルを通して挿入したセイラムサンプチューブを創内に誘導し，腸ガーゼにくるんで高カロリー用バッグ上に留置し，バッグの切れ込みから浸出してくる膿汁や浸出液を吸引するようにした．腸ガーゼを滅菌ドレープで覆い密閉し，セイラムサンプチューブを中央配管の最高陰圧（ノズル解放状態で約 200mmHg，完全閉塞で 450mmHg 以上）で持続吸引とした．開腹創外から挿入したペンローズドレーンは被覆したガーゼが正中開腹創のガーゼと連続するように配置，ドレープに覆われるようにして，ドレーン排液もセイラムサンプチューブから吸引されるようにした（**Fig. 2**）．手術直前の心停止の原因は，相対的脱水と septic shock，アシドーシス，ACS，低換気，低酸素血症が関与したと思われた．

第 3 回目手術後経過：術後も循環動態不安定であったが，アシドーシスや凝固能の補正，呼吸循環補助などの集中治療に徐々に反応した．ドレープが汚染したため，術後 74 時間（初回手術後第 7 病日）に，腹腔内洗浄，ドレナージ（第 4 回目手術）を行った．肝左葉外側区域前面から左横隔膜下にかけて少量の乳白色膿汁を認めたが胆汁成分はなく，腹腔内洗浄後 2 層に閉腹した．第 4 回手術後は，呼吸循環動態も安定し，胃縫合破綻部は瘻孔化し初回手術後第 57 病日の造影で閉鎖を確認した．この間，初回手術後第 12 病日に腹壁哆開に対して再洗浄，再閉腹を行い，完全閉鎖できなかった部分は第 48 病日に腹壁瘢痕ヘルニア修復術を施行，初回手術後第 66 病日（受傷 71 日目）に意識清明，全身状態安定，経口摂取可能状態で転院となった．

## 考　察

本症例の心停止の一因と考えられた ACS[2)3)] とは，腹腔・後腹膜腔容積の増加，通常 0mmHg 以下である IAP の上昇から，門脈・下大静脈系の圧迫による腹腔内・後腹膜臓器灌流障害，横隔膜を介した胸腔内臓器灌流障害や呼吸運動障害[9)10)]，胸腔内圧を介した頭部灌流障害[11)]などを生じる病態である（**Fig. 3**）．下半身静脈灌流減少による心拍出量減少，見かけ上の中心静脈圧や肺動脈楔入圧上昇，全身血管や肺動脈血管抵抗上昇により心機能低下を生じ[9)]，後腹膜圧上昇，腎静脈圧迫による腎静脈圧上昇，レニン・アルドステロン系亢進，腎血流低下，糸球体濾過率減少から腎機能障害を生じ乏尿・無尿へ至る[10)12)]．乏尿は，IAP が 10 mmHg から出現し[13)]，容量負荷では改善せず，後腹膜領域の浮腫増大からかえって悪化するという．本症例のような重症腹膜炎の MODS では，septic shock 自体による乏尿や呼吸循環障害と ACS による緒症状との鑑別を要する．

IAP 上昇の原因は，腹膜炎による腹腔内液体貯留や腹腔内出血，腹腔内臓器の浮腫や腸管内容増加による腹部臓器の体積増加，後腹膜臓器や組織の浮腫，後腹膜血腫による後腹膜腔容積増加などとされている[2)3)]．重症腹膜炎・後腹膜炎や腹部外

Fig. 3　Pathophysiology of the abdominal compartment syndrome（ACS）.

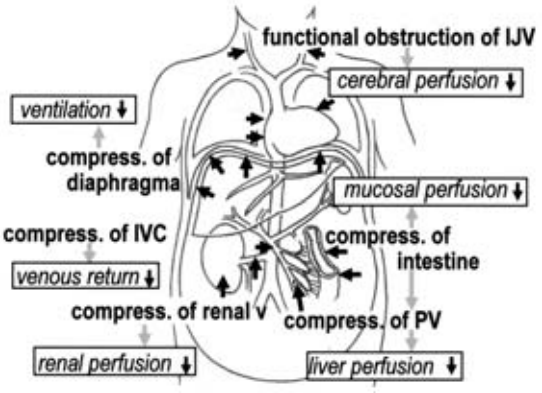


Fig. 4　Schema of the sealed continuous high pressure aspiration.

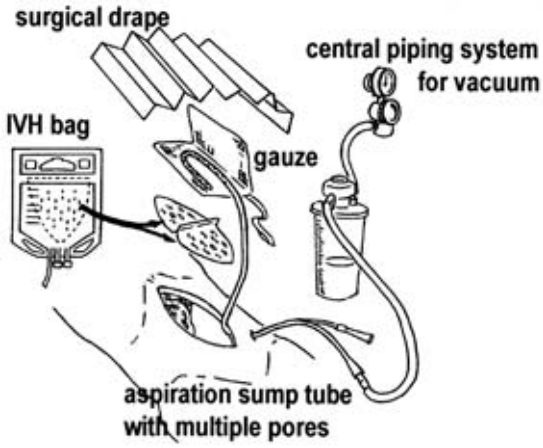


傷，その治療過程での大量輸液や高度炎症，浮腫，止血のためのガーゼ留置，重症腹部熱傷やその治療過程における腹壁コンプライアンス低下などが危険因子とされている[14)~17)]．腹壁の筋・筋膜は強靱であってもコンプライアンスが高く，通常 1,500 ml 程度の腹部容積増加でも内圧上昇は少ないが，容積が一定以上に増加すると IAP も急激に上昇し，容易に ACS を来すという．IAP が 25～30 mmHg では確実に ACS を生じるというが，より低い IAP での消化管血流障害の報告もある[18)]．

ACS の診断根拠となる IAP 測定には，直接穿刺測定法と膀胱内圧，胃内圧，下大静脈圧など非侵襲的間接測定法があり[13)14)19)20)]，本症例では動脈圧測定キットを代用した膀胱内圧（50～100ml の生理食塩水の膀胱内注入，解放後に測定）を用いた．治療は緊急減圧開腹であるが[2)3)]，ACS ではわずかの容積減少で IAP が低下しうるため，腹腔内浸出液や血液貯留例ではこの除去だけでも減圧される．減圧開腹後は，皮膚のみの閉腹や人工物による無緊張状態での一時的閉腹が考案されている[10)12)13)15)19)]．

本症例で用いた sealed continuous high pressure aspiration 法[8)]は vacuum pack 法（**Fig. 4**）[21)]の著者ら独自の改良法で，完全密閉下の高圧吸引により消化管内容や膿汁，血液など高粘度液体も効率的に吸引除去可能で，排液量の完全容易な測定，汚染排液や血液による周囲環境汚染回避などの利点がある[8)]．vacuum pack 法は消化管内容漏出例には不適切とも考えられるが，癒着などで腹腔内拡散が制限され確実なドレナージと密閉維持が可能であれば効果が期待できる[22)23)]．従来の開腹管理（laparostom management，open abdominal drainage など）に比較して，消化管漿膜露出による腸管麻痺，不感蒸泄，出血，穿孔，難治性瘻孔形成などの合併症が少なく，創周囲皮膚保護にも優れ，浮腫軽減後の閉腹も期待でき[23)]，ガーゼ交換も制御されるが[8)]，腹腔内観察や膿汁や消化管内容貯留に対する迅速処置が困難という[23)]．

本症例のような septic shock や severe sepsis を伴う腹膜炎，ACS では，汚染源制御や IAP 減圧は救命に必須だが，ショックによる低灌流やアシドーシス，凝固異常，体温異常など劣悪な全身状態のため通常手術の遂行は不可能である．このような状況下では，手術後に引き続く集中治療での代謝失調補正を容易とすることのみを目標とし，再建や閉腹など完成された最終的・決定的処置はあえて行わないという非常識的，一時回避的，蘇生的治療戦略である DC[3)~7)]を採用せざるをえない．DC とは，1）外来（初期診療室）などから手術室への迅速な移動，2）汚染源の処置，止血など，引き続く集中治療を容易で効果的とすることを唯一の目標とした迅速な蘇生的外科処置，3）DC の中心となる ICU でのショックによる代謝失調補正，全身状態安定化，4）予定再手術による処置の完遂，という一連の段階的治療戦略で，damage

**Fig. 5**　Schema of the 3 or 4 phases of damage control (EMS*：Emergency medical service, OR：Operating room, ED：Emergency department).

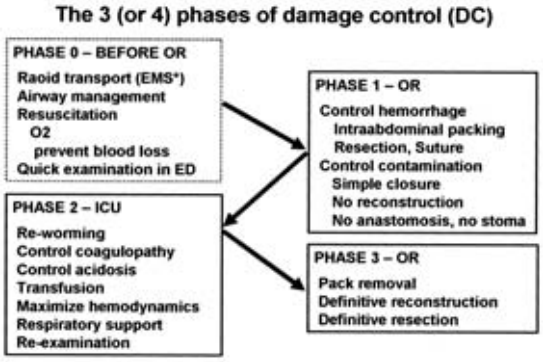


sequence とも呼ばれる（**Fig. 5**）[9)~11)24)]．初回手術（damage conrtol surgery）では，最終的処置，1期的治療には固執せず，眼前にある生命維持に関わる問題のみを解決し，生命維持に無関係な診療は再手術（planned reoperation）時に解決する．

大腸癌穿孔，腹膜炎，septic shock 症例で，初回手術は人工肛門造設に止め，循環の安定や感染の鎮静化後に予定再手術で根治術とする戦略や直腸切断術の仙骨前面からの制御不能出血に対する Mikritz ガーゼタンポナーゼと同様の戦略である．当施設では，重症腹膜炎や重症腹部骨盤外傷で，ショックによる低灌流やアシドーシス，凝固異常，体温異常に向かいつつある症例に対し DC を採用している．重症腹膜炎に対する DC での汚染源，管腔臓器破綻部処理の手技としては，吻合器を用いた縫合閉鎖や再建を伴わない切離，穿孔部前後の結紮，確実なドレナージなどを用いている．2005 年までの過去 3 年間の DC 救命例は，腹膜炎では 7 例中 6 例で本症例の他に急性膵炎 3 例，胆嚢炎，大腸穿孔各 1 例，腹部外傷では 10 例中 3 例で，肝，腎刺創 2 例と碑損傷脾摘後 1 例であった．本症例では，ACS，心停止後の不安定な循環動態，代謝失調下での手術となったため DC を採用した．DC の初回手術（3 回目手術）前には術前検査を省略し手術室への移動を優先し，手術は確実なドレナージのみとし切除吻合などは行わず，術後 ICU での全身状態補正を行いながら保存的に瘻孔を閉鎖させた後，再手術で閉腹とした．

ショックを伴う重症腹膜炎では ACS は致死因子として念頭におくべき病態である．進行性の腹部膨隆症例では膀胱内圧を測定し，呼吸循環動態，尿量の変化に注目し，ACS と判断したら期を逸することなく DC の概念に基づき緊急開腹減圧を考慮すべきと思われた．DC は非常識的，逃避的治療戦略ではあるが，致命的 septic shock や severe sepsis，大量出血で絶望的な代謝失調症例では，救命のための必須かつ有用な手段であり，本概念の理解と実践は緊急事態への対応能力として重要と思われた．

## 文　献


1) Sprung CL, Bernard GR, Dellinger RP：Guideline for the management of severe sepsis and septic shock. Int Care Med **27**：S1—S134, 2001
2) Schein M, Wittmann DH, Aprahamian CC et al：The abdominal compartment syndrome. J Am Coll Surg **180**：745—753, 1995
3) 杉山　貢，森脇義弘，鈴木範行：Abdominal Compartment Syndrome（ACS）と臓器不全（肝，腎，心，肺，消化器，中枢神経）．ICU と CCU **27**：21—27, 2003
4) Feliciano DV, Mattox KL, Jordan GL Jr：Intra-abdominal packing for control of hepatic hemorrhage：a reappraisal. J Trauma **21**：285—290, 1981
5) Rotondo MF, Schwab CW, McGonigal MD et al：'Damage control'：an approach for improved survival in exanguating penetrating abdominal injury. J Trauma **35**：375—383, 1993
6) Feliciano DV, Moore EE, Mattox KL：Trauma damage control. Edited by Mattox KL, Feliciano DV, Moore EE. Trauma. Fourth edition. McGrawp-Hill Companies, 2000, p907—931
7) 杉山　貢，森脇義弘，鈴木範行：腹部外傷に対するダメージ・コントロール．外科治療　**88**：933—941, 2003
8) 森脇義弘，小菅宇之，豊田　洋ほか：出血制御困難となった damage control 腹部手術後の血液拡散防止のための密閉下高圧持続吸引法．日腹部救急医会誌　**25**：917—921, 2005
9) Cullen DJ, Coyle JP, Teplick R et al：Cardiovascular, pulmonary and renal effects of massively increased intraabdominal pressure in crinically ill patients. Crit Care Med **17**：118, 1989
10) Sugrue M, Jones F, Jahangir KJ et al：Temporary abdominal closure：a prospective evaluation of its effects on renal and respiratory physiology. J Trauma **45**：914—921, 1998
11) Bloomfield GL, Ridings PC, Blocher CR et al：A proposed relationship between elevated intra-abdominal, intrathoracic and raised intracranial pressure. Crit Care Med **25**：496—503, 1997
12) Bloomfield GL, Blocher CR, Fakhry IF et al：Elevated intra-abdominal pressure increases plasma renin activity and aldosterone levels. J Trauma

42：997, 1998
13) Kron IL, Harman PK, Nolan SP：The measurement of intra-abdominal pressure as a criterion for abdominal re-exploration. Ann Surg 199：28—30, 1984
14) 杉山　貢，森脇義弘：Abdominal compartment syndrome（ACS）．救急医　26：649—653, 2002
15) Ivatury RR, Porter JM, Simon RJ et al：Intra-abdominal hypertention after life-threatening penetrating abdominal trauma：prophylaxis, incidence, and clinical relevance to gastric mucosal pH and abdominal compartment syndrome. J Trauma 44：1016—1023, 1998
16) Morris JA, Eddy VA, Blinman TA et al：The staged celiotomy for trauma：issues in unpacking and reconstruction. Ann Surg 217：576—586, 1993
17) Cosgriff N, Moore EE, Sauaia A et al：Predicting life-threatening coagulopathy in the massively transfused trauma patient. J Trauma 42：857—862, 1997
18) 森脇義弘，吉田謙一，山岸　茂ほか：多発腸壊死をきたしたabdominal compartment syndrome合併重症急性膵炎の1例．日消外会誌　36：1565—1570, 2003
19) Iberti TJ, Kelly KM, Gentili DR et al：A simple technique to accurately determine intra-abdominal pressure. Crit Care Med 15：1140—1142, 1987
20) Sugrue M, Buist MD, Lee A et al：Intra-abdominal pressure measurement using a modified nasogastric tube：description and validation of a new technique. Intensive Care Med 20：588, 1994
21) Barker DE, Kaufman HJ, Smith LA et al：Vacum pack technique of temporary abdominal closure：a 7-year experience with 112 patients. J Trauma 48：201—207, 2000
22) Chavarria-Aguilar M, Cockerham WT, Barker DE et al：Management of destructive bowel injury in the open abdomen. J Trauma 56：560—564, 2004
23) Goverman J, Yelon JA, Platz JJ et al：The "Fistula VAC," a technique for management of enterocutaneous fistulae arising within the open abdomen：report of 5 cases. J Trauma 60：428—431, 2006
24) Rotondo MF, Zonies DH：The damage control sequence and underlying logic. Surg Clin North Am 77：761—777, 1997

## A Case with Abdominal Compartment Syndrome Saved by Damage Control after the Operation for Severe Peritonitis due to Traumatic Gastric Rupture

Yoshihiro Moriwaki, Hitoshi Inari, Takayuki Kosuge and Mitsugi Sugiyama
Critical Care and Emergency Center, Yokohama City University Medical Center

A 24-year-old man with severe peritonitis due to traumatic splenic and gastric rupture was saved by emergency decompression laparotomy after refractory shock, abdominal compartment syndrome（ACS）, cardiac arrest, and disruption of the suture line for gastric rupture by cardipulmonary resuscitation. Because resuture or resection and synchronous reconstruction was thought to be difficult, we conducted peritoneal lavage, drainage, and temporary abdominal closure with sealed continuous high-pressure aspiration based on damage control（DC）. After correcting metabolic dysfunction in the ICU, we conducted permanent abdominal closure by planned reoperation on postoperative day 3. We should consider ACS in patients with severe peritonitis with shock as a lethal factor and should pay attention to intra urinary-bladder pressure, respiratory and circulatory condition, and urination. Only rapid decompression laparotomy based on damage control can save these patients. Although DC is abnormal strategy following insufficient surgical management only preparing for correction of metabolic crisis in ICU, it is necessary and useful and we should be prepared to implement this strategy under all emergency conditions.

**Key words**：abdominal compartment syndrome, damage control, temporaly abdominal closure
〔Jpn J Gastroenterol Surg 40：382—387, 2007〕

**Reprint requests**：Yoshihiro Moriwaki　Critical Care and Emergency Center, Yokohama City University Medical Center
4-57 Urafune-cho, Minami-ku, Yokohama, 232-0024 JAPAN

**Accepted**：September 27, 2006

©2007 The Japanese Society of Gastroenterological Surgery　Journal Web Site：http://www.jsgs.or.jp/journal/