日消外会誌　40（4）：388～392，2007年

症例報告

胃多発性過形成性ポリープに発生した多発胃癌の１例

社会保険横浜中央病院外科，同　病理*

三松　謙司　　加納　久雄　　小倉　道一
久保井洋一　　桂　　義久*　大井田尚継

症例は76歳の男性で，脳梗塞後遺症で通院中に吐血で入院となった．内視鏡検査にて，胃体中部前壁に粘液が付着した結節状の腫瘍を認め，後壁に粗大顆粒状の腫瘍を認め，さらに食道胃接合部直下に細顆粒状のポリープを認めた．また，胃体上部から中部に過形成ポリープが多発していた．生検により，胃体中部の腫瘍は二つともGroup V，腺癌で，ポリープはGroup III，腺腫の診断であった．手術は，胃全摘術，D1＋βリンパ節郭清，Roux-en Y型空腸嚢再建術を施行した．術後病理診断では，胃体中部の腫瘍は二つとも中分化型腺癌，sm2で，ポリープは高分化型腺癌，mであった．いずれも過形成を来した腺窩上皮より発生していた．癌化を来したポリープを有する多発過形成性ポリープは，癌化のpotentialを有する可能性が考えられ，ポリープ全切除することが望まれると考えられた．

はじめに

胃過形成ポリープは，胃良性上皮性腫瘍の中で最も頻度が高い疾患で，癌化は非常にまれであると考えられてきた．しかし，近年では癌化の報告例が散見されるようになり，癌化の頻度は2.1～4.8％[1)~4)]と報告されている．さらに，この中でも同時性多発癌症例の報告は少ない[5)~7)]．

今回，我々は多発過形成性ポリープから発生した多発胃癌の１例を経験したので報告する．

症　例

症例：76歳，男性

主訴：吐血

既往歴：脳梗塞後遺症．

現病歴：1992年12月に脳梗塞発症し，その後失調性運動障害にて当院脳外科で抗凝固剤内服加療，リハビリ目的に通院していた．2005年5月に吐血にて緊急入院となった．

入院時現症：眼瞼結膜に軽度貧血を認めたが，黄疸，表在リンパ節腫大認めず，腹部は平坦軟であった．

血液生化学検査：WBC 12,300/μl，Hb 10.3g/dlと炎症反応と貧血を認めた．肝機能障害は認めなかった．腫瘍マーカーのCEA，CA19-9正常であった．

内視鏡検査：入院時緊急内視鏡検査では，胃体中部前壁に辺縁が不整な隆起性病変を認め，その陥凹部分に露出血管を認めた（**Fig. 1a**）．胃体中部後壁にも隆起性病変を認めた．止血されていたためトロンビン１万単位を散布した．入院５日目の内視鏡検査では，(1)胃体中部前壁に，表面に白色粘液が付着した結節状で分葉傾向を示す腫瘍を認め，(2)その対側の後壁に粗大顆粒状の腫瘍を認めた（**Fig. 1b**）．また，(3) 食道胃接合部直下に細顆粒状のポリープを認めた（**Fig. 1c**）．胃体上部から中部にかけて過形成性ポリープが多発していた．生検による組織診断では，(1)(2) はGroup V腺癌で，(3) はGroup III腺腫の診断であった．十二指腸は球部，第２部まで観察したが，異常所見は認めなかった．

上部消化管造影X線検査：胃体中部小彎に約2cmの辺縁不整な陰影欠損を認め，食道胃接合部直下に，縦長の隆起性病変を認めた．胃粘膜は胃体上部から中部にかけて全体的に粗像であった．

＜2006年9月27日受理＞別刷請求先：三松　謙司
〒231-8553　横浜市中区山下町268　社会保険横浜中央病院外科

Fig. 1 Gastrofiberscopic findings
a：It showed elevated lesion with bare vessel at anterior wall of middle stomach.
b：It showed granular tumor with mucin on the surface at anterior wall of middle stomach and the granular tumor at posterior wall.
c：It showed minimal granular polyp under the EG junction and multiple hyperplastic polyps at upper stomach.

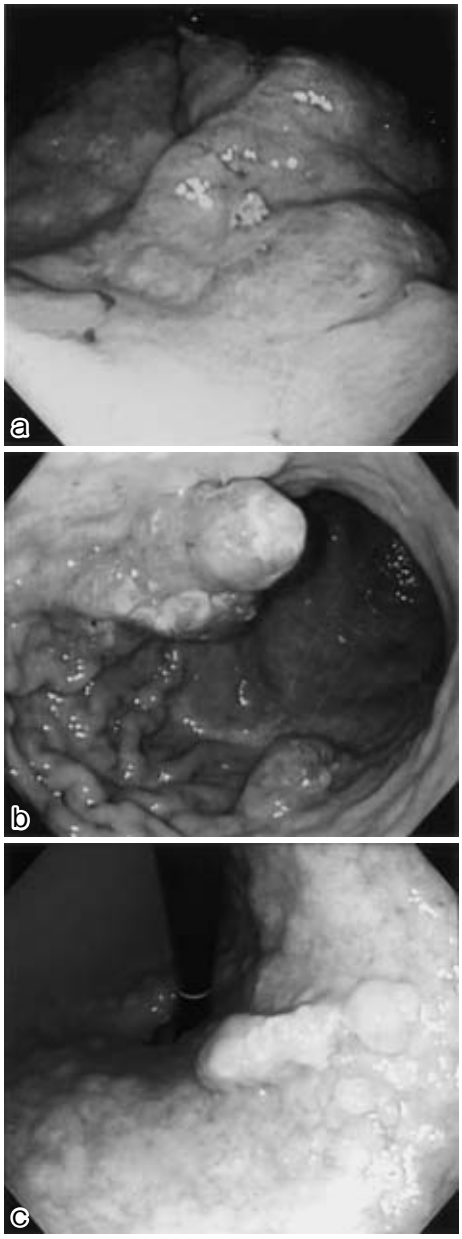

Fig. 2 Macroscopic findings
Resected specimens showed three tumors (arrows ① ② ③) and multiple poliposis. Mapping schema showed multiple hyperplastic foveolar polyps at upper and middle body. (arrows the shaded portion).

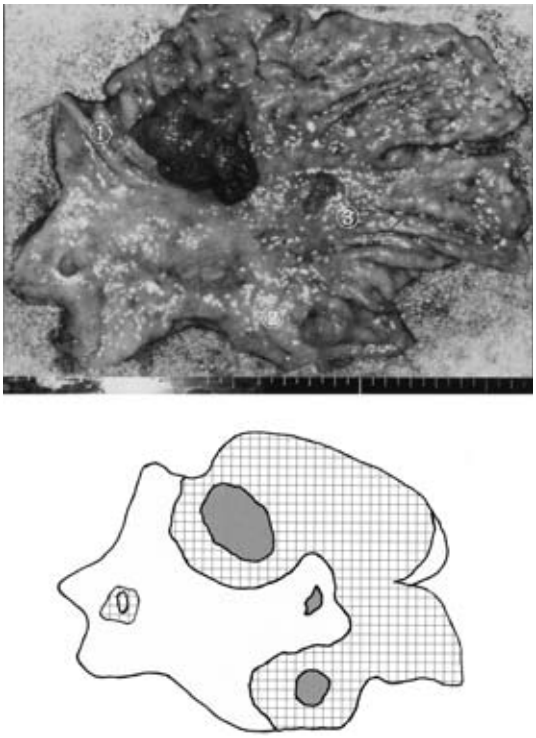

腹部 CT：明らかなリンパ節転移，肝転移は認められなかった．

注腸造影 X 線検査：下部消化管に異常所見は認めなかった．

以上より，術前，胃体中部前壁の(1)癌が cT2，後壁の (2) 癌が cT1 で cN0cH0cP0，stageIB の診断で，胃全摘術 (D1＋β)，Roux-en Y 型空腸嚢再建術を施行した．

手術所見：腹水は認めず，胃体中部の腫瘍は漿膜面より触知できた．胃は全体的に浮腫状であった．sT2N0H0P0，stageIB であった．

切除標本所見：胃体中部前壁に 55×50×30mm 大の type I 腫瘍を認めた (**Fig. 2** ①)．表面は，結節，分葉状で発赤を認めた．後壁に 22×23×15 mm 大の表面は顆粒状で有茎性の隆起性病変を認めた (**Fig. 2** ②)．胃体上部に 19×7×3mm 大のや

Fig. 3　Microscopic findings with hematoxylin eosin staining
a：Type I tumor at anterior wall of middle stomach was diagnosed as moderately differentiated tubular adenocarcinoma.
b：The tumor was originated from hyperplastic granular epitherium（on grossly figure of square area in Fig. 3a）.

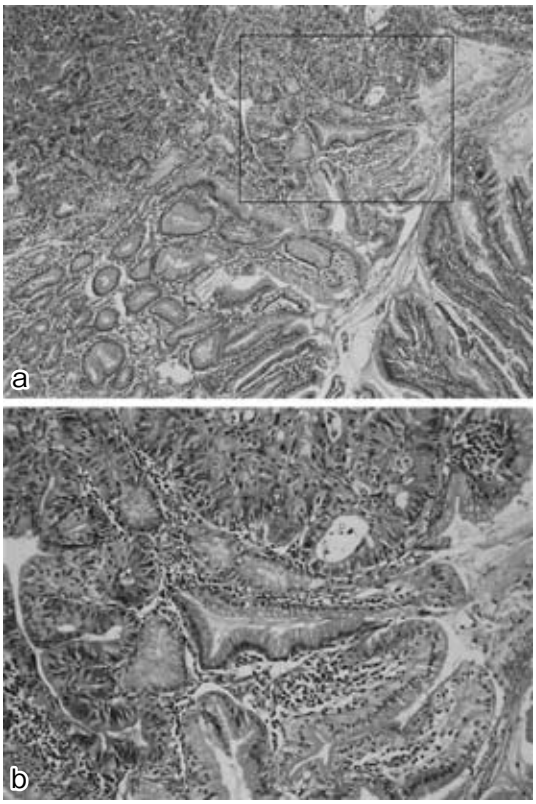

や縦長で，表面は細顆粒状の隆起性病変を認めた（**Fig. 2**③）.

病理組織学的検査所見：(1) は，中分化型管状腺癌，sm2，ly0，v1，(2)は中分化型乳頭腺癌，sm2，ly0，v0，(3) は高分化型管状腺癌，m，ly0，v0で，n0，pm(－)，dm(－)，stage IA であった．いずれも過形成を来した腺窩上皮より発生していた（**Fig. 3a, b**）．また，胃体上中部には過形成性ポリープが多発していた．ギムザ染色による胃粘膜の観察では，*H. pylori* が極少数存在していた．

考　察

胃過形成性ポリープの癌化の頻度は2.1～4.8%[1)~4)]と報告されている．長与[8)]は，過形成性ポリープの癌化率は，切除胃において1.7%，生検標本において0.3～0.6%と推定している．これらの報告は，内視鏡的あるいは外科的切除が施行された病変より得られたもので，切除対象とならない病変を含めるとその頻度はさらに低いとも考えられる．また，多発胃癌を合併した症例は，1983年から2005年に医学中央雑誌で「多発胃癌」「過形成性ポリープ」「ポリープ」のキーワードで検索したところ3例[5)~7)]のみであった．本症例は多発性胃過形成性ポリープに発生した多発胃癌であり，極めてまれな症例と考えられた．

胃ポリープの癌化の組織学的判定には，現在でも中村[9)]，長与[8)]の基準が用いられている．中村[9)]は(1) 同一ポリープ内に良性と悪性部分が共存している，(2)良性部分には良性ポリープであることの十分な特徴を備えている，(3)悪性部分は癌であることを証明するのに十分な細胞ならびに構造上の異型を備えている，ことを癌化の条件としており，長与[8)]は，(1) 同一ポリープ内に癌面積の多少にかかわらず過形成ポリープの所見があること，(2)異型部分が細胞的にも組織構造上からも癌であることを癌化の条件としている．本症例には合計三つの癌が存在したが，いずれも中村，長与の判定基準を満たしていた．

過形成ポリープの癌化例は肉眼的には，山田IV型が多く[2)3)10)]，大きさは2cm以上で4.8～8.2%，2cm以下で0.5～1.8%と2cm以上で有意に癌化率が高かった[2)3)]．しかし，7mmを最小として[11)]癌化を伴う2cm以下の過形成性ポリープもあり，大きさのみで癌の合併を除外できない．表面の性状については，粗大顆粒状表面構造，陥凹，白色粘液付着，出血が癌化を伴う過形成性ポリープに多いとされているが，癌化の鑑別は困難であると考えられている[3)10)]．本症例は，癌化を来したポリープは二つが山田IV型で，小さい一つは山田III型であった．大きさは，二つは2cm以上であったが，一つは2cm未満であった．表面性状は，癌部の三つは，いずれも顆粒状構造を呈し，胃体中部前壁

に存在した一番大きな癌部では白色粘液付着，陥凹を認め，その陥凹部には露出血管を認め，内視鏡時に癌を疑うことは比較的容易であった．しかし，胃体上部から中部にかけて過形成性ポリープが多発しており，個々のポリープの内視鏡検査診断は容易ではないと考えられた．

胃過形成性ポリープに発生する癌の組織学的特徴として，組織型は分化型腺癌が多く[1)10)11)]，癌巣はポリープの頂上付近に認められることが多いとされている[3)4)]．また，胃過形成性ポリープの癌化の機序については，ポリープの増大とともに，異形成巣が出現し，その病巣内に癌が発生するという多段階過程の可能性が報告され[1)2)]，dysplasia-cancer sequence が重要な役割を果たしていると考えられている[12)]．一方，過形成性ポリープの癌化は，過形成巣から直接癌化し，異形成巣の関与はまれである[3)11)]という報告もあり，過形成ポリープの癌化における異形成変化の関与についてはいまだに見解の一致がみられていない．本症例の三つの癌巣は，いずれも過形成を来した腺窩上皮より発生しており，異形成上皮巣を認めなかった．これは，長南ら[3)]の報告を支持しているが，異形成（dysplasia）の定義・診断基準に混乱があるために癌化における異形成の関与に差が生じている可能性もあると考えられている[10)13)]．

胃過形成性ポリープは *H. Pylori* の感染率が高く，*H. Pylori* の除菌療法によりポリープが消失した報告[14)]もある．また，癌合併例で *H. Pylori* 除菌療法が癌とポリープを縮小した報告例[15)]もある．しかし，一般的には癌を合併した過形成性ポリープの治療は，内視鏡的切除もしくは手術が行われる．手術では，癌化を来したポリープを含めた胃切除が基本になるが，本症例のように，過形成性ポリープが多発している場合には，ポリープすべてを含む切除にするか否か，その切除範囲が問題となることがあると思われる．過形成性ポリープの癌化率は決して高くないため，癌化を来したポリープ，2cm 以上のポリープは，これらを含む胃切除もしくは内視鏡的切除を行い，多発性ポリープの場合は *H. Pylori* 陽性であれば，除菌療法を行うのが望ましいと考えられる．我々は，蛋白漏出性胃腸症を併発した多発胃過形成性ポリープで，*H. Pylori* 除菌療法も無効であったために胃全摘術を施行した症例を経験している[16)]．また，残胃に発生した過形成性ポリープの癌化例も報告されている[17)]．このため，多発癌を合併している多発ポリープ例での手術は，癌部，ポリープ全切除を目指した切除が望まれると思われる．本症例では，多発胃癌を合併し，過形成性ポリープが胃体上中部に多発していること，食道胃接合部直下にも生検では Group III であるが腺腫が存在すること，残胃が小さくなることから，胃全摘術を行い，quality of life を考慮して，再建は Roux-en Y 型空腸嚢再建とした．これまでに報告された多発胃過形成性ポリープ症例では，四万村ら[5)]は，進行胃癌と多発ポリープのために胃全摘術を行い，二つの過形成性ポリープから focal cancer を認めたと報告している．また，飯塚ら[7)]は，2 個の癌化を来したポリープに内視鏡的切除を行い，以後の経過観察で癌化例はないものの過形成性ポリープの著しい再増殖傾向を認め，癌化との関連を示唆している．これらの報告からも，癌化を来したポリープを有する多発過形成性ポリープは，癌化の potential を有する可能性が考えられ，ポリープすべてを切除する治療法が良いと考えられた．胃過形成性ポリープの遺伝子異常については，p53 発現異常[18)]，K-ras 変異[19)]，microsatelite Instability[20)]などがこれまでに報告されている．今後，さらに遺伝子解析は進むと思われ，治療に直結した補助診断の登場が待たれる．

文　献

1）大坊昌史：胃過形成性ポリープの癌化について．日消誌　**83**：939―950, 1986

2）Daibo M, Itabashi M, Hirota T：Malignant transformation of gastric hyperplastic polyps. Am J Gastroenterol **82**：1016―1025, 1987

3）長南明道，望月福治，池田　卓ほか：胃過形成性ポリープの癌化例の検討．Gastroenterol Endosc **31**：344―350, 1989

4）藤野雅之，山本安幸，両野敦郎ほか：胃ポリープの悪性化．日臨　**49**：155―159, 1991

5）四万村司，佐治　攻，安藤幸二ほか：多発胃癌を合併した H. pylori 陽性多発過形成性ポリープの 1 例．日臨外会誌　**61**：425, 2000

6）下山理史，近藤　建，重盛奈津ほか：過形成性ポ

リープからの癌化が疑われた多発胃癌の検討．日消外会誌　33：1321, 2000
7）飯塚佳彦，関　剛彦，松村雅人ほか：同時性多発胃過形成性ポリープ癌化1例．Gastroenterol Endosc 45：1710, 2003
8）長与建夫：胃ポリープ癌化の組織学的判定及びその結果について．胃と腸　10：301―308, 1975
9）中村卓次：胃ポリープの悪性変化．胃と腸　3：737―747, 1968
10）利根孝三，森内　昭，谷村　晃ほか：胃過形成性ポリープの癌化の検討．Endosc Forum digest dis 12：194―199, 1996
11）森下延真，依光幸夫，高崎元宏ほか：病巣内に癌を併存した胃過形成ポリープの臨床病理学的検討．高知中病医誌　23：51―58, 1996
12）Yao T：Malignant transformation of gastric hyperplastic polyps. Hum Pathol 33：1016―1022, 2002
13）松田尚登，岡村利之，太田英樹ほか：胃過形成性ポリープの癌化の3例．Endosc Forum digest dis 18：203―208, 2002
14）Ohkusa T, Takashimizu I, Fujiki K et al：Disappearance of hyperplastic polyps In the stomach after eradiation of *Helicobacter pylori*. Ann Intern Med 129：712―715, 1998
15）田邊裕貴，原　久人，大坪　力ほか：*Helicobacter pylori* 除菌により消退した癌化過形成性胃ポリープの1例．日消誌　102：559―563, 2005
16）加納久雄，久保井洋一，三松謙司ほか：著名な低蛋白血症を呈した胃多発性過形成性ポリープの1例．日大医誌　63：151―154, 2004
17）福家浩三，安田　貢，仁木美也子ほか：残胃の過形成性ポリープに癌化を認めた1例．Gastroenterol Endosc 45：849―855, 2003
18）Lauwers GY, Wahi SJ, Melamed J et al：P53 expression In precancerous gastric lesions：an Immunohistochemical study of PAb1801 monoclonal antibody on adenomatous and hyperplastic gastric polyps. Am J Gastroenterol 88：1916―1919, 1993
19）Dijkhuizen SM, Entius MM, Clement MJ et al：Multiple hyperplastic polyps In the stomach：evidence for clonality and neoplastic potential. Gastroenterology 112：561―566, 1997
20）Nogueria AM, Carneiro F, Seruca R et al：Microsatellite instability in hyperplastic and adenomotous polyps of the stomach. Cancer 86：1649―1656, 1999

A Case of Multiple Gastric Cancers Arising from Multiple Hyperplastic Polyps

Kenji Mimatsu, Hisao Kanou, Michitaka Ogura,
Youichi Kuboi, Yoshihisa Katsura* and Takatsugu Oida
Department of Surgery and Department of Pathology*, Social Insurance Yokohama Central Hospital

A 76-year-old who had been an outpatient of psychosurgery for apoplexy was admitted in an emergency for hematemesis. Upper gastrointestinal endoscopy showed a nodular tumor with mucin at the anterior wall of the middle of the stomach, a gross granular tumor at the posterior wall, a minimal granular polyp under the EG junction, and multiple hyperplastic polyps from the upper to middle stomach. Histopathological findings of biopsy specimens showed Group V adenocarcinoma in the nodular and granular tumors, and Group II adenoma in the granular polyp. We conducted total gastrectomy with D1＋β lymphadenectomy. Final pathological findings showed tumors in the middle stomach to the moderately differentiated adenocarcinoma, sm2, and the granular polyp under the EG junction to be well differentiated adenocarcinoma, m. All lesions originated from the hyperplastic granular epithelium of the stomach. Multiple hyperplastic polyps appeared to occur to canceration might acquire to oncogenic potential. We must therefore consider all polyps of the stomach for resection.

Key words：multiple hyperplastic polyp, multiple gastric cancer

〔Jpn J Gastroenterol Surg 40：388―392, 2007〕

Reprint requests：Kenji Mimatsu　Department of Surgery, Yokohama Central Hospital
268 Yamashita-cho Naka-ku, Yokohama, 231-8553 JAPAN

Accepted：September 27, 2006

©2007 The Japanese Society of Gastroenterological Surgery　Journal Web Site：http://www.jsgs.or.jp/journal/