日消外会誌　40（4）：399～404，2007年

症例報告

Endoscopic submucosal dissectionによる胃穿孔1年後に腹膜播種再発を来したStageIB胃癌の1例

富山県立中央病院外科

森田　晃彦　　薮下　和久　　木村　　準
尾山　勝信　　寺田　逸郎　　山本　精一
加治　正英　　前田　基一　　小西　孝司

Endoscopic submucosal dissection（以下，ESDと略記）の合併症として穿孔は数多く報告されているが，穿孔に起因する腹膜播種が生じたという報告はない．今回，ESD穿孔の1年後に腹膜播種を生じた1例を経験したので報告する．症例は80歳の男性で，検診で見つかった胃体下部小彎に2cm大の隆起性病変に対し，超音波内視鏡検査でSM massiveと診断されたがESDを施行した．途中穿孔を認めたため中断し，クリップで縫縮した．1か月後に幽門側胃切除を施行し，stageIB根治度Aであった．1年後に腹壁の腫瘤が出現し，同部位からの生検で胃癌の腹壁転移と診断され手術となった．腹壁の腫瘍は腹腔内まで連続し，腹腔内には大小の結節が認められ，胃癌の腹膜播種と診断した．その6か月後に癌性腹膜炎で死亡した．

はじめに

早期胃癌に対するendoscopic submucosal dissection（以下，ESDと略記）が普及し，それに伴う偶発症が報告されているが[1)~7)]，現在のところESDによる胃穿孔が原因と考えられる腹膜播種の報告は，著者ら検索したかぎりでは認めなかった．今回，ESD穿孔後1年で腹膜播種を来したStageIB胃癌の1例を経験したので報告する．

症　例

患者：80歳，男性

主訴：なし

既往歴・家族歴：特記すべきことなし．

現病歴：2003年検診の胃透視検査で異常を指摘され，同年11月当院内科初診となった．

身体所見：身長157cm，体重47kg，眼瞼結膜に貧血なく，眼球結膜に黄疸を認めなかった．左鎖骨上窩にリンパ節触知しなかった．また，腹部は平坦，軟で肝・脾，腫瘤を触知しなかった．

初診時血液性化学検査：血算，生化学に異常を認めなかった．腫瘍マーカーはCA19-9が46U/mlと極く軽度の上昇を認めた．

胃内視鏡および超音波内視鏡検査（endoscopic ultrasonography；以下，EUSと略記）：体下部小彎に2cm大の発赤を伴う低い隆起性病変が存在し，EUSでは第3層まで腫瘍が及んでおりSM massiveの浸潤が疑われた（**Fig. 1a, b**）．

経過：患者本人と家族に，内視鏡切除が本来の適応外であること，切除できても遺残の可能性があることも伝え，手術と両方の説明をしたところ，年齢などを考慮し，まずは内視鏡的切除を試みることで同意が得られた．2004年1月にITナイフを用いたESDが施行された．SM層での剥離を進め，およそ半周，腫瘍の中心直下付近に到達する辺りで，病変は固有筋層に達していると思われた．最深部の周囲を剥離中，その少し手前でやや深い剥離層に入ったところ，ピンホール状の穿孔を認めた．その時点でクリップにて穿孔部を縫縮の後にESDを中止した（**Fig. 2a, b**）．その後，手術目的に当科紹介となり，同年2月に幽門側胃切除術（B-II），D1＋αが施行された．

切除標本および病理組織学的検査：原発巣は残

＜2006年9月27日受理＞別刷請求先：森田　晃彦
〒938-8502　黒部市三日市1108―1　黒部市民病院外科

Fig. 1　a：Gastroscopy showed low elevated lesion with redness at anterior wall of lower body of stomach. b：In EUS, low absorption level continued to the 3rd layer and it was diagnosed as SM massive invasion.

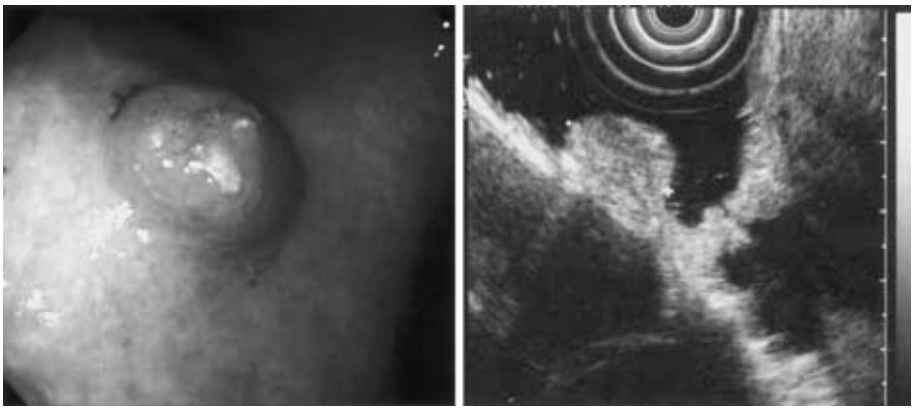

Fig. 2　Gastric wall perforation（arrow）was detected during procedure（a), b：and endoscopically treated with endoclips（b).

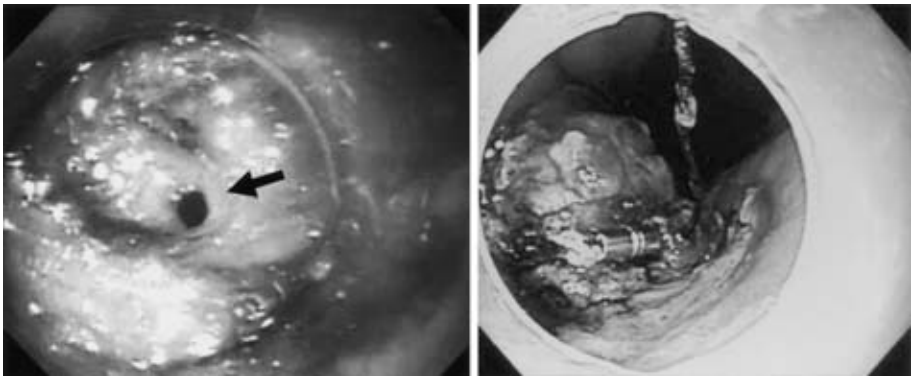

存し，漿膜面には穿孔部位への大網の癒着を認めた(**Fig. 3**)．2.1×1.8cm，type1，PM-，DM-，tub1＞tub2，sig，mp．Inter，INFβ，ly1，v2，n0，CY0(左横隔膜下)，Stage IB，根治度Aであった．穿孔部と思われる部位は腫瘍の先進部からはわずかに離れていたが，剥離部はmp層の癌細胞の近傍まで達していた（**Fig. 4**)．

退院後は補助療法なく外来での定期受診のみとなる．2005年1月頃より腹壁の腫瘤を自覚するようになり受診した．

再診時身体検査所見：上腹部正中に胃切除術後の手術瘢痕を認めた．臍左側から下方の手術創に沿うように，母指頭大の硬結を触知した．

検査成績：血算，生化学に大きな異常を認めなかった．腫瘍マーカーではCA19-9 1,300U/mlと著明な上昇を認めた．

CT：皮下に2cm大の腫瘤が認められた（**Fig. 5**)．

生検：腫瘤からの生検で，胃癌と同様の組織像が得られた．

経過：以上より，胃癌の腹壁転移と診断し，同年2月に腹壁の腫瘍切除術を施行した．

手術時所見：腫瘍，臍臓を含むように紡錘形に皮膚および腹壁の切除を開始したが，前回手術創

Fig. 3　Macroscopic findings of resected specimen. Dissected line（arrow）was left around type1 tumor in about 1/2 circumference. Solid lines and wavy lines indicate depth of cencer cell.

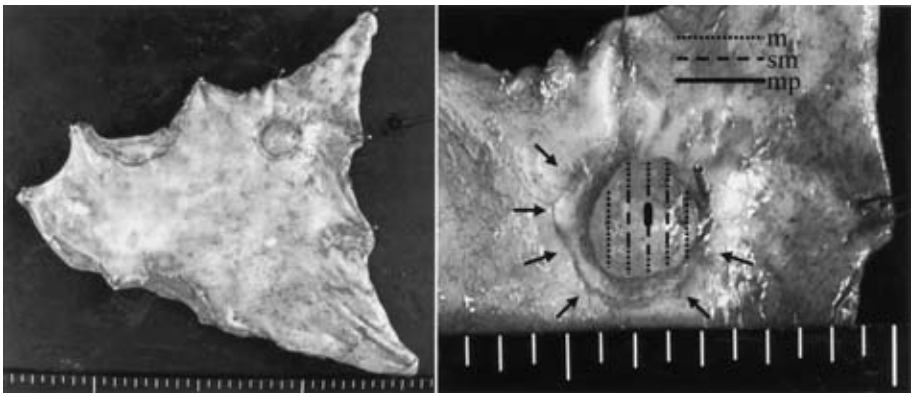

Fig. 4　Loupe image of an resected specimen. Type 1 tumor remained whole, and cancer cell existed in muscularis propria layer (arrow), where submucosal dissection reached（＊）. Muscularis propria layer lacerated at the part of perforation（arrow head).

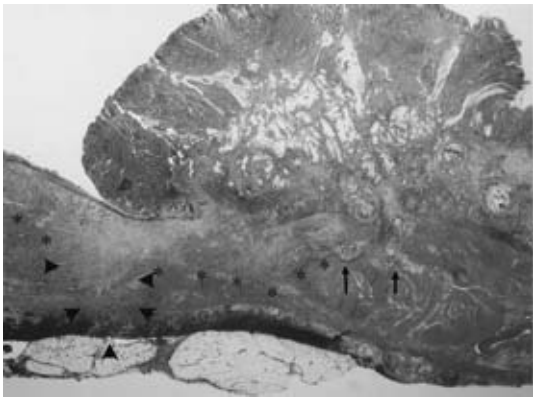

Fig. 5　CT pointed out enhanced irregular mass of abdominal wall in the left of navel（arrow).

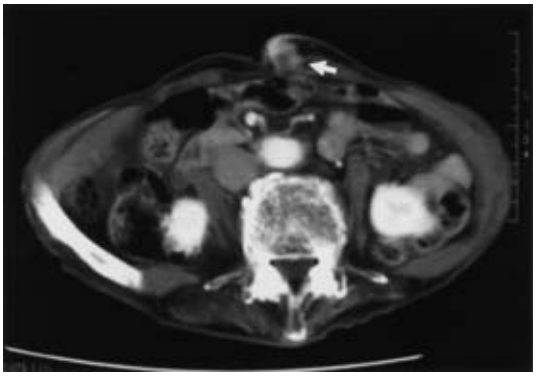

の下に大網および横行結腸が癒着していたため，剥離を進めると，腹壁の腫瘍から連続して大網内にも固い結節性病変が存在した．さらに，結腸間膜は小腸，小腸間膜をも巻き込んでいた（**Fig. 6 a**）．また，小腸壁および小腸間膜に白色の小結節を認め，腹膜播種と診断した（**Fig. 6b**）．

切除標本：腹壁と癒着した大網の一部を示す．割面では，前回手術時の腹壁の縫合糸に沿って白色の腫瘍が連続していた（**Fig. 7**）．

転帰：2005 年 8 月に癌性腹膜炎で死亡した．

考　　察

近年，内視鏡技術の向上や，各種デバイス，注入液の開発により内視鏡手術の適応は広がりつつあり，早期胃癌に対する endscopic mucosal resection（以下，EMR と略記）や ESD の治療成績は広く認められるようになってきた[1)~7)]．EMR に比べ，ESD は粘膜を切開し粘膜下層を剥離することで，大きな一括切除が可能であり，また潰瘍瘢痕を有する病変でも切除が可能と報告され，癌遺残や局所再発の可能性を低減させるといわれてい

Fig. 6　a：Transverse mesocolon was shortened by tumor strongly where small intestine and mesentery were rolled up. b：Small white nodules（arrow）were recognized in spots by the surface of small intestine and mesentery, and it was diagnosed as peritoneal dissemination.

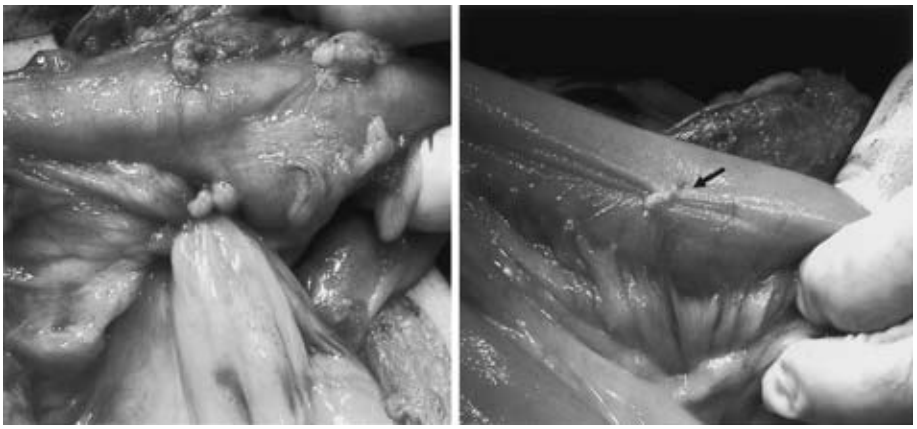

Fig. 7　Macroscopic findings of resected specimen which is a part of abdominal wall and greater omentum. Along surgical suture（arrow head）, the tumor continued from greater omentum（arrow）to subcutaneous tissue.

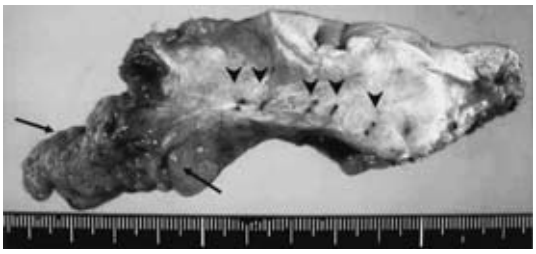

Table 1　Guideline & expanded Indication of ESD

Guideline：differentiated M cancer without ulcer findings ≦ 2 cm
Expanded indication：① differentiated M cancer without ulcer findings ＞ 2 cm, ② differentiated M cancer with ulcer findings ≦ 3 cm, ③ differentiated SM cancer（≦ 500 μm） without ulcer findings ≦ 3 cm, ④ undifferentiated M cancer without ulcer findings ≦ 2 cm, ①−④ must satisfy no lymphatic venous invasion

る[2)~7)]．反面，高度の内視鏡技術が要求され，合併症の増加が問題となっている[1)~7)]．

合併症としてEMRとESDのいずれにもおいて問題となるのは，出血と穿孔である．穿孔に関しては，EMRでは0.96～4.4%[2)3)]，ESDでも同様に，3%～4%の穿孔の報告[4)~6)]がある．穿孔時にはクリッピングによる内視鏡的な縫縮閉鎖でほとんどが対処でき，手術が必要な症例でも，開腹術や腹腔鏡による大網充填などで修復され，それ以上重篤な合併症が生じたとの報告は見られない[5)6)]．医学中央雑誌で，「ESD」「穿孔」「腹膜播種」をキーワードとして2001年1月から2006年3月までについて検索したが，ESD穿孔が原因と考えられる腹膜播種の報告は認められない．

一方，癌に対する腹腔鏡下手術では，その合併症としての腹膜播種やport-site recurrenceの報告が散見される[8)~12)]．気腹のためのCO_2ガスが腹膜の変性を引き起こし腫瘍の腹膜での増殖を促進させるという報告[9)10)]や気腹ガスの乱流，気腹による癌細胞の噴霧が原因ではないかと推測されている．その他，局所組織損傷の程度や，腫瘍の生物学的特性，外科医の技術習熟度などの，多数の因子が重畳して発生すると考えられている[11)12)]．同様に，EMRやESDでも，送気により胃内の圧は高まっており，癌組織の破壊と，胃壁の穿孔によって癌細胞が撒布されることは想像に難くない．本症例の切除標本では，線維性組織が穿孔部位を塞

いでいたが，固有筋層の癌細胞のごく近傍まで剥離が達しており，癌そのものに切り込んでいた可能性もうかがわれた．穿孔の際に癌細胞の一部が腹腔内に撒布された可能性は否定できない．そうだとすれば，穿孔から時をおかずに，できるだけ早く手術を施行し，腹腔内の十分な洗浄をすべきだったのかもしれない．

ESDの適応は，胃癌治療ガイドライン[13]では潰瘍所見のない分化型粘膜内癌≦2cmとなっている．本症例はSM massiveもしくはMPにわずかにかかっていると術前診断され，ガイドラインによるESDの適応外であったと考えられる．しかしながら，多数の手術例の検討からガイドラインを越える病変でもリンパ節転移のないカテゴリーの存在が示され[14]，適応拡大病変として実地臨床的に内視鏡治療がなされている（Table 1）[3)4)]．

また，1992～2000年の過去9年で，当科におけるstageIB胃癌88例の5年生存率は約94%であった．漿膜面に癌細胞が露出していないstageIBの症例においては，腹膜播種を来す転移経路が考えにくいと思われるが，当院の症例においては，腹膜播種再発を来した症例は少ないながらも88例中2例（2.3%）に認められている．本症例はmp，n0ではあるが強い脈管侵襲を認め，また術前よりCA19-9の軽度上昇もみられており，ESD穿孔と関係なく腹膜播種，腹壁転移を来した可能性も否めない．

近年，ESD施行時に認められる穿孔のほとんどはクリッピングによる内視鏡手技で修復可能といわれており[4)5)]，穿孔に関しては，ESDは安心して行える手技として急速に普及してきた．

一連の加療において，本人，家族に十分に説明をし，理解を得られていたためトラブルはなかったが，この症例を教訓として，EMR，ESDの適応を尊守すること，また穿孔させないように十分な注意と手技の向上が必要であると思われた．また，腹膜播種の原因が穿孔であることの証明は困難であるが，腹膜播種の危険性があることを十分認識し，もし穿孔した場合には，手術が必要な場合は早めに施行し，さらに長期間のフォローアップが必要であると考える．

文　献

1）熊井浩一郎：Endoscopic Submucosal Dissection 切開剥離術を習得する内視鏡的粘膜下層剥離術の適応病変（胃，食道，大腸）その長所と短所．消内視鏡　**16**：703—708, 2004

2）小山恒男，平澤　大，森田周子ほか：桜井直，早期胃癌に対する切開・剥離術の治療成績と問題点　フックナイフ．胃と腸　**39**：35—38, 2004

3）濱中久尚，山口裕一郎，斉藤大三ほか：早期胃癌に対する切開・剥離法の治療成績と問題点　ITナイフ．胃と腸　**39**：27—34, 2004

4）豊永高史，西野栄世：胃病変の診断と治療　胃腫瘍の内視鏡治療　当科における治療成績とESDの功罪．内科　**96**：682—686, 2005

5）後藤田卓志，濱中久尚，小田一郎ほか：特集：Endoscopic Submucosal Dissection—切開剥離を習得する偶発症とその対策　特に出血と穿孔．消内視鏡　**16**：729—735, 2004

6）濱中久尚，小田一郎，後藤田卓志ほか：診断・治療技術講座　治療技術　胃癌のEMR　偶発症対策．癌の臨　**50**：501—505, 2004

7）Oda I, Gotoda T, Saito D et al：Endoscopic Submucosal Dissection for Early Gastric Cancer：technical feasibility, operation time and complications from a large consecutive series. Dig Endosc **17**：54—58, 2005

8）仙丸直人，森田高行，藤田美芳ほか：腹腔鏡下胃局所切除術後に腹腔内およびポートサイト再発をきたした胃GISTの1例．日内視鏡外会誌　**9**：439—444, 2004

9）Volz J, Koster S, Spacek Z et al：The influence of pneumoperitoneum used in laparoscopic surgery on an intraabdominal tumor growth. Cancer **86**：770—774, 2000

10）Suematu T, Hirabayashi Y, Shiraishi N et al：Morphology of the murine peritoneum after pneumoperitoneum vs laparotomy. Surg Endosc **15**：954—958, 2001

11）Lee SW, Gleason NR, Bessler M et al：Port site tumor recurrence in a murine model of laparoscopic splenectomy decreased with increased experience. Surg Endosc **14**：805—811, 2000

12）Reilly WT, Nelson H, Schroeder G et al：Wound recurrence following conventional treatment of colorectal cancer. Dis Colon Rectum **39**：200—207, 1996

13）日本胃癌学会編：胃癌治療ガイドライン．金原出版，東京，2001

14）Gotoda T：Incidence of lymph node metastasis from early gastric cancer-estimation with a large number of cases at two large centers. Gastric Cancer **3**：219, 2000

A Case of Stage IB Gastric Cancer caused Peritoneal Dissemination in 1 Year after Perforation during Endoscopic Submucosal Dissection

Akihiko Morita, Kazuhisa Yabushita, Jun Kimura,
Katsunobu Oyama, Itsuro Terada, Seiichi Yamamoto,
Masahide Kaji, Kiichi Maeda and Koji Konishi
Department of Surgery, Toyama Prefectural Central Hospital

Though gastric wall perforation can happen as a complication of endoscopic submucosal dissection (ESD), but no report exists, to our knowledge, of peritoneal dissemination caused by perforation during ESD. We report a case of stage IB gastric cancer causing peritoneal dissemination 1 year after perforation during ESD. An 80-year-old man with an abnormality found in a medical examination and diagnosed with gastric cancer was found in endoscopic ultrasonography to have massive tumor invasion to submucosal layer of stomach. ESD was conducted and gastric wall perforation was detected and endoscopically treated with endoclips, followed 1 month later by curative gastrectomy. One year after surgery, he noticed hard spot of abdominal wall diagnosed by computed tomography and biopsy as metastatic tumor. The tumor extended into the abdominal cavity, which contained nodules of all sizes. The diagnosis was peritoneal dissemination of gastric cancer. Six months later, he died of peritonitis carcinomatosis.

Key words：endoscopic submucosal dissection, peritoneal dissemination, perforation

〔Jpn J Gastroenterol Surg 40：399—404, 2007〕

Reprint requests：Akihiko Morita　Department of Surgery, Kurobe City Hospital
1108-1 Mikkaichi, Kurobe, 938-8502 JAPAN

Accepted：September 27, 2006

©2007 The Japanese Society of Gastroenterological Surgery　Journal Web Site：http://www.jsgs.or.jp/journal/