日消外会誌　40（4）：405～409，2007年

症例報告

十二指腸内分泌細胞癌の1切除例

藤崎病院外科[1)]，日本歯科大学外科[2)]，日本大学消化器外科[3)]，同　病理[4)]

藤崎　滋[1)3)]　高階　幹[1)]　富田　凉一[2)]
高山　忠利[3)]　生沼　利倫[4)]

症例は76歳の男性で，めまいを主訴に来院した．血液検査にて貧血が認められ，精査となった．腹部CTで膵頭部腹側に接して3cm大の腫瘤があった．加えて，上部消化管内視鏡検査で十二指腸球部後壁に2型の腫瘍を認め，生検で十二指腸癌であった．リンパ節転移を伴った十二指腸癌の診断で，十二指腸部分切除かつ転移リンパ節切除を施行した．組織学的には内分泌細胞癌であった．術後補助化学療法としてテガフール300mgの内服投与を約1年間施行した．術後36か月経過しているが，無再発生存中である．

はじめに

原発性十二指腸癌の頻度は全消化管悪性腫瘍手術例の0.12％と比較的少なく[1)]，そのほとんどは腺癌である[2)]．内分泌細胞癌の組織形態を有する報告例は極めてまれである．他の消化管癌の報告によると，内分泌細胞癌は早期より高度な脈管侵襲や遠隔転移を来しやすい癌腫とされる[3)]．我々は十二指腸内分泌細胞癌の1切除例を経験したので報告する．

症　例

症例：76歳，男性

主訴：めまい

家族歴：特記すべきことなし．

既往歴：陳旧性心筋梗塞．

現病歴：めまいを主訴に来院し，血液検査を施行したところ，貧血が認められたため，消化器精査を行った．腹部造影CTにて，右上腹部に膵頭部および十二指腸の腹側に接して3cm大の腫瘤を認め（**Fig. 1**），上部消化管内視鏡検査にて十二指腸球部後壁に2型の腫瘍を認め（**Fig. 2**），生検の結果は十二指腸癌であった．精査加療目的にて当院入院となった．

入院時現症：身長160cm，体重55.0kg．眼瞼結膜に貧血を認めた．

入院時検査所見：血液生化学検査ではヘモグロビン9.5g/dlと軽度の貧血を認め，クレアチニンは1.4mg/dl，クレアチニンクリアランスは35ml/minと軽度の腎機能低下を認めたが，肝機能や電解質などの異常を認めなかった．腫瘍マーカーは，CEAおよびCA19-9ともに正常範囲であった．胸腹部X線写真では，ペースメーカーが留置されている以外には特に異常所見を認めなかった．腹部超音波検査上も，膵頭部腹側に接して，3cm大の腫瘤を認めた．これらより，膵頭前部リンパ節の腫大を伴った十二指腸球部に発生した原発性十二指腸癌と診断した．

手術所見：平成15年6月中旬，開腹手術を施行した．腹膜播種および肝転移を認めず，リンパ節転移は30mm大の幽門下リンパ節の1か所のみであった．腫瘍の局在は十二指腸球部後壁にあり，腫瘍から口側3.5cm，肛門側1.5cmの切除断端を確保して切離した．主病変・リンパ節ともに膵浸潤の所見はみられず，幽門下リンパ節以外に転移リンパ節はなかった．腎機能低下がみられたので過大侵襲を避けることを考えていたが，局所所見から膵切除をせずとも根治的に切除可能と判断し，幽門下の転移リンパ節に接する幽門輪を切除範囲に含めて十二指腸球部の局所切除，リンパ節郭清（幽門下リンパ節），Roux-en-Y再建を施行した．

＜2006年9月27日受理＞別刷請求先：藤崎　滋
〒136-0076　江東区南砂1―25―11　藤崎病院外科

Fig. 1　Abdominal CT showed a type 2 tumor, 3.0 cm in diameter, in contact with pancreatic head (arrow).

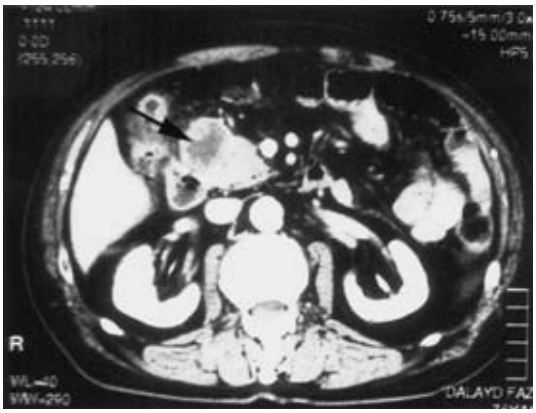

Fig. 2　Duodenoscopy showed a 4-cm elevated tumor with ulceration in the first part of the duodenum.

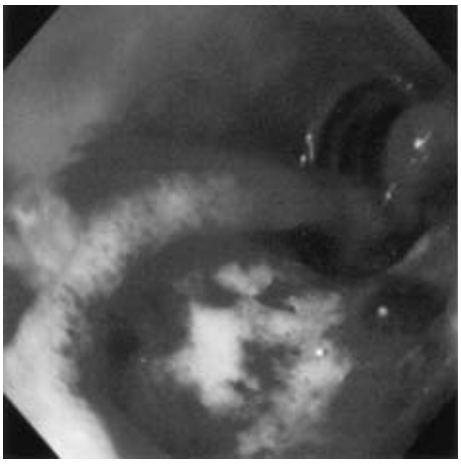

切除標本検査所見：十二指腸球部に2型の癌腫（40×40×8mm）と径30mm大に腫大したリンパ節を認めた，EW-，OW-，AW-であった(**Fig. 3**).

病理組織学的検査所見：卵円形～多角形の腫瘍細胞が充実性シート状～胞巣状に増殖，小型から中型の腺管様構造（ロゼット）の形成もあり（**Fig. 4a**），腫瘍先深部の一部に腺癌（中分化型腺癌）の存在が認められた(**Fig. 4b**). 壁深達度ssで，ly2，v2，ew-，ow-aw-，pN＋であった. 幽門下リンパ節はほぼ転移巣（腺癌）に置き換わっていた．十二指腸病変部の免疫組織化学染色では，Chromogranin A染色，Synaptophysin染色がともに陽性であり(**Fig. 4c, d**)，病理組織学的最終診断は内分泌細胞癌（非小細胞性）であった.

Fig. 3　Resected specimen of the duodenum revealed a type 2 tumor, 4.0×4.0 cm in size, accompanied with metastatic lymph node (arrow).

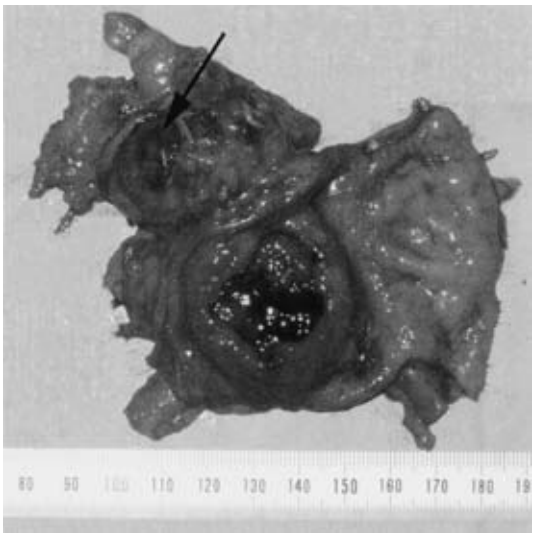

術後経過：術後合併症はみられず，第26病日に軽快退院した．術後約1年間，術後補助化学療法としてテガフール（300mg/day）の内服投与を行った．術後3年以上経過しているが，無再発生存中である.

考　察

十二指腸原発の内分泌細胞癌は，医学中央雑誌で1983年から2006年において「十二指腸癌」「内分泌細胞癌」をキーワードとして検索すると，十二指腸乳頭部発生を除外したものは，会議録を除く本邦報告例では本例を含めてわずか9例[4]であり，十二指腸第1部に発生したのは本例を含めて4例であった．十二指腸乳頭部の内分泌細胞癌の本邦報告例34例[5]を加えても，43例に過ぎない. 消化管内分泌細胞癌の予後は一般には極めて不良とされる[6]. 乳頭部を除いた十二指腸原発内分泌細胞癌の本邦報告例は症例も少なく観察期間が短いものが多いが，生存例が多い[4]. 乳頭部癌に関しては，根治度AないしBが達成された22症例の1

Fig. 4　Photomicrographs of the resected specimen. The tumor cells are predominantly composed of atypical regular round cells, arranged in rosettes, cords, and trabeculae.（a, b：H.E. ×200）. The tumor cells are partially composed of adenocarcinoma（arrow in Fig. 4b）. The atypical regular round cells are positively stained to chomgranin A（c：×400）and synaptophysin（d：×400）.

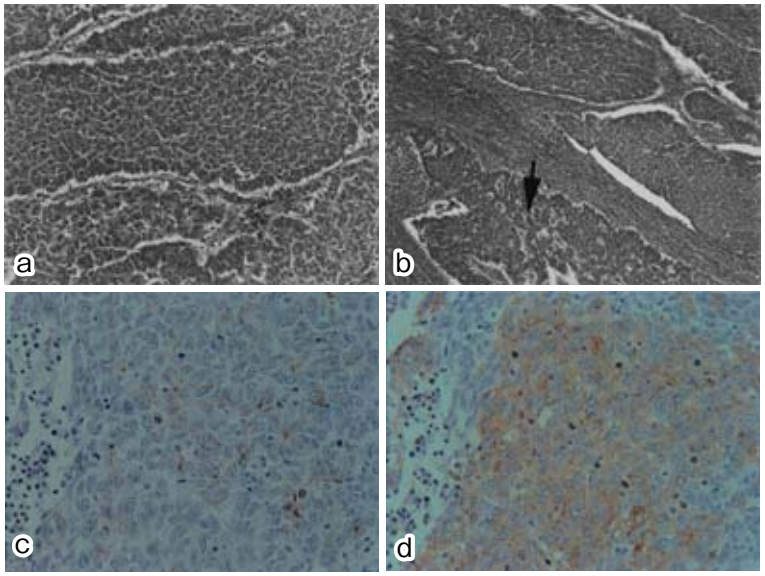

年生存率は 33.7%，2 年生存率は 15% と，乳頭部癌の 5 年生存率（1997 年度全国胆道癌登録調査報告[7]）の 51% に比べて明らかに不良であった．本来，乳頭部以外に発生する十二指腸癌は通常乳頭部癌よりも予後不良とされる（膵頭十二指腸切除後の 1 年生存率 26%）[8]ことからも，十二指腸原発の内分泌細胞癌の予後はさらに厳しいものという認識で対応すべきであると考える．

十二指腸乳頭部内分泌細胞癌に対して，根治性を求め腺癌と同様に広範囲リンパ節郭清を伴う膵頭十二指腸切除術あるいは幽門輪温存膵頭十二指腸切除術が行われてきた[9]が，小林ら[5]は，1 年以内に 75% が再発，特に 88.9% が肝転移によるもので，本疾患の直接死因の多くは肝転移に基づくものであったことを示している．このことから，多大な侵襲を伴う手術である膵頭十二指腸切除術あるいは幽門輪温存膵頭十二指腸切除術の意義については再検討すべきとしている．

内分泌細胞癌の多くは肺の小細胞癌に形態が類似している．小細胞癌と内分泌細胞癌は，胃癌取扱い規約「第 13 版」[10]，胆道癌取扱い規約「第 5 版」[11]をみると，ほぼ同等に扱われている．ただし，肺癌取扱い規約「改訂第 6 版」[12]によると，小細胞癌は，光学顕微鏡による診断であり，電子顕微鏡での観察や免疫組織化学による神経内分泌への分化の証明は必要ない．電子顕微鏡で神経内分泌顆粒がみられるのは約 2/3 の症例のみであり，免疫組織化学で神経内分泌マーカーは約 25% の例で陰性である．光学顕微鏡的に小細胞癌と診断されたものの中に，内分泌細胞の方向よりもむしろ上皮細胞への分化が目立つ未分化癌小細胞型と呼ばれる一群がある[13]．これらの亜型は典型的な小細胞癌に比べ放射線や化学療法に対する感受性が明らかに異なっており，小細胞癌ではなく非小細胞癌としての治療戦略を考えるべきであるとされる．一方，肺癌の大細胞癌の特殊型として，神経内分泌系分化の特徴を持つ大細胞神経内細胞癌が取り上げられているが[12]，消化器癌においても大細胞内分泌細胞癌の報告もあり[14][15]，これらの取扱いにも注意を要する．「非小細胞性」の本例におい

ても，単純に小細胞癌に準じた治療戦略をたてるというのは疑問の余地がある．

消化管の内分泌細胞癌の発生母地に関しては，1）先行した腺癌からの発生，2）先行したカルチノイドからの発生，3)非腫瘍性多分化幹細胞からの発生，4)非腫瘍性幼弱内分泌細胞からの発生が推定されてきた．これらのうち，病巣構造および遺伝子の解析から，消化管内分泌癌は先行した粘膜内高・中分化型管状腺癌の癌腺管深部内に腺管細胞の分化により出現する増殖能の高い腫瘍性内分泌細胞クローンの塊状増殖により，腺内分泌癌を経て形成される場合が主経路であると考えられている[16)17)]．自験例も原発巣の一部を腺癌部分が占めており，さらに転移リンパ節が腺癌由来のものであることから，この経路による発生の可能性が推測された．

実際に，消化管の内分泌細胞癌において，同一腫瘍内に腺癌の共存例もしくは2腫瘍が隣接する症例報告がみられる[18)19)]．消化管発生の内分泌細胞癌と腺癌の共存は67%，隣接するものを含めるとさらに高率とされる[19)]．胃内分泌細胞癌に関しては，70.6% が高分化ないし中分化型腺癌を合併し，その85.7% が腺癌から内分泌細胞癌への組織学的連続移行が確認された[20)]．十二指腸内分泌細胞癌に関しては，乳頭部発生例のうち，腺癌併存が44.1% にみられる[5)]．内分泌細胞癌単独の症例では，肉眼的に潰瘍膨張型あるいは潰瘍隆起型の形態を呈するものが多く，腺癌から分化した内分泌細胞癌が急速に発育し腺癌部分が脱落したものと推測するとされる[21)]．

胃内分泌細胞癌に対しては通常，腺癌ないしそれ以上の取扱いが適応される．すなわち，原則としてリンパ節郭清を伴う標準的外科治療を行う必要とされる[22)]．手術に際しては補助療法を追加すべきとされ，肺小細胞癌によく使用されるetoposideとcisplatin（CDDP）の併用が有効との報告もある[23)]．十二指腸癌の場合は胃癌に比べて一般に手術侵襲も大きくなることにも留意すべきである．加えて，内分泌細胞癌が本来の小細胞癌の特性を持つかどうかを見極めることも大切かと思われる．本例は腎機能不良ということもあり，術後補助化学療法としてテガフールの内服投与にとどめたが，幸いなことに3年間以上にわたり無再発で経過している．

内分泌細胞癌はその発生母地や組織分化の多様性を有するものであり，今後十分な症例の集積を行い，それぞれの生物学的特徴を十分に把握し，診断・治療の確立に役立てていくことが必要である．特に，十二指腸癌は一般に予後不良とされており，予後改善のための今後の課題は，過大侵襲を回避した外科切除と適切な全身化学療法をいかに組み合わせて治療していくかということにあると考える．

文　献

1）中崎隆行，畦倉　薫，上野雅資ほか：原発性小腸悪性腫瘍の検討．日臨外医会誌　**52**：1722―1729, 1991

2）Alwmark A, Andersson A, Lasson A：Primary carcinoma of the duodenum. Ann Surg **191**：13―16, 1980

3）藤原一郎，加藤保之，前田　清ほか：直腸内分泌細胞癌の1切除例．日消外会誌　**38**：1624―1629, 2005

4）梶川真樹，近藤　建，片岡政人ほか：十二指腸に発生した内分泌細胞癌（小細胞癌）の1例．日消誌　**103**：523―528, 2006

5）小林　隆，照屋正則，清水誠一郎ほか：十二指腸乳頭部原発小細胞癌（内分泌細胞癌）の1切除例と文献報告例の検討．日消外会誌　**39**：60―65, 2006

6）岩渕三哉，西倉　健，渡辺英伸：胃と大腸の早期内分泌細胞癌：その特徴と発生．消内視鏡　**7**：275―284, 1995

7）日本胆道外科研究会胆道癌登録事務局編：全国胆道癌登録調査報告1997年度症例．1998, p39

8）Nakase A, Matsumoto Y, Uchida K et al：Surgical treatment of cancer of the pancreas and periampullary region：Cumulative results in 57 institutes in Japan. Ann Surg **185**：52―57, 1977

9）三浦　勝，森隆太郎，高橋徹也ほか：十二指腸乳頭部内分泌細胞癌の1切除例．日消外会誌　**37**：45―50, 2004

10）日本胃癌学会編：胃癌取扱い規約．第13版．金原出版，東京，1999

11）日本胆道外科学会編：外科・病理　胆道癌取扱い規約．第5版．金原出版，東京，2003

12）日本肺癌学会編：臨床・病理　肺癌取扱い規約．改訂第6版．金原出版，東京，2003

13）下里幸雄：肺癌；その組織発生，分化，予後因子について．日病理会誌　**72**：29―57, 1983

14）Cheng SP, Yang TL, Chang KM et al：Large cell

neuroendcrine carcinoma of the ampulla of Vater with glandular differentiation. J Clin Pathol **57**：1098—1100, 2004
15) Cavazza A, Gallo M, Valcavi R et al：Large cell neuroendocrine carcinoma of the ampulla of Vater. Arch Pathol Lab Med **127**：221—223, 2003
16) 岩渕三哉，渡辺英伸，石原法子ほか：消化管のカルチノイドと内分泌細胞癌の病理—その特徴と組織発生—．臨消内科 **5**：1669—1681, 1990
17) 田原栄一：消化管の内分泌腫瘍．飯島宗一編．現代病理学大系．内分泌系 II．第 17 巻 B．中山書店，東京，1991, p407—447
18) 三谷真己，片岡 誠，桑原義之ほか：十二指腸乳頭部に発生した内分泌細胞癌と管状腺癌の複合腫瘍の 1 例．日消外会誌 **27**：907—911, 1994
19) Iwafuchi M, Watanabe H, Ishihara N et al：Neoplastic endocrine cells in carcinomas of small intestine. Hum Pathol **18**：185—194, 1987
20) Nishikura K, Watanabe H, Iwafuchi M et al：Carcinogenesis of gastric endocrine cell carcinoma；analysis of histopathology and p53 gene alteration. Gastric Cancer **6**：203—209, 2003
21) 岩渕三哉，渡辺英伸，石原法子ほか：消化管のカルチノイドと内分泌細胞癌の病理—その特徴と組織発生—．臨消内科 **5**：1669—1681, 1990
22) 西倉 健，渡辺英伸，岩渕三哉ほか：内分泌細胞腫瘍．臨消内科 **19**：1039—1048, 2004
23) Moertel CG, Kvols LK, O'Connell M et al：Treatment of neuroendocrine carcinomas with combined etoposide and cisplatin. Evidence of major therapeutic activity in the anaplastic variants of these neoplasms. Cancer **68**：227—232, 1991

A Resected Case of Duodenal Neuroendocrine Carcinoma

Shigeru Fujisaki[1)3)], Motoi Takashina[1)], Ryouichi Tomita[2)],
Tadatoshi Takayama[3)] and Toshimiti Oinuma[4)]
Department of Surgery, Fujisaki Hospital[1)]
Department of Surgery, Nippon Dental University School of Dentist at Tokyo[2)]
Department of Digestive Surgery[3)] and Department of Pathology[4)], Nihon University School of Medicine

We report a case of neuroendocrine carcinoma of the duodenum. A 76-year-old man came to our hospital, complaining of dizziness. Laboratory data showed anemia. Abdominal CT revealed a 3-cm mass on the ventral side of the pancreatic head, and duodenoscopy showed a 4-cm elevated lesion with ulceration in the first part of the duodenum. Biopsy showed a malignant epithelial neoplasm of the duodenum. Partial duodenectomy and excision of a metastatic lymph node was performed for a preoperative diagnosis of a duodenal cancer with a metastatic lymph node, and followed by adjuvant chemotherapy with tegafur. Immunohistochemical analysis showed positive staining for chromogranin and synaptophysin. The definitive diagnosis was neuroendocrine carcinoma of the duodenum. The patient has survived for more than 36 months after surgery with no signs of recurrence.

Key words：neuroendocrine carcinoma, duodenum

〔Jpn J Gastroenterol Surg 40：405—409, 2007〕

Reprint requests：Shigeru Fujisaki Department of Surgery, Fujisaki Hospital
1-25-11 Minamisuna, Koto-ku, 136-0076 JAPAN

Accepted：September 27, 2006

©2007 The Japanese Society of Gastroenterological Surgery Journal Web Site：http://www.jsgs.or.jp/journal/