日消外会誌　40（4）：410～414，2007年

症例報告

重症急性膵炎を契機に発見された十二指腸乳頭部癌の１例

広島市立安佐市民病院外科

坂部龍太郎　佐伯　修二　多幾山　渉　平林　直樹
佐藤　幸雄　向田　秀則　山下　芳典

十二指腸乳頭部癌はさまざまな臨床症状を呈するが，急性膵炎を発症することは比較的まれである．我々は重症急性膵炎を契機に発見された十二指腸乳頭部癌の１例を経験したので，過去の本邦報告９例の文献的考察を加えて報告する．症例は58歳の男性で，心窩部痛を主訴に近医を受診し，当院へ紹介され緊急入院した．血液検査にて血清アミラーゼの上昇を認め，腹部CTにて膵全体の腫大と膵周囲のfluid collectionを認めた．重症急性膵炎（Stage 2）と診断し，動注療法を含めた集中治療を行い症状は軽快した．原因精査のためのERCP施行時に十二指腸乳頭部の発赤と襞の集中を認め，生検にて腺癌と診断された．幽門輪温存膵頭十二指腸切除術，D2リンパ節郭清を施行し，病理組織学的にStage IIIの十二指腸乳頭部癌と診断した．術後15か月目の現在，再発なく外来通院中である．

はじめに

十二指腸乳頭部癌の初発症状としては閉塞性黄疸が最も多く，急性膵炎を発症することは比較的まれとされており，海外においても文献的に散見される程度である[1)～3)]．今回，我々は重症急性膵炎を契機に発見された十二指腸乳頭部癌の１例を経験したので，過去の本邦報告９例の文献的考察を加えて報告する．

症　例

患者：58歳，男性

主訴：心窩部痛

既往歴：22歳時，虫垂切除術．43歳より高血圧，不整脈にて内服治療中．

現病歴：夕食後突然心窩部痛が出現し近医を受診した．血液検査にて血清アミラーゼ高値を認め急性膵炎が疑われたため，当院へ搬送され緊急入院となった．

入院時現症：腹部は平坦で心窩部に圧痛を認めたが，筋性防御や反跳痛は認めなかった．

血液検査所見：WBC 14,100/mm^3，GOT 205 IU/*l*，GPT 249IU/*l*，ALP 669IU/*l*，γ-GTP 933 IU/*l*，AMY 3,680IU/*l*，BUN 35mg/dl，Cre 2.1 mg/dl と白血球上昇，肝機能障害，血清アミラーゼ上昇，腎機能障害を認めた．

血液ガス分析：pH 7.350，PCO_2 36.5mmHg，PO_2 91.5mmHg，BE　－5.2mEq/*l*，HCO_3^- 19.7 mEq/*l* と代謝性アシドーシスを認めた．

腹部CT（単純）：膵臓は全体的に腫大し，膵周囲にfluid collectionを認めた．急性膵炎CT Grade分類のGrade IIIと判定した（**Fig. 1**）．

入院後経過：重症急性膵炎（Stage 2）と診断し，nafamostat mesilate 200mg/dayとIPM/CS 1g/dayの動注療法を開始した．治療が奏功し膵炎は軽快したが，肝機能障害が持続した．腹部エコーでは肝内胆管と総胆管の軽度拡張を認めたが，胆石は認めなかった．急性膵炎および胆管拡張の原因精査のためERCPを試みたが，カニュレーション不能であった．しかし，十二指腸乳頭部の発赤と襞の集中を認めた（**Fig. 2**）ため生検を施行した．初回の生検では悪性は認められなかったが，肉眼的に十二指腸乳頭部癌が強く疑われたため再度内視鏡下に生検を行い，adenocarcinomaと診断された．

＜2006年9月27日受理＞別刷請求先：坂部　龍太郎
〒731-0293　広島市安佐北区可部南2―1―1　広島市立安佐市民病院外科

Fig. 1　Abdominal CT scan showed an enlarged pancreas throughout the pancreatic head to pancreatic tail with peripancreatic fluid collection.

Fig. 2　Duodenoscopy showed redness and concentration of the folds at the papilla of Vater.

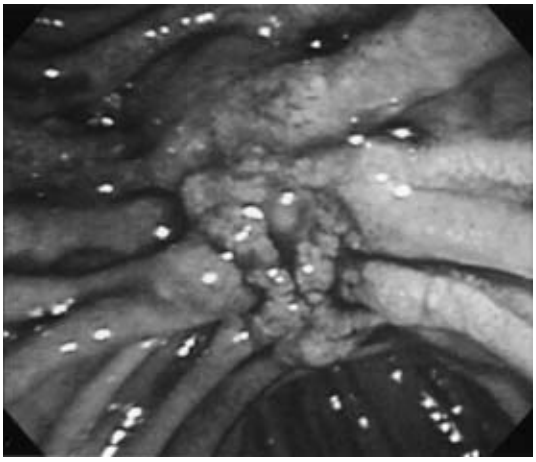

腹部 CT（造影）を再検したが原発巣は同定できず，リンパ節腫大や遠隔転移は認めなかった．腹部血管造影検査では血管走行異常や腫瘍性変化は認めなかった．腫瘍マーカーは，CEA は 1.5ng/ml と正常値であったが CA19–9 は 196.2U/ml と上昇していた．

以上より，十二指腸乳頭部癌の診断にて，幽門輪温存膵頭十二指腸切除術，D2 リンパ節郭清，PPPD-IV 再建（膵胃吻合，肝管空腸吻合，十二指腸空腸吻合）を施行した．

切除標本肉眼検査所見：十二指腸乳頭部に 1.5×1.0cm の露出腫瘤型腫瘍を認めた（**Fig. 3**）．

Fig. 3　Macroscopic findings of the resected specimen showed exposed mass type tumor 1.5×1.0 cm in size at the papilla of Vater.

病理組織学的検査所見：腫瘍は共通管内を充填する形で増殖し（**Fig. 4a**），周囲の十二指腸粘膜層や筋層への浸潤を認めた（**Fig. 4b**）．腫瘍細胞は淡明な胞体と不整形核を有する多角形細胞が不整な管状に増殖する高分化型腺癌の像を呈した（**Fig. 5**）．膵実質には急性膵炎の影響と思われる脂肪壊死所見を認めた．Adenocarcinoma of the papilla of Vater，tub1，Acd，int，INFβ，ly1，v0，pn0，pPanc0，pDu2，pEM0，pT3，pN1（No.13），H0，P0，M（－），fStage III，CurA と診断した．

術後経過：術後一過性の胃排泄遅延を認めたが保存的に改善し，術後 32 病日に退院となった．術後 15 か月目の現在，再発なく外来通院中である．

考　　察

十二指腸乳頭部癌は全癌症例の 1% 前後，全胆道癌の 14% を占める比較的まれな消化管悪性腫瘍で[4)5)]，剖検例では 0.2% に見られたとの報告がある[6)]．その解剖学的位置から比較的早期に臨床症状を呈することが多いため，膵頭部領域の癌の中では治癒切除率が高く，良好な予後が期待できるとされている[1)]．

初発症状としては閉塞性黄疸が最も多く，その他に食欲不振，腹痛，発熱などが多いとされるが，無症状で発見される症例もある[1)2)]．無黄疸で発見された十二指腸乳頭部癌の中には胆管炎や急性膵炎による腹痛，発熱を主訴とするものがあると言

Fig. 4　Microscopic findings of the resected specimen：a）Cancer cells infiltrated in form of filling up the common channel. b）Cancer cells infiltrated to the mucosa and muscle layer of the duodenum.

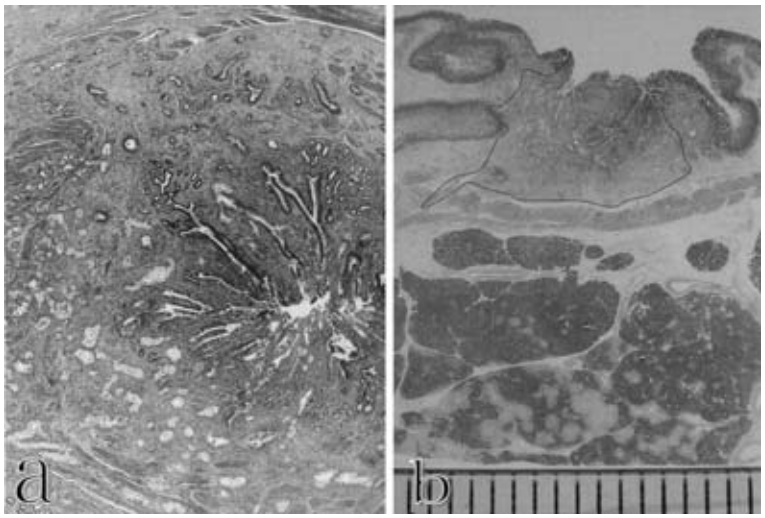

Fig. 5　Histological findings showed well differentiated tubular adenocarcinoma.（×200, H.E.）

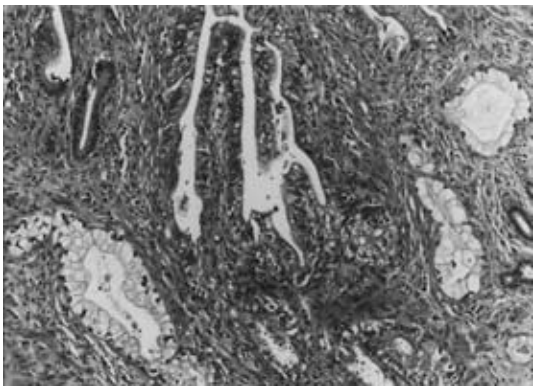

われているが[7]，実際に急性膵炎を発症した十二指腸乳頭部癌の報告は少なく[3]，本邦での急性膵炎全国調査[8]では重症，中等症急性膵炎のうち十二指腸乳頭部癌が原因であったものは2,490例中3例（0.1％）であった．

今回，我々が検索しえたかぎりでは急性膵炎を発症した十二指腸乳頭部癌の本邦報告例は9例[9)~17)]のみであった（1983年から2006年までの期間の医学中央雑誌およびPubMedで「乳頭部癌（carcinoma of the papilla of Vater）」，「急性膵炎（acute pancreatitis）」をkey wordとして検索し，その引用文献を渉猟した）．これらの報告例に自験例を加えた10例の特徴をまとめた（**Table 1**）．平均年齢は59.6歳，男女比は6：4であった．全例が心窩部痛または腹痛で発症し，血清アミラーゼ値の平均は4,555IU/*l*であった．急性膵炎のCT Grade分類はGrade IからGrade IVまでさまざまであった．術前に生検で乳頭部癌の確定診断が得られた症例は6例で，残りの4例は生検では確定診断が得られなかったが癌が疑われたために手術を施行し，切除標本の病理組織学的検査にて診断されていた．組織学的には高分化型腺癌が5例，乳頭腺癌が2例，中分化型腺癌が1例で，進行度は現行の胆道癌取扱い規約[18]によるとStage Iが6例，Stage IIIが2例，Stage IVaが1例であった．

Yamaguchiら[7]は発見時に黄疸を認めない十二指腸乳頭部癌の特徴として，分化型腺癌や乳頭腺癌が多いこと，Stage IまたはIIの症例が58％と多く予後が良好であることを報告している．今回，検討した10例においては記載のある8例すべてが分化型腺癌または乳頭腺癌であり，6例がStage Iで，Yamaguchiら[7]の報告とほぼ同様の結果であった．

十二指腸乳頭部癌における急性膵炎の発症機序としてはOpieの共通管説，膵管閉塞・過分泌説，

Table 1 Reported cases of carcinoma of the papilla of Vater presenting with acute pancreatitis in Japan

Author	Year	Age	Sex	Chief complaint	s-Amy (IU/l)	CT Grade	Diagnostic procedure	Operation	Tumor size (cm)	Hist-ology	pT	pN	St-age
Matsumoto[9]	1997	67	M	Epigastric pain	ND	ND	Endoscopic biopsy	PpPD	1.7×1.6	tub2	3	2	Ⅳa
Akano[10]	1998	52	F	Epigastric pain	2,607	Ⅳ	Endoscopic biopsy	PD	ND	tub1	1	0	Ⅰ
Sato[11]	1999	42	M	Epigastric pain	6,350	ND	Operation	PD	0.3×0.3	ND	ND	ND	ND
Kinoshita[12]	2000	65	M	Abdominal pain	ND	Ⅲ	Endoscopic biopsy	PpPD	ND	pap	3	0	Ⅲ
Uematsu[13]	2001	70	F	Epigastric pain	15,833	Ⅰ	Operation	PpPD	0.8×0.7	pap	1	0	Ⅰ
Kurumiya[14]	2002	47	M	Abdominal pain	1,409	Ⅲ	Endoscopic biopsy	PpPD	ND	tub1	1	0	Ⅰ
Amikura[15]	2002	61	F	Epigastric pain	1,124	Ⅱ	Endoscopic biopsy	PpPD	0.5×0.5	tub1	1	0	Ⅰ
Igarashi[16]	2004	67	F	Abdominal pain	1,609	Ⅱ	Operation	PD	1.5×1.0	tub1	1	0	Ⅰ
Tsuji[17]	2006	67	M	Abdominal pain	3,830	Ⅲ	Operation	PpPD	ND	ND	1	0	Ⅰ
Our case		58	M	Epigastric pain	3,680	Ⅲ	Endoscopic biopsy	PpPD	1.5×1.0	tub1	3	1	Ⅲ

PpPD：pylorus preserving pancreaticoduodenectomy, PD：pancreaticoduodenectomy
tub2：moderately differentiated tubular adenocarcinoma, tub1：well differentiated tubular adenocarcinoma , pap：papillary adenocarcinoma
ND：not described

十二指腸液膵管内逆流説などが考えられている[19]．しかし，通常は癌病変により主膵管が閉塞しても Santorini 管が開存していれば膵液の停滞は免れ，急性膵炎は発症しないと考えられる[14]．Nowak ら[20]は，急性膵炎患者では ERCP において Santorini 管の開存率が 17% と低く，これが膵炎発症に関与している可能性があると報告している．自験例では ERCP が不能であったため Santorini 管の発達程度は不明であるが，切除標本では肉眼的にも病理組織学的にも Santorini 管の確認はできなかった． Santorini 管の発達が不十分，あるいは十二指腸への開口が見られない場合には，乳頭部の閉塞により急性膵炎を発症する可能性が高くなると推察された．

十二指腸乳頭部癌は内視鏡での直接観察および生検が可能であるが，非露出腫瘤型や早期癌では生検でも十分な癌組織の採取が困難なことがあり，さらに露出部の細胞異型は軽度のことが多いため，初回生検での陽性率は 79% であったと報告されている[21]．自験例でも初回の生検では悪性所見は認められなかったが，肉眼検査所見から癌を疑い，2 回目の生検にて腺癌と診断された．したがって，たとえ生検結果が陰性でも肉眼検査所見や ERCP 所見などから十二指腸乳頭部癌が疑われる場合には再生検を行い，厳重な経過観察が必要である．

原因不明の急性膵炎では，頻度は低いながらも十二指腸乳頭部癌が原因となっている可能性があることを念頭におく必要があり，ERCP や内視鏡下生検などを積極的に行うことで，癌の早期発見，治癒切除につながると考えられた．

文　献

1) Schlippert W, Smith JAR, Norman JN et al：Pancreatitis and duodenal obstruction due to periampullary carcinoma associated with familial polyposis coli. Postgrad Med J **54**：418—420, 1978
2) Wei TC, Yu SC, Lee PH et al：Carcinoma of the ampulla of Vater：long-term survival after surgical treatment. J Formos Med Assoc **92**：632—637, 1993
3) Wise RH Jr, Stanley RI：Carcinoma of the ampulla of Vater presenting as acute pancreatitis. J Comput Assist Tomogr **8**：158—161, 1984
4) 大橋　一，大野恭太，松森良信ほか：十二指腸乳頭部癌 10 例の臨床的検討．愛仁会医研誌　**31**：9—13, 1999
5) 今泉俊秀：外科エンサイクロペディア　十二指腸乳頭部腫瘍．外科　**64**：1503, 2002
6) Baggenstoss AH：Major duodenal papilla；variations of pathologic interest and lesions of mucosa. Arch Pathol **26**：853—868, 1938
7) Yamaguchi K, Enjoji M, Kitamura K et al：Monicteric ampullary carcinoma with a favorable prognosis. Am J Gatroenterol **85**：994—999, 1990
8) 斉藤洋一，山本正博：急性膵炎の臨床診断基準と本邦臨床統計．日臨　**48**：61—68, 1990
9) 松本宙明，古谷正伸，浮田雄生ほか：膵炎を契機に診断しえた十二指腸乳頭部癌の 1 例．臨消内科

12：498—500, 1997
10）赤野宙明，古谷正伸，浮田雄生ほか：膵炎を契機に診断しえた十二指腸乳頭部癌の1例．済生会吹田病医誌　4：25—28, 1998
11）Sato T, Konishi K, Kimura H et al：Necrotizing acute pancreatitis caused by tiny carcinoma in adenoma in Vater's papilla. Gastrointest Endosc 50：672, 1999
12）Kinoshita H, Hashimoto M, Sajima S et al：A case of duodenal papillary carcinoma complicated by repeat acute pancreatitis. Kurume Med J 47：229—233, 2000
13）上松俊夫，北村　宏，岩瀬正紀ほか：急性膵炎を契機に発見された十二指腸乳頭部早期癌の1例．日臨外会誌　62：2408—2411, 2001
14）久留宮康浩，寺崎正起，岡本恭和ほか：急性膵炎で発症した非露出腫瘤型早期十二指腸乳頭部癌の1例．胆と膵　23：487—492, 2002
15）網倉克己，坂本裕彦，吉成大介ほか：急性膵炎発症1年後に診断された早期十二指腸乳頭部癌の1例．日消外会誌　35：1798—1802, 2002
16）五十嵐章，小里俊幸，斉藤孝晶ほか：急性膵炎を契機に発見された早期乳頭部癌の1例．日臨外会誌　65：1933—1936, 2004
17）辻　剛俊，大川恵三，佐々木博海ほか：繰り返す急性膵炎で診断しえた非露出腫瘤型の早期十二指腸乳頭部癌の1例．内科　97：939—941, 2006
18）日本胆道外科研究会編：胆道癌取扱い規約．第5版．金原出版，東京，2003
19）植野　望，竹山宜典：急性膵炎の成因と発症機序．診断と治療　85：1910—1915, 1997
20）Nowak A, Nowakowska DE, Rybicka J：Patency of the Santorini duct and acute biliary pancreatitis. A prospective ERCP study. Endoscopy 22：124—126, 1990
21）神澤輝美，田畑育男，伊沢友明ほか：十二指腸乳頭部癌初回生検陰性例の検討．胆道　3：71—75, 1989

A Case of Carcinoma of the Papilla of Vater Presenting with Severe Acute Pancreatitis

Ryutaro Sakabe, Shuji Saeki, Wataru Takiyama, Naoki Hirabayashi,
Yukio Sato, Hidenori Mukaida and Yoshinori Yamashita
Department of Surgery, Hiroshima City Asa Hospital

Carcinoma of the papilla of Vater may cause clinical symptoms, but acute pancreatitis as a presenting symptom is rare. We report a case of carcinoma of the papilla of Vater presenting with severe acute pancreatitis. A 58-year-old man referred for sudden epigastric pain was found to have a serum amylase concentration markedly elevated at 3,680 IU/*l*. Abdominal computed tomography（CT）scan showed an enlarged pancreas throughout the pancreatic head to pancreatic tail with peripancreatic fluid collection, yielding a diagnosis of severe acute pancreatitis (Stage 2). He underwent intensive care including arterial injection treatment. We attempted endoscopic retrograde cholangiopancreatography to determine the cause of the acute pancreatitis, but failed. Duodenoscopy showed redness and concentration of the folds at the papilla of Vater, and the biopsy specimen showed adenocarcinoma, necessitating pylorus-preserving pancreaticoduodenectomy with abdominal lymph node dissection. The pathological diagnosis was pT3 pN0 Stage III, well-differentiated tubular adenocarcinoma of the papilla of Vater based on the Japanese classification of biliary tract carcinoma. The man remains well without recurrence 15 months after surgery.

Key words：carcinoma of the papilla of Vater, acute pancreatitis

〔Jpn J Gastroenterol Surg 40：410—414, 2007〕

Reprint requests：Ryutaro Sakabe　Department of Surgery, Hiroshima City Asa Hospital
2-1-1 Kabeminami, Asakita-ku, Hiroshima, 731-0293 JAPAN

Accepted：September 27, 2006

©2007 The Japanese Society of Gastroenterological Surgery　Journal Web Site：http://www.jsgs.or.jp/journal/