日消外会誌　40（4）：415～420，2007年

症例報告

門脈右枝の閉塞を伴った肝炎症性偽腫瘍の１例

倉敷成人病センター外科，津山第一病院消化器病センター外科*

藤原　拓造　　五味　慎也　　村嶋　信尚
松本　剛昌　　飽浦　良和　　浜崎　啓介*

症例は65歳の男性で，出血性胃潰瘍にて入院加療中に肝腫瘍を指摘された．経過中に発熱などの症状はない．ALP，γ-GTPの軽度上昇以外肝機能検査に異常はなく，肝炎ウイルスは陰性，腫瘍マーカーは正常範囲であった．腹部CT，MRIで肝右葉中枢側に約5cmの辺縁のみに造影効果のある腫瘍を認め，門脈右枝を閉塞，肝内胆管右前区域枝は拡張していた．門脈造影検査では右１次分枝より末梢は造影されなかった．経皮的腫瘍針生検では炎症細胞のみで腫瘍性の細胞は認められず，肝炎症性偽腫瘍と診断した．肝右葉切除術を行い，切除標本の病理組織学的検査所見は肝炎症性偽腫瘍に一致した．術後５年経過した現在，再発を認めていない．肝炎症性偽腫瘍は比較的まれな疾患で，その原因など不明な点が多い．本例のごとく肝門部近くに腫瘍が存在し，腫瘍の進展が新たな病態を発生させる危ぐがある場合には外科的切除を選択すべきと考えられた．

はじめに

肝炎症性偽腫瘍は比較的まれな疾患で，自然消退の報告もあり[1)~3)]，外科的切除の絶対的適応とはならないと考えられている．一方，その発生頻度より症例集積が困難で，その治療方法も確立されていないのが現状と思われる．また，臨床の実際においては，悪性腫瘍との鑑別診断が困難なこともあり，手術後に診断がなされることが多い[4)~8)]．

今回，我々は肝門部近くに発生し，右門脈を閉塞した肝炎症性偽腫瘍に対し，経皮的針腫瘍生検にて診断を得たうえで，肝切除術を治療の第１選択とした症例を経験したので，若干の文献的考察を加えて報告する．

症　　例

症例：65歳，男性

既往歴：40歳代より糖尿病の指摘をされていたが，治療歴はない．53歳，60歳時に胃潰瘍にて入院加療．58歳時，慢性胆嚢炎にて胆嚢摘出術．

現病歴：2000年12月下旬タール便が出現，翌日には吐血し，当院内科に緊急入院となった．上部消化管内視鏡検査にて出血性胃潰瘍の診断がなされ，保存的治療により改善が得られ経口摂取可能となった．内科入院中の腹部エコー検査にて肝臓に腫瘍性病変が認められ，精査の後当科に転科となった．

入院時現症：顔色がやや蒼白で，眼瞼結膜が貧血様である以外，栄養状態，一般状態は良好で，発熱もなかった．

入院時検査成績：RBC $204\times10^4/mm^3$，Hb 6.8 g/dl，Ht 19.5%と著明な貧血所見を認めた．WBC 10,300/mm^3，CRP 1.51mg/dlと軽度の炎症反応の亢進を認めたが，経過中に正常化した．肝機能検査ではALP 834IU/ml，γ-GTP 369IU/mlと胆道系酵素の上昇を認めたが，その他の酵素には異常値は認めなかった．HBV表面抗原，HCV抗体は陰性で，抗DNA抗体，抗ミトコンドリア抗体も陰性であった．腫瘍マーカーは，CEA，AFP，PIVKA-IIいずれも正常範囲であった．

腹部エコー検査：肝右葉に径5cmの低エコーを示す腫瘍性病変を認め，周囲との境界は不明瞭であった．

＜2006年10月25日受理＞別刷請求先：藤原　拓造
〒710-8522　倉敷市白楽町250　倉敷成人病センター外科

Fig. 1 Abdominal CT demonstrated a tumoruos lesion, about 5.7 cm in diameter, in the right hepatic lobe. The marginal region around the tumor was enhanced in the early phase in the enhanced CT (a). The dilatation of intrahepatic bile duct of the anterior segment was noted (b).

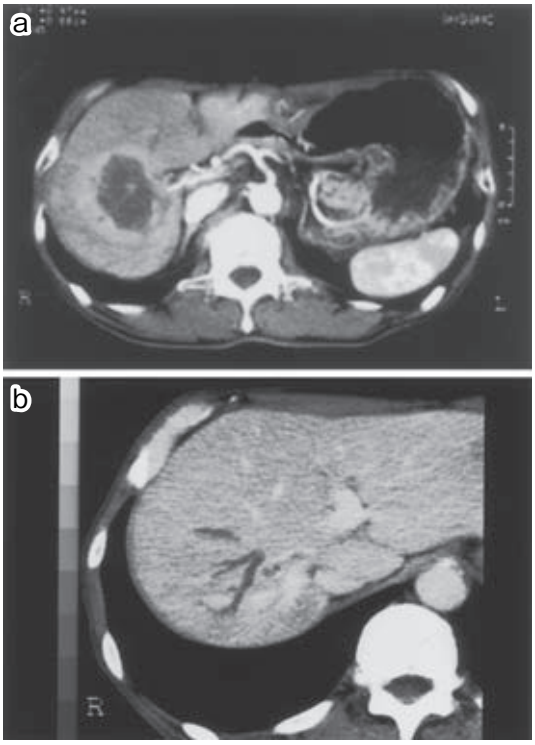

Fig. 2 Magnetic resonance imaging (MRI) showed a high intensity tumor in T1-weighted image (a), and the tumor was also depicted as a high intensity area in T2-weighted image (b).

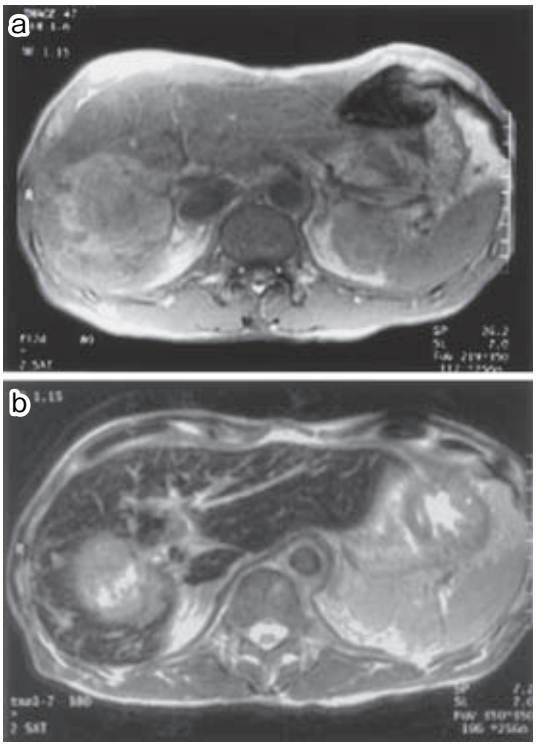

腹部CT：肝右葉中枢側に径5.7cmの低濃度域の腫瘍が存在し，造影CTでは腫瘍の辺縁は増強されたが，内部は低濃度のままであった（**Fig. 1a**）．腫瘍より末梢に存在する前区域肝内胆管の一部に拡張性変化が認められた(**Fig. 1b**)．また，右葉全体が萎縮傾向で，左葉が代償性に肥大していた．

腹部MRI：腫瘍はT1強調画像でhigh（**Fig. 2a**），T2強調画像でもhigh intensityを示し（**Fig. 2b**），内部は不均一であった．造影効果もCTと同様に腫瘍辺縁のみであった．

血管造影検査：総肝動脈よりの造影で腫瘍部に一致し，明らかな腫瘍濃染像は認められなかった(**Fig. 3a**)．上腸間膜動脈からの門脈造影検査では門脈右枝は1次分枝より末梢が全く造影されなかった（**Fig. 3b**）．

血管造影下CT：総肝動脈にカテーテル先を留置し施行した造影CT (CHA-CT) では腫瘍の性状は**Fig. 1a**と同様であったが，萎縮した肝右葉全体が左葉に比べ著明に造影された（**Fig. 4a**）．一方，血管造影下門脈造影CT (CTAP) では腫瘍を含めた右葉は造影されず(**Fig. 4b**)，左葉の末梢より非腫瘍部への側副血行が認められた（**Fig. 4b矢印**）．以上より，門脈右1次分枝は完全に閉塞され，萎縮した肝右葉には肝動脈ならびに左葉からの側副血行により血流が保たれているものと考えられた．

腫瘍針生検所見：臨床，画像所見より悪性腫瘍の可能性は否定できず，エコーガイド下の針生検

Fig. 3　A dense tumor stain was not observed in angiography via common hepatic artery (a). Portography via the superior mesenteric artery showed complete occlusion of right branch of the portal vein (b).

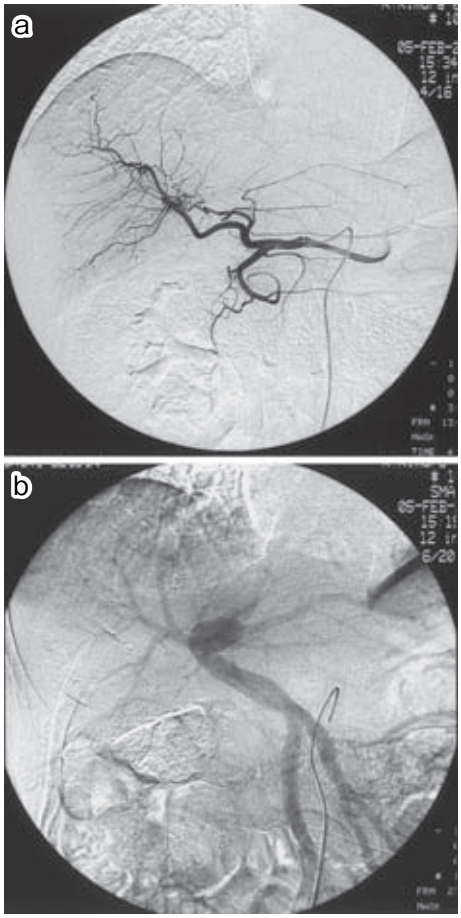

Fig. 4　Angiographic-CT. CHA-CT showed prominent enhancement effect in atrophic right lobe, compared with that on left lobe (a). CTAP (b) showed perfusion defect in right hepatic lobe including the tumor. The collateral vessel from the periphery of left lobe to right lobe was noted (arrow).

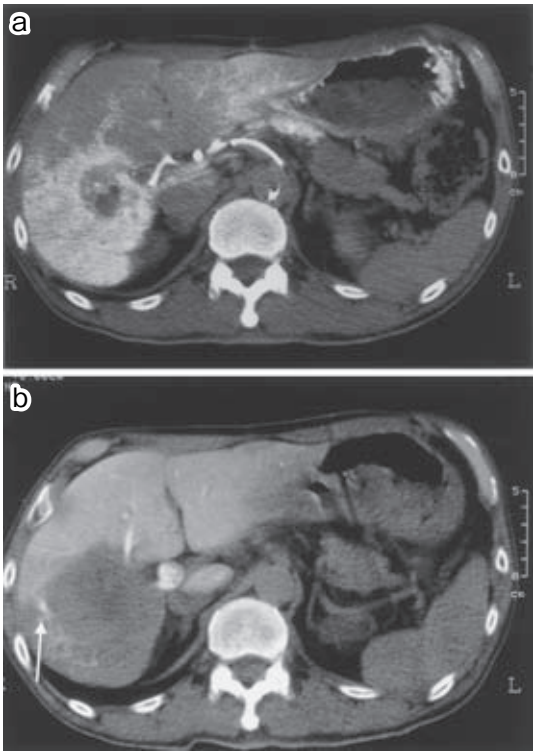

が施行された．標本では炎症細胞を含む壊死物質のみで，悪性細胞は認められなかった．

手術・切除標本検査所見：以上の検査所見より総合して，肝炎症性偽腫瘍と診断した．この疾患に対する治療法がいまだ確立されていない点，今後の腫瘍の進展に伴い新たな病態を発生する危険があることなどを説明し，了承をえたうえで，2001年２月手術を施行した．肝門部にまで炎症所見はおよび，この部の剥離は困難であったが，肝右葉切除術を行った．切除標本で，腫瘍は白色，充実性で4.0×3.5cm の大きさであった（**Fig. 5a**）．

病理組織学的検査所見：腫瘍は単核球を主体とする炎症細胞の浸潤，繊維化よりなり，散在的に類上皮細胞性肉芽腫の形成が認められ，炎症性偽腫瘍の診断に一致する所見であった(**Fig. 5b**)．特殊染色において抗酸菌，真菌などは認められず，病因と考えられる微生物は検出されなかった．切除した肝右葉の肝内動脈はやや拡張し門脈は萎縮傾向でグリソン氏鞘周囲に単核球を主体とする軽度の細胞浸潤が認められた．また，術前画像検査上拡張が認められた前区域肝内胆管は病理組織学的検討でも拡張していたが，胆管壁に特異的所見は認められなかった．

Fig. 5　Resected specimen. The solid tumor was yellowish white and its size was 4.0×3.5 cm in diameter (a). Microscopic examination showed the mass lesion consisted of fibrotic tissue with the infiltration of plasma cells, macrophages and lymphocytes (H&E, ×100) (b).

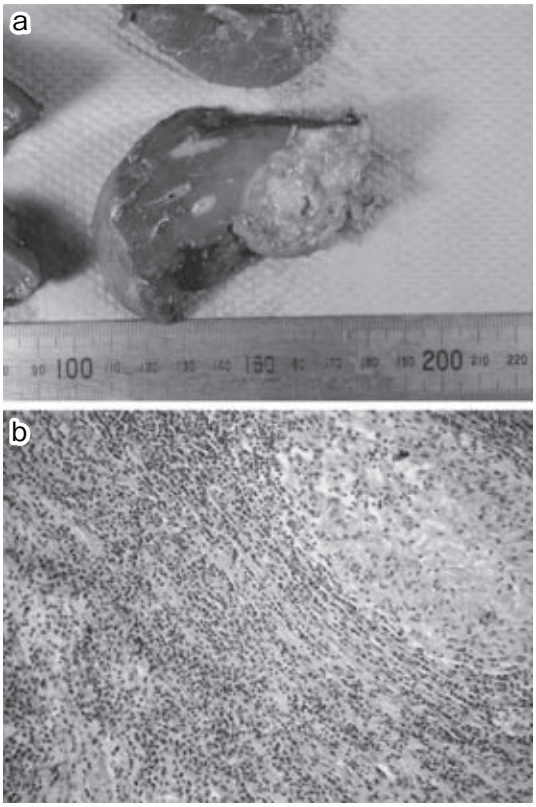

手術後経過：手術後早期からの胆汁漏出が遷延化し，その後糖尿病の悪化，出血性胃潰瘍の再燃などの種々の合併症があり長期入院となったが，術後6か月後には退院し，手術後5年3か月経過した現在，肝腫瘍の再発は認めていない．

考　察

肝炎症性偽腫瘍は，最近その報告例は増加傾向であるが，比較的まれな疾患で，単一施設での症例集積が困難なため，その病因は不明な点が多く，治療方針はいまだ確立されていないのが現状と思われる．

PubMed にて「inflammatory hepatic pseudotumor」，医学中央雑誌にて「肝炎症性偽腫瘍」をキーワードとし 1996 年から 2005 年までに期間を検索したところ（会議録は除く），この期間に英文報告で 47 編，邦文 41 編の文献が存在した．その中で臨床報告症例を集計検討した Uetsuji ら[5]および Schmid ら[9]による報告によれば，発症年齢は成人例が大半であるものの，生後 8 か月での発症例が含められ，男女比は 2.6：1 で男性に多いとされている．発熱，腹痛，全身倦怠感などの炎症に伴う症状を認めるものが多いが，無症状で発見された症例も存在する．検査成績も炎症反応を反映した白血球増加や CRP 陽性化などが指摘されているが，肝炎症性偽腫瘍に特異的なものは認められていない．本症例は，出血性胃潰瘍治療中のスクリーニング検査で発見されており，肝炎症性偽腫瘍による症状は現病歴中に認められていない．入院時白血球がやや増加し，CRP 軽度上昇していたが，抗潰瘍治療のみで正常化しており，本例では肝炎症偽腫瘍による炎症反応は血液検査上でも認められていないものと考えられた．

本疾患に特徴的な画像診断上の所見も指摘されていない．特徴的な画像所見が得られにくい理由として Nam ら[10]は炎症性腫瘍の構成成分，すなわち浸潤細胞と繊維化の割合あるいは分布が，炎症の原因，時期によりそれぞれ異なる点をあげ，腫瘤形成性胆管癌および肝膿瘍との鑑別は困難と述べている．また，本例においては右門脈が分岐部より閉塞され，CHA-CT（**Fig. 4a**）で認められたように肝右葉の動脈血流は相対的に増加しており，造影検査での増強効果はその影響を受けることとなる．本例では肝動脈血管造影上では腫瘍濃染像は明らかではなかったが，造影 CT 早期，ダイナミック MRI あるいは肝動脈血管造影 CT での腫瘍辺縁の増強効果は顕著であった．

胆管炎と本症との関連を指摘する報告も存在するが[11)12)]，多くの例ではその原因は特定できていない．本症例においてもその病理組織学的検査所見より病原微生物による感染が推測されたが，原因菌の同定は不能であった．本例では，繰り返す胃潰瘍の既往があり，手術後の胃潰瘍再発時にピロリ菌感染が認められ除菌療法が行われている．肝

炎症性偽腫瘍の原因として興味がもたれるが，両者の関連性についての報告例を我々は知りえていない．多くの著者らが指摘するように肝炎症性偽腫瘍は，現在のところ単一の疾患単位と呼ぶよりはむしろ肝臓に炎症性固形腫瘤を形成する疾患群とするほうが妥当と考えられる[5)13)14)]．原因は単一ではなく，個々の症例により異なるものと推測される．

本疾患の70％以上の症例が外科的に治療され，比較的良好な成績が報告されている[5)9)]．一方，無治療で縮小，消失の経過をとった症例の報告もあり，針生検などにより診断が確実となれば，不要な手術はできるかぎり避けるべきと主張する報告も多い[6)10)15)]．しかしながら，上記で述べたように肝炎症性偽腫瘍が単一の疾患単位ではなく，疾患群を意味するものであれば，個々の症例によりその病因，病態は異なっており，自ずと選択される治療法も異なるものと思われる．一定の観察期間をおき，腫瘍の縮小傾向が認められないことを確認したうえで手術を施行したとの報告もあるが[16)17)]，現時点では未治療で経過観察された場合の腫瘍の進展，予後については予測不能である．本例においては腫瘍が肝門部に近く，血管造影検査などで右門脈1次分枝の完全閉塞が認められており，これ以上の腫瘍の進展は閉塞性黄疸や門脈圧亢進症を生じる危険が予想され，内科治療が終了後に肝切除術を施行した．

自然治癒例の報告がありながらも，予後判定が困難で手術以外に有効な治療法が存在しない現状において，腫瘍が肝門部近くにあり，今後の疾患の進行が合併症につながることが予想される場合，手術が第1選択になるものと考えられた．今後，症例の集積ならびに予後判定につながる病因の解析などが強く望まれる．

なお，本論分の要旨は第58回日本消化器外科学会定期学術総会（平成15年7月，東京）で報告した．

文　献

1) Gollapundi P, Chejfec G, Zarling EJ：Spontaneous regression of hepatic pseudotumor. Am J Gastroenterol **87**：214—217, 1992
2) Zamir D, Jarchowsky J, Singer C et al：Inflammatory pseudotumor of the liver—a rare entity and a diagnostic challenge. Am J Gastroenterol **93**：1538—1540, 1998
3) 岡野淳一，岡本欣也，前田直人ほか：自然消退した肝の炎症性偽腫瘍の1例．肝臓 **45**：121—124, 2004
4) Nakajima T, Sugano I, Matsuzaki O et al：Hepatic inflammatory lesions manifested as a pseudotumor—report of two cases with different characteristics. Arch Pathol Lab Med **117**：157—159, 1993
5) Uetsuji S, Nakagawa A, Kwon AH et al：Inflammatory pseudotumor of the liver：report of a case and review of the literature. Surg Today **26**：517—521, 1996
6) Ogawa T, Yokoi H, Kawarada Y：A case of inflammatory pseudotumor of the liver causing elevated serum CA 19-9 levels. Am J Gastroenterol **93**：2551—2555, 1998
7) 伊集院裕康，小野尚文，山崎三樹ほか：肝細胞癌と鑑別が困難であった慢性肝疾患に合併した肝の炎症性偽腫瘍の2例．肝臓 **42**：536—542, 2001
8) Inaba K, Suzuki S, Yokoi Y et al：Hepatic inflammatory pseudotumor mimicking intrahepatic cholangiocarcinoma：repot of a case. Surg Today **33**：714—717, 2003
9) Schmid A, Janig D, Bohuszlavizki A et al：Inflammtory pseudotumor of the liver presenting as incidentaloma：reports of a case and review of the literature. Hepatogastroenterology **43**：1009—1014, 1996
10) Nam KJ, Kang HK, Lim JH：Inflammtory pseudotumor of the liver：CT and sonographic findings. Am J Roentgenol **167**：485—487, 1996
11) Toda K, Yasuda I, Nishigami Y et al：Inflammtory tumor of the liver with primary sclerosing cholangitis. J Gastroenterol **35**：304—309, 2000
12) 津田孝治，竹内直子，原井川豊章ほか：胆管炎を原因として生じた肝炎症性偽腫瘍の1例．臨放 **49**：1270—1273, 2004
13) Fukuya T, Honda H, Matsumata T et al：Diagnosis of inflammatory pseudotumor of the liver：value of CT. Am J Roentgenol **163**：1087—1091, 1994
14) 廣橋伸治，丸上永晃，廣橋里奈ほか：肝炎症性偽腫瘍．消画像 **7**：219—224, 2005
15) Sakai T, Shiraki K, Yamamoto N et al：Diagnosis of inflammatory pseudotumor of the liver. Int J Mol Med **10**：281—285, 2002
16) Kaneko K, Ando H, Watanabe Y et al：Aggressive preoperative management and extended surgery for inflammatory pseudotumor involving the hepatic hilum in a child. Surgery **129**：757—760, 2001

17）児島　祐，山下　潤，薮内裕也ほか：肝炎症性偽腫瘍の1例．日臨外会誌　62：1242―1247, 2001

A Case Report of Inflammatory Pseudotumor of the Liver with Occlusion of Right Portal Vein

Takuzo Fujiwara, Shinya Gomi, Nobutaka Murashima,
Takamasa Matsumoto, Yoshikazu Akura and Keisuke Hamazaki*
Department of Surgery, Kurashiki Medical Center
Department of Surgery, Digestive Tract Diseases Center, Tsuyama Daiichi Hospital*

A 65-year-old man admitted for a hemorrhagic gastric ulcer but no fever and laboratory data showing normal liver function except for slightly elevated ALP and γ-GTP and negative serology for hepatitis B and C was found on US examination to have a 5cm diameter tumor of the hepatic right lobe near the hepatic hilum. In contrast-CT, only the tumor margin was enhanced. Portography via the superior mesenteric artery showed the right branch of the portal vein to be completely occluded. Percutaneous needle biopsy under ultrasonic guidance showed the presence of inflammatory but not malignant cells. The tumor, diagnosed as inflammatory hepatic pseudotumor, necessitated right hepatectomy. Pathological findings for the resected specimen were compatible with those of the preoperative diagnosis. He has been followed up for 5 years without sign of recurrence. Inflammatory hepatic pseudotumor is relatively rare and its etiology inconclusive. Surgical treatment should be selected for the cases with the tumor near the hepatic hilum to prevent the occurrence of complications including portal vein or obstructive jaundice.

Key words：inflammatory hepatic pseudotumor, portal vein, hepatectomy

〔Jpn J Gastroenterol Surg 40：415―420, 2007〕

Reprint requests：Takuzo Fujiwara　Department of Surgery, Kurashiki Medical Center
250 Bakuro-cho, Kurashiki, 710-8522 JAPAN

Accepted：October 25, 2006

©2007 The Japanese Society of Gastroenterological Surgery　Journal Web Site：http://www.jsgs.or.jp/journal/