日消外会誌　40（4）：421～426，2007年

症例報告

ガス産生化膿性肝膿瘍破裂により汎発性腹膜炎を来した2例の経験

熊本大学大学院消化器外科学，同　消化器内科学[1]，熊本中央病院外科[2]

今井　克憲　　別府　　透　　林　　洋光　　増田　稔郎
水元　孝郎　　石河　隆敏　　広田　昌彦　　田中　秀紀[1]
吉村　芳弘[2]　　馬場　秀夫

症例1は52歳の男性で，発熱，腹痛を主訴に近医受診し，汎発性腹膜炎の疑いにて当科紹介．腹膜炎症状を呈し，腹部CTでガスを含む肝膿瘍と腹水，腹腔内遊離ガスを認めた．BS 544mg/dl，HbA1c 11.3％と高値で，重度の糖尿病と診断した．肝膿瘍破裂の診断にて緊急手術を施行し，洗浄ドレナージを行った．膿汁培養では *Klebsiella pneumoniae* が検出された．症例2は65歳の男性で，切除不能膵癌にて胆管ステントが留置されていた．発熱，腹痛を主訴に当院内科入院，肝膿瘍の診断にて保存的に加療されるも腹痛の増強を認め，当科紹介となった．腹膜炎症状を呈し，腹部CTにてガスを含む肝膿瘍と腹水，腹腔内free airを認めた．肝膿瘍破裂と診断，緊急手術にて洗浄ドレナージを行った．膿汁培養で *Lactococcus species* が検出された．術後は両症例とも経過良好で膿瘍腔は漸次縮小し，軽快退院となった．ガス産生化膿性肝膿瘍の腹腔内への破裂は非常にまれであり，文献的考察を含めて報告した．

はじめに

ガス産生化膿性肝膿瘍の腹腔内への破裂はまれな疾患で重篤な病態を呈し，外科的緊急処置を要する[1]．今回，我々はガス産生化膿性肝膿瘍の破裂により汎発性腹膜炎を来し，緊急手術にて救命しえた2例を経験したので，文献的考察を含めて報告する．

症　　例

症例1：52歳，男性

主訴：発熱，腹痛

既往歴：2年前に糖尿病を指摘されるも放置．

現病歴：平成17年8月上旬より発熱を認めた．2日後より腹痛が出現し，翌日近医受診．腹部CTにて汎発性腹膜炎が疑われ，同日当科へ紹介，緊急入院となった．

入院時現症：身長151cm，体重68kg，BMI 29.8．血圧140/90mmHg，脈拍数110回/分，体温36.5℃．意識清明．腹部全体の著明な圧痛と反跳痛，筋性防御を認めた．

入院時血液検査所見：白血球数は正常範囲内であったが，好中球分画は91％と上昇し，CRPは35.3mg/dlと著明に上昇していた．GOT 96U/*l*，GPT 291U/*l*，ALP 200U/*l*，LAP 59U/*l*，γ-GTP 172U/*l*と，肝・胆道系酵素の上昇を認め，BUN 40.0mg/dl，Cr 1.89mg/dlと腎機能障害を認めた．BS 544mg/dl，HbA1c 11.3％と高度の糖尿病を認めた．

腹部CT：肝実質内から肝外に連続する約10cmの低吸収域を認め，内部にはガスが混在していた．大量の腹腔内遊離ガスと，腹水の貯留を認めた（**Fig. 1**）．

以上より，ガス産生肝膿瘍破裂による汎発性腹膜炎と診断，同日緊急手術を施行した．

手術所見：開腹すると，ガスと混濁した腹水が噴出した．術中USにて肝前区域を中心に，ガス像と思われる高エコー領域が混在した低エコー領域を認め，同部の肝被膜は非薄化していた．肝膿瘍の表面には5mm大の穿孔部を認め，膿汁が流出していた（**Fig. 2**）．膿瘍の内容を十分に吸引した

＜2006年9月27日受理＞別刷請求先：今井　克憲
〒860-8556　熊本市本荘1―1―1　熊本大学大学院消化器外科学

Fig. 1　Abdominal enhanced CT on admission showed air-containing low-density lesion in the anterior segment of the liver (A). Free air (B, arrow) and ascites were revealed.

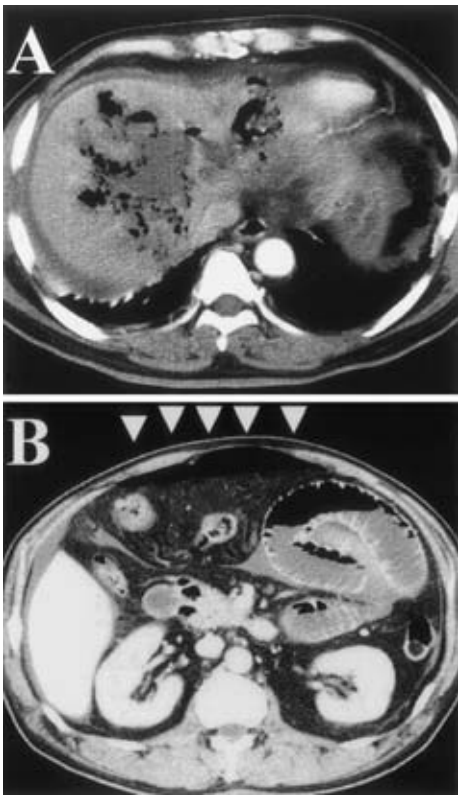

後に穿孔部を縫縮し，胆嚢摘除後に胆嚢管断端より5号アトム管(C-tube)を挿入した．腹腔内を温生食30*l*にて洗浄し，周囲肝組織を介して肝膿瘍腔内に12Frマレコットカテーテルを挿入した．腹腔内には5本のドレナージチューブを留置した．

術後経過：術後は人工呼吸管理を行い，呼吸状態の改善を待って第4病日に抜管した．抗菌剤はImipenem/Cilastatin 2g/dayを術前より使用した．膿汁の培養では*Klebsiella pneumoniae*（以下，*K. pneumoniae*と略記）が検出された．術後に施行したC-tubeからの胆道造影検査にて，総胆管内に数個の陰影欠損像を認めた（**Fig. 3A**）．第21病日に内視鏡的乳頭切開術を，第28，35病日に2回の内視鏡的総胆管結石切石術を施行した．糖尿病に関しては，速効型Insulinにて血糖は良好にコントロールされた．炎症反応は順調に改善し，第78病日の腹部CT（**Fig. 3B**）では，膿瘍腔はほぼ完全に消失し，肝膿瘍内ドレーンを抜去後退院となった．

Fig. 2　Operative findings：A perforation was revealed on the anterior segment of the liver and purulent fluid was flowed out（arrow）.

症例2：65歳，男性

主訴：発熱，腹痛

既往歴：29歳，慢性膵炎．

平成17年3月，当院消化器内科にて，切除不能膵癌による胆道閉塞に対し総胆管内にステントを留置後，Gemcitabineを用いた全身化学療法を施行．

現病歴：平成17年6月上旬，当院消化器内科にて，肝膿瘍の診断で経皮的肝膿瘍ドレナージを施行し，軽快していた．8月下旬より再び発熱，左季肋部痛が出現した．抗菌剤投与による保存的治療にて改善せず，3日後より腹痛の増強を認め，当科紹介となった．

入院時現症：身長165cm，体重67kg，BMI 24.9．血圧117/73mmHg，脈拍数100回/分，体温37.7℃．意識清明．腹部全体に圧痛と反跳痛を認めた．筋性防御を認めなかった．

血液検査所見：WBCは8,500/μl，CRPは10.30mg/dlと上昇していた．Hgb 8.0g/dlと貧血を認め，Pltは4.3万と減少していた．肝・胆道系酵素は正常で，糖尿病を認めなかった．

腹部CT：肝左葉に径5cm大と径2cm大の，内

Fig. 3 Cholangiography from C-tube showed some defect shadows in the common bile duct (A, arrow). B : Follow up CT on the 78th postoperative day showed complete disappearance of the abscess cavity.

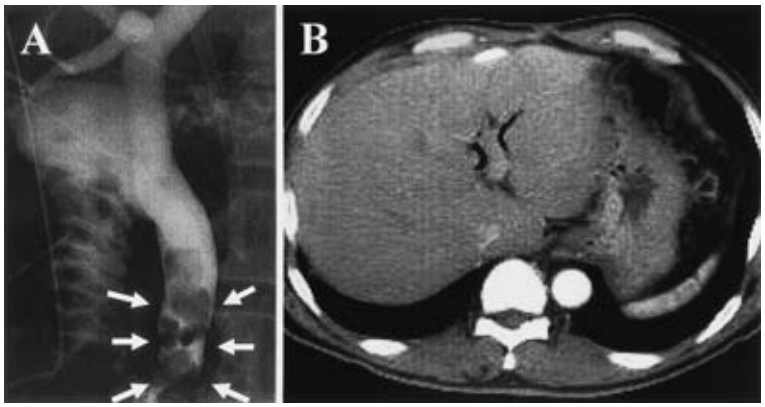

Fig. 4 Abdominal enhanced CT on admission showed air-containing low density lesions in the left lobe of the liver (A), and revealed free air in the abdominal cavity (B, arrow).

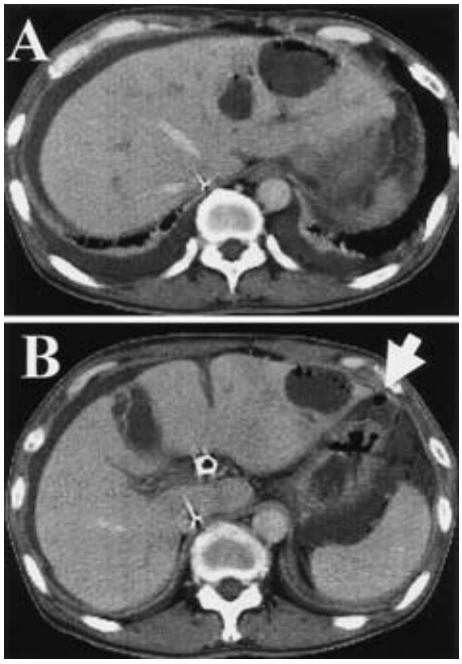

部にガスを伴う低吸収像を認め，胸水，腹水とともに腹腔内遊離ガスを認めた（**Fig. 4**）.

以上より，ガス産生肝膿瘍破裂による汎発性腹膜炎と診断，同日緊急手術を施行した.

Fig. 5 Abdominal CT on the 77th post operative day showed complete disappearance of the abscess cavities.

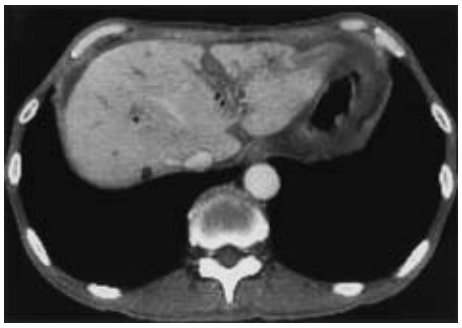

手術所見：腹腔内には黄白色混濁腹水を約1,000ml 認めた．肝 S3 に径 5cm の肝膿瘍を認め，表面の 5mm の穿孔部より膿汁が流出していた．S4 にも径 2cm の非破裂肝膿瘍を認めた．腹腔内を温生食 12*l* にて洗浄し，穿孔部を縫縮，おのおのの膿瘍腔内に 12Fr マレコットカテーテルを挿入し，腹腔内へは計 3 本のドレーンを留置した.

術後経過：膿汁培養では *Lactococcus species* が検出されたが，血液培養は陰性であった．抗菌剤は術前より Imipenem/Cilastatin 2g/day を投与した．炎症反応は増減しながらも徐々に改善していった．第 12 病日の腹部 CT では，膿瘍腔は著明に縮小していた. 第 25 病日に炎症反応の再燃を認めたが，膿瘍腔は縮小傾向であり，逆行性の胆管

Table 1　Reported cases of the rupture of pyogenic liver abscess into the peritoneal cavity in Japan

Authors	Years	Age	Sex	Past history	Pneumoperitoneum	Abscess culture	Treatment	Prognosis
Yura[14]	1983	66	F	none	−	K. pneumoniae	open drainage	alive
Kasahara[15]	1983	64	M	CJ	−	K. pneumoniae	open drainage	dead
Okuma[16]	1987	57	M	PD	+	St. faecalis, Citrobacter freundi, Bacteroides	US-guided drainage	alive
Okuma[16]	1987	59	M	TP	+	Anaerobes	not done	dead
Nakano[17]	1988	68	M	DM	+	Clostridium perfringens, E. coli	not done	dead
Tashiro[18]	1989	65	M	DM	+	Clostridium perfringens, Pseudomonas cepacia	hepatectomy	alive
Hayashi[19]	1989	36	F	DM	+	E. coli	open drainage	alive
Kasahara[20]	1989	57	M	DM	+	K. pneumoniae	US-guided drainage	alive
Morioka[11]	1991	64	F	DM	+	K. pneumoniae	hepatectomy	alive
Matsuyama[21]	1994	59	M	DM	+	K. pneumoniae	open drainage	alive
Nakatani[22]	1996	66	F	DM, Chronic hepatitis	−	K. pneumoniae, E coli	open drainage	alive
Amatani[23]	1997	68	M	none	+	K. pneumoniae	open drainage	alive
Gyoten[24]	1998	64	F	DM	+	K. pneumoniae	open drainage	alive
Ukikusa[25]	2001	60	M	DM	+	K. pneumoniae	open drainage	alive
Suenaga[26]	2001	49	M	DPPHR	−	St. acidominimus	open drainage	alive
Okamoto[27]	2002	51	M	DM	+	K. pneumoniae	open drainage	alive
Okuda[1]	2004	73	M	DM	−	K. pneumoniae	open drainage	alive
Ushida[28]	2005	57	M	DM	−	K. pneumoniae	open drainage	alive
Our case		52	M	DM	+	K. pneumoniae	open drainage	alive
Our case		65	M	Stent of CBD	+	Lactococcus species	open drainage	alive

CJ：Choledochojejunostomy, PD：Pancreaticoduodenectomy, TP：Total pancreatectomy,
DPPHR：Duodenum-preserving pancreatic head resection
CBD：common bile duct, DM：Diabetes mellitus, K：Klebsiella, E：Escherichia, St：Streptococcus

炎を疑い，膿汁培養の検出菌（*Stenotrophomonas maltophillia*）に感受性のある Minocycline の投与を行い，炎症は速やかに改善した．第 28 病日に膿瘍腔ドレーンをクランプ後は炎症の再燃なく，第 45 病日に退院となり，膿瘍腔ドレーンは退院後外来にて抜去した．第 77 病日の腹部 CT では，膿瘍腔はほぼ完全に消失していた（**Fig. 5**）．

考　察

化膿性肝膿瘍はその成因により，1）経門脈性，2）経胆道性，3）直達性，4）経動脈性，5）医原性，6）外傷性，7）特発性　に分類される[2)3)]．肝臓は血流が豊富な組織で，また類洞内には組織マクロファージである Kupffer 細胞が多数存在するため，正常肝であれば細菌が侵入してきても容易に捕捉，貪食され，膿瘍を形成することは少ない[4)]．一般に，基礎疾患や感染経路が不明な場合を特発性とするが，糖尿病などの合併症を有することが多く，全身的な感染防御機構や免疫能の低下などが一因である．最近の報告では，経胆道性が最も頻度が高く（37～50％），次いで特発性（6～40％），医原性（7～24％）とされている[2)4)5)]．近年，interventional radiology の積極的な導入や脈管処理を伴う拡大手術，局所凝固療法等の増加に伴い，医原性の割合が増加してきている[6)]．

化膿性肝膿瘍の起因菌としては，*K. pneumoniae* と *Escherichia coli*（以下，*E. coli* と略記）が多く，両者で 43％ を占めている[7)]．肝膿瘍のガス産生頻度は約 19％ と報告されており[8)]，ガス産生感染症の起因菌としては嫌気性菌の *Clostridium* によるガス壊疽が有名であるが，ガス産生肝膿瘍では *K. pneumoniae* と *E. coli* が多くを占める．これらの菌は通性嫌気性菌と呼ばれ，高血糖が存在する場合，嫌気条件下でグルコースを発酵しエネルギー産生をする際に二酸化炭素を発生する[9)10)]．このため，

本疾患は糖尿病患者に多く，糖尿病による易感染性と相まって，重症化することが多い．ガス産生肝膿瘍については1991年に森岡ら[11]が27例を集計しており，起因菌は*K. pneumoniae*が17例（63%），*E. coli*が6例（22%）であった．Yangら[12]は，肝膿瘍でガス産生性の占める割合は糖尿病合併症例で55%，非合併例で9%であり，ガス産生肝膿瘍の死亡率は30%，ガス非産生性は5%と報告している．本邦では，三木谷ら[13]がガス産生肝膿瘍の死亡率を16%と報告している．

今回，我々が1983年から2005年までの医学中央雑誌およびPubMedで，「肝膿瘍破裂」「汎発性腹膜炎」「腹腔内遊離ガス（free air）」「pyogenic liver abscess」をキーワードに検索したところ，本邦における化膿性肝膿瘍の腹腔内への破裂例は，自験例も含めて20例が報告されているにすぎなかった（**Table 1**）[1)11)14)~28)]．平均年齢は60歳，男女比は3：1で男性に多かった．基礎疾患として13例（65%）に糖尿病を認め，13例（65%）で膿汁の培養から*K. pneumoniae*が検出された．症例1は重度の糖尿病を背景に，総胆管結石に起因する逆行性感染にて発症し，症例2は胆管ステント留置後の逆行性感染により発症したものと推測された．両症例とも膿瘍腔と胆管とが交通していないことが確認できておらず，膿汁の腹腔内への漏出を防ぐために膿瘍穿孔部は縫縮した．膿瘍腔内へは，逸脱してしまうことが少なく，先端の柔らかな12Frのマレコットカテーテルを留置した．

Yangら[12]は，ガス産生例の57%，非産生例の19%にGPT＞100U/*l*の症例を認め，前者でより組織障害が強いと報告している．このため，膿瘍壁が脆弱となり穿孔を来しやすくなるものと推測されるが，ガス産生により膿瘍内圧が上昇し，穿孔しやすくなることも指摘されている[15)20)]．本邦報告20例でも14例がガス産生性で，腹腔内遊離ガスを認めていた．

肝膿瘍治療の第1選択は膿瘍のドレナージである．特に，膿瘍内にガスを認める場合には，臨床症状が軽度であっても，破裂の危険性を考え，早目のドレナージを考慮する必要がある．しかし，腹膜炎を呈している場合には，多くは緊急開腹手術が必要となる．本邦報告例でも，腹膜炎の所見に乏しかった2例と，急激な状態の増悪を来した2例を除く16例で緊急手術が施行されていた．内2例で肝切除が行われているが，膿瘍が多数存在するなど，良好なドレナージが得られない場合の他，肝膿瘍の原因として悪性疾患や限局性の肝内結石症などが存在する場合などでは，膿瘍腔を含めた肝切除を施行せざるをえない[3)]．

ガス産生化膿性肝膿瘍では時期を逸することなく早急にドレナージを行うことが肝要であり，同時に基礎疾患（特に糖尿病）の検索，治療を行う必要性がある．

文　献

1）奥田勝裕，榊原堅式，辻　秀樹ほか：肝膿瘍破裂による汎発性腹膜炎の1例．日臨外会誌　**65**：2251―2254, 2004
2）久保正二，木下博明，広橋一裕：肝膿瘍の成因と臨床像．消外　**17**：1419―1422, 1994
3）磯山　徹，丸山嘉一，豊島　宏：肝膿瘍　治療(2)外科的治療．臨消内科　**11**：2005―2012, 1996
4）竹末芳生，横山　隆：ガス産生肝膿瘍，肝ガス壊疽．別冊日臨．肝・胆道系症候群．肝臓編．(上巻)．日本臨床社，大阪，1995, p36―38
5）Seeto RK, Rockey DC：Pyogenic liver abscess：changes in etiology, management, and outcome. Medicine **75**：99―113, 1996
6）松野正紀，福原賢治，武藤大成ほか：肝膿瘍の治療；特にUS下ドレナージ術とその管理．消外　**17**：1441―1449, 1994
7）青木ますみ，國井乙彦：肝膿瘍　原因菌の特徴とその変遷．臨消内科　**11**：1939―1947, 1996
8）McDowell RK, Dawson SL：Evaluation of the abdomen in sepsis of unknown origin. Radiol Clin North Am **34**：177―190, 1996
9）藤井秀樹，小林正史，茂垣雅俊ほか：肝膿瘍　病態・症状・診断 (1) 化膿性（細菌性）肝膿瘍　d. 医原性肝膿瘍．臨消内科　**11**：1971―1977, 1996
10）青木　伸，工藤　守：糖尿病に合併した気腫性腎盂腎炎の1例―気腫性腎盂腎炎63例の集計―．糖尿病　**23**：87―92, 1997
11）森岡　健，牧野　博，高桜英輔ほか：ガス産生肝膿瘍の2例―本邦報告27例の検討―．日消誌　**88**：2691―2696, 1991
12）Yang CC, Chen CY, Lin XZ et al：Pyogenic liver abscess in Taiwan：Emphasis on gas-forming liver abscess in diabetics. Am J Gastroenterol **188**：1911―1915, 1993
13）三木谷孝誠，山田浩隆，秋田　泰ほか：ガス産生肝膿瘍の1例．消化器科　**16**：463―470, 1992
14）由良二郎，石川　周：肝膿瘍．臨と研　**60**：3308―3313, 1983
15）笠原　洋，山田幸和，園田鳴海ほか：化膿性肝膿瘍．日外宝　**54**：23―30, 1985
16）小熊　信，阿部道夫，藤谷恒明ほか：肝動脈塞栓術により重篤な肝膿瘍を呈した2例．日消外会誌　**20**：1790―1793, 1987

17) 中野　修，大北　実，三浦正樹ほか：クロストリジウム菌による肝膿瘍の1剖検例．日内会誌 **77**：690—694, 1988
18) 田代裕尊，真田　修，後藤孝彦ほか：化膿性肝膿瘍の腹腔内破裂の1例．日消外会誌　**22**：2087—2090, 1989
19) Hayashi Y, Uchiyama M, Inokuma T et al：Gas-containing pyogenic liver abscess—a case report and review of the literature—. Jpn J Surg **19**：74—77, 1989
20) 笠普一郎，山下紀夫：気腹像を呈した肝膿瘍の1例．臨外　**44**：1823—1826, 1989
21) Matsuyama S, Satoh H, Yunotani S et al：An unusual presentation of spontaneous pneumoperitoneum secondary to the rupture of a gas-containing pyogenic liver abscess：report of a case. Surg Today **24**：63—66, 1994
22) 中谷佳博，犬房春彦，肥田仁一ほか：敗血症性ガス産生肝膿瘍の1例．日臨外会誌　**57**：145—149, 1996
23) 天谷　奨，平野　誠，村上　望ほか：ガス産生肝膿瘍破裂の1例．日臨外医会誌　**58**：2625—2629, 1997
24) 業天真之，今井茂樹，山本　亮ほか：Free-airを呈したガス産生肝膿瘍破裂の1例．臨放　**43**：531—534, 1998
25) Ukikusa M, Inoue T, Kitai T et al：Pneumoperitoneum following the spontaneous rupture of a gas-containing pyogenic liver abscess：report of a case. Surg Today **31**：76—79, 2001
26) 末永光邦，徳重正弘，久保文武ほか：慢性膵炎に対する十二指腸温存膵頭切除術・膵空腸側々吻合術後11年目に発症した肝膿瘍破裂の1例．日消外会誌　**34**：224—228, 2001
27) 岡本大輔，田中宏典，尾崎　岳ほか：自然気腹像を伴ったガス産生性肝膿瘍破裂の1例．日臨外会誌　**63**：1264—1268, 2002
28) 牛田進一郎，日比優一，町田浩道ほか：膿瘍再発を繰り返したガス産生破裂性肝膿瘍の1例．日臨外会誌　**66**：2787—2791, 2005

Two Cases of Panperitonitis Due to Intraperitoneal Rupture of Gas-Containing Pyogenic Liver Abscesses

Katsunori Imai, Toru Beppu, Hiromitsu Hayashi, Toshiro Masuda,
Takao Mizumoto, Takatoshi Ishiko, Masahiko Hirota, Hideki Tanaka[1],
Yoshihiro Yoshimura[2] and Hideo Baba
Department of Gastroenterological Surgery and Department of Gastroenterology and Hepatology[1],
Graduate School of Medical Sciences, Kumamoto University
Department of Surgery, Kumamoto Chuo Hospital[2]

We reported two rare cases of intraperitoneal rupture of gas-containing pyogenic liver abscesses. Case 1：A 52-year-old man admitted with a high fever and abdominal pain and diagnosed with panperitonitis showed marked tenderness and muscle defense in the entire abdomen on admission. Abdominal computed tomography (CT) indicated a gas-containing liver abscess, ascites, and free air in the abdominal cavity. Laboratory data indicated severe diabetes mellitus with BS of 544mg/dl and HbA1c of 11.3%. We conducted emergency drainage under laparotomy. *Klebsiella pneumoniae* was detected from the abscess fluid. Case 2：A 65-year-old man who had undergone stenting for common bile duct stenosis due to advanced pancreatic cancer and admitted with a high fever and abdominal pain showed abdominal irritation. Abdominal CT showed gas-containing liver abscesses, ascites, and free air in the abdominal cavity. He was diagnosed with panperitonitis due to rupture of the liver abscess, necessitating emergency drainage under laparotomy. *Lactococcus species* was detected from the abscess fluid. The postoperative course of both men was uneventful and their liver abscesses gradually diminished.

Key words：gas-containing liver abscess, rupture of liver abscess, free air

〔Jpn J Gastroenterol Surg 40：421—426, 2007〕

Reprint requests：Katsunori Imai　Department of Gastroenterological Surgery, Graduate School of Medical Sciences, Kumamoto University
1-1-1 Honjo, Kumamoto, 860-8556 JAPAN

Accepted：September 27, 2006

©2007 The Japanese Society of Gastroenterological Surgery　Journal Web Site：http://www.jsgs.or.jp/journal/