日消外会誌　40（4）：438～443，2007年

症例報告

血清CA19-9値が異常高値を示した胆嚢炎の1例

済生会中和病院外科，同　病理*

明石　諭　山本　雅敏　細井　孝純
堤　雅弘*　今川　敦史

症例は54歳の女性で，心窩部痛・発熱にて受診し，腹部USにて胆石・胆嚢炎を認め入院となった．入院時検査で血清CA19-9値が26,780U/mlと著明な高値を呈した．抗生剤投与により炎症は軽快し，CA19-9値も10,060U/mlまで低下したが，依然高値であった．諸検査の結果，高CA19-9値は胆嚢炎によるものと考えられ，腹腔鏡下胆嚢摘出術を施行した．摘出標本の病理組織学的検索にて胆嚢壁に強い炎症を認めた．また，免疫組織染色ではRokitansky-Aschoff sinus上皮にCA19-9の強発現を認めた．術後にCA19-9値は49U/mlまで低下し，外来通院中も再上昇は認めていない．血清CA19-9値は良性疾患，ことに胆石症においても高値を示すことはあるが，10,000U/ml以上を呈することはまれである．CA19-9高値症例の検討から，炎症がCA19-9値上昇に強く関与していると思われた．

はじめに

CA19-9は膵胆道系の腫瘍マーカーとして用いられている．一方，良性疾患においても時に高値を示すことがあるが，その値が10,000U/ml以上を示すことは極めてまれである．

今回，我々は血清CA19-9値が26,780U/mlと異常高値を呈した胆嚢炎の1例を経験したので報告する．

症　例

患者：54歳，女性

主訴：心窩部痛，発熱

既往歴：特記すべきことなし．

家族歴：特記すべきことなし．

現病歴：平成12年10月上旬より，心窩部痛，発熱を認め近医受診．投薬を受けるも改善しないため当院内科受診．腹部超音波検査にて胆石・胆嚢炎を指摘され，入院となる．

入院時現症：身長154cm，体重48kg，体温37.5℃．眼球結膜に黄疸は認めず．右季肋下に圧痛を認め，同部位に表面平滑な腫瘤を触知した．

＜2006年9月27日受理＞別刷請求先：明石　諭
〒631-0846　奈良市平松1―30―1　奈良県立奈良病院救命救急センター

入院時検査所見：白血球数は7,600/μlと正常であったが，CRPが11.57mg/dlと上昇を認めた．また，CA19-9が26,780U/mlと異常高値を呈していた（**Table 1**）．

腹部US：胆嚢頚部に結石と思われるstrong echoを認めた．体底部の壁は著明に肥厚しており，内部には多量の胆泥貯留を認めた．

腹部CT：胆嚢は遊離胆嚢であり臍横まで著明に腫大し，壁肥厚を呈していた．また，頚部に結石を認めた（**Fig. 1A～C**）．

経静脈性胆道造影CT（DIC-CT）：胆嚢頚部には造影剤の流入は認めるが，体底部には流入を認めなかった．大きな結石でないことから胆嚢腺筋症も疑われた．総胆管には拡張や閉塞は認めなかった（**Fig. 1D**）．

以上から，胆石，胆嚢腺筋症に伴った急性胆嚢炎と診断した．入院後抗生剤を投与することにより，CRP値が1.55mg/dlと低下し，炎症所見の改善を認めた．CA19-9値も術前には10,060U/mlまで低下していた．また，上部・下部消化管の検索で異常を認めなかった．CA19-9の上昇は胆嚢炎によるものと判断し，10月下旬，腹腔鏡下胆嚢摘出術を施行した．

Fig. 1　Plain CT showed a calcification in the neck of gallbladder (A). Enhanced CT showed gallbladder was markedly enlarged, and which wall was thickening (B and C). DIC-CT showed that contrast medium was not filled with gallbladder (D).

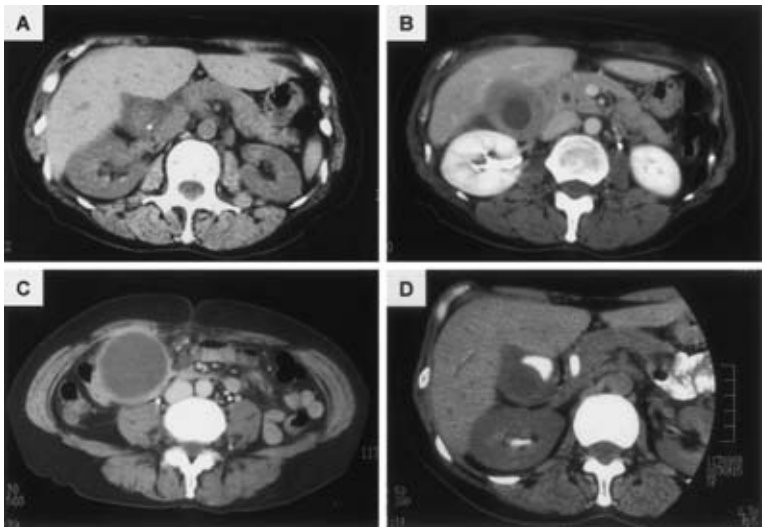

Table 1　Laboratory data on admission

WBC	7,600 /mm^3	AMY	28 IU/L
RBC	412×10^4 /mm^3	TP	6.6 g/dl
Hb	13.1 g/dl	Alb	4.3 g/dl
Ht	39.4 %	BUN	11.6 mg/dl
PLT	19.2×10^4 /mm^3	Cre	0.6 mg/dl
T-Bil	0.9 mg/dl	Na	139 mEq/L
D-Bil	0.2 mg/dl	K	3.8 mEq/L
GOT	22 IU/L	Cl	98 mEq/L
GPT	15 IU/L	Glu	93 mg/dl
γ-GTP	25 IU/L	CRP	11.57 mg/dl
ALP	116 IU/L	CEA	< 0.5 ng/ml
LDH	317 IU/L	CA19-9	26,780 U/ml

手術所見：胆嚢は緊満腫大・壁肥厚を認めた．また，大網の胆嚢への癒着を認めた．予定通り胆嚢を摘出し，摘出標本を確認したが明らかな腫瘍性病変を認めず，手術を終了した．

摘出標本肉眼検査所見：胆嚢壁は著明に肥厚し，一部壁内に膿瘍形成を認めた．粘膜面には明らかな腫瘍性病変は認めなかった（**Fig. 2**）．内部に 5mm 大の黒色石を 3 個認めた．

摘出標本病理組織学的検査所見：HE 染色では線維性肥厚が著明な胆嚢壁内に多発性の Rokitansky-Aschoff sinus（以下，RAS）が見られた．また，胆嚢壁内に微小な結石，強い炎症細胞浸潤も認められ，胆嚢腺筋症に伴った胆嚢炎と診断された（**Fig. 3A**）．免疫組織染色では，RAS 上皮に CA19-9 が強く発現していた（**Fig. 3B**）．

術後肝機能障害を認めたが，その他に合併症は認めなかった．CA19-9 値は術後 8 日目には 49U/ml と速やかに低下し，その後も再上昇は認めていない．

考　察

CA19-9 はヒト大腸癌培養細胞（SW1116）に対して作製されたモノクローナル抗体（NS19-9）が認識する抗原で，当初はその開発経緯から大腸癌の腫瘍マーカーとして提唱されていた．その後，膵臓や胆道系の癌においても高い陽性率を示すことが明らかになり，膵胆道系の腫瘍マーカーとして広く用いられるようになった[1]．一方，慢性膵炎・肝炎・肝硬変・慢性腎不全・糖尿病などの良性疾患で高値を示すことがあるものの，その大部

Fig. 2 Resected specimen showed that wall of gallbladder was thickening and no cancerous lesion at the mucosa was not observed.

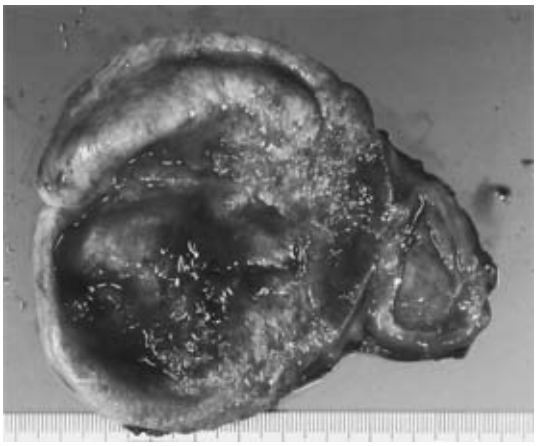

分は 100U/ml 以下である[2)~4)]．また，胆石症においても高値を示すことがあり，その陽性率は吉村ら[5)]の 0% から布施ら[6)]の 42.2% と報告があるが，おおよそ約 20% 前後の陽性率と考えられている[4)7)8)]．胆道閉塞による黄疸や炎症所見が見られる場合は，さらに高値を示すことがあるが，それでも 10,000U/ml を超える場合はまれである．1983 年から 2006 年 2 月までの医学中央雑誌で「CA19-9」,「胆嚢」,「胆石」,「胆嚢炎」をキーワードに検索しえた文献（会議録を除く）によると，CA19-9 値が 10,000U/ml 以上の高値を示した症例は 8 例であった[9)~16)]（**Table 2**）．このうち，血液検査にて急性の炎症所見を伴っていたものは 6 例をしめた．さらに，同検索で CA19-9 が 1,000U/ml 以上を呈した症例 10 例についても炎症・黄疸について検討した．この 10 例中血液学的検査で炎症を伴っていたものは 5 例で，残りの 5 例は炎症所見を認めなかったが，組織学的検査ではいずれも胆嚢に炎症を認めた．

胆道疾患において CA19-9 が上昇する機序として 1) 胆道内圧の上昇，2) 胆道上皮細胞の CA19-9 の産生亢進，3) 胆道内炎症の存在による血中への逸脱が考えられている[6)17)18)]．通常，胆管閉塞のほうが CA19-9 異常高値を示す重要な因子であると思われているが，10,000U/ml 以上を呈した 9 例中

Fig. 3 Histological findings showed severe inflammation of the gallbladder（A）. Immunohistochemical findings of CA19-9 antigen stained strong positive in the epithelial cells of Rokitansky-Aschoff sinus（B）.

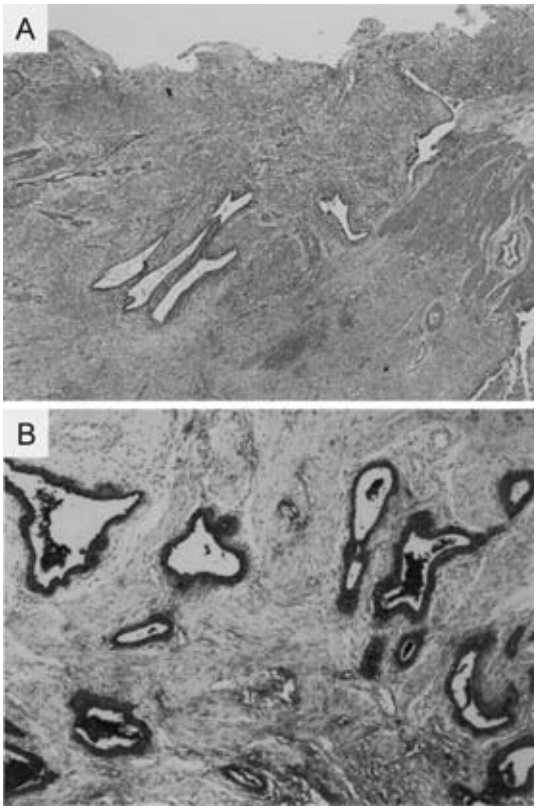

（自験例を含む），血液検査で炎症所見がなく，黄疸のみを呈したものは 2 例のみであった．さらに，1,000U/ml 以上を呈した 10 例においても黄疸のみを呈したものはなかったことから，炎症の存在こそが血中の CA19-9 上昇の重要な因子であると思われる．上辻ら[18)]は胆嚢炎の程度が高度になるに従い，胆汁中の CA19-9 値は上昇することを報告しており，炎症により，粘膜上皮での CA19-9 産生増加がおこり，組織崩壊に伴い血中へ逸脱し，高値を呈するものと思われる．また，炎症が高度になるにつれて RAS が多数認められ，それに一致して CA19-9 が染色されるといわれている[19)]．自験例も RAS の上皮が抗 CA19-9 抗体による免疫染色で強く濃染していることが確認された．こ

Table 2 A list of 9 cholelithiasis cases showing CA19-9 of more than 10,000U/ml in Japan

Author	Year	Age/Sex	Diagnosis	Inflammation	WBC (/mm^3)	CRP (mg/ml)	Bilirubin (mg/dl)	CA19-9 (U/ml)	Immunostainig of CA19-9
Kitahara[9]	1990	53/M	GB stone	Acute cholecystitis	8,500	5+	1.3	868,094	positve
				Liver abscess					
Kohno[10]	1993	75/F	GB stone	Cholecystitis	8,800	19.4	12.5	>10,000	—
			CBD stone						
Ohkawa[11]	1993	71/F	GB stone	Cholecystitis	19,300	—	9.3	89,305	positive
			CBD stone						
Kato[12]	1994	67/F	GB stone	Chronic cholecystitis	8,700	—	6.1	29,000	positive
			CBD stone						
Funamoto[13]	1995	38/M	GB stone	Xanthogranulomatous cholecystitis	8,900	5.2	1.1	29,316	positive
Kamei[14]	1997	70/M	CBD stone	—	12,900	14.41	16.87	68,920	—
Oshita[15]	1999	79/F	GB stone	Acute cholecystitis	13,400	20.6	1.3	>10,000	positive
			CBD stone						
Okamoto[16]	2001	73/M	GB stone	Cholecystitis	7,400	1.53	15.3	36,021	positive
Our case		54/F	GB stone	Acute cholecystitis	7,600	11.57	0.9	26,780	positive
			Adenomyomatosis						

(GB stone：cholecystolithiasis CBD stone：choledocholithiasis)

の病理組織学的検査所見がRASの増生とCA19-9高値との間の因果関係を証明したわけではないが，その上昇を示唆する機序の一端ではないかと思われる．また，炎症の際に胆管上皮がCA19-9の発現が増強するかについては不明である．胆道系の炎症疾患の場合，胆嚢は摘出することが多いが，胆管は切除より切開することが多いためと考えられる．しかし，亀井ら[14]は先天性胆嚢欠損症の患者におけるCA19-9高値例を報告している．また，依田ら[20]は肝内結石による胆管炎の症例に対して抗CA19-9抗体による免疫組織染色を行い，胆管上皮だけでなく，周囲組織にもCA19-9陽性像を認めたと報告している．これらの報告は，胆管上皮においては胆嚢上皮におけるRASの増生とは異なり，CA19-9の発現を増強させる別の機序が存在することを示唆しているものと思われる．

高値を示したCA19-9は炎症の消退により低下するが，10,000U/ml以上の症例で炎症消退後の術前に再測定しているのは4例で，そのすべてが2,000U/mlまで低下しているが，自験例は10,060 U/mlと依然高値を呈していた．画像所見から悪性疾患ではないと診断していたが，術式の変更も考慮しつつ手術を行った．本症例では炎症の消退後に著明な低下は認めなかったが，手術を前提としている場合，術式の選択にも関わることであるので，入院時だけでなく，術前にも再検すべきと思われる．

胆管閉塞や炎症を伴う胆石症はCA19-9値の異常高値を示すことがあるので，常に悪性疾患との鑑別を念頭におき，対処すべきと思われる．

文　献

1) 徳永えり子，掛地吉弘，前原喜彦：肝胆膵癌の腫瘍マーカー　CA19-9．肝・胆・膵　**44**：747—752, 2002
2) 大倉久直，板倉尚子，向島　達ほか：新しい消化管腫瘍関連抗原CA19-9のラジオイムノアッセイ．消外　**7**：221—227, 1984
3) 荒川泰行，小林聖明，尾崎隆彦ほか：消化器癌における糖鎖抗原CA19-9の測定とその診断意義．癌と化療　**11**：917—925, 1984
4) 竹森康弘，澤武紀雄，登谷大修ほか：血中CA19-

9 値に影響を及ぼす要因について―良性疾患における検討を中心に―．胆と膵　6：983―988, 1985
5）吉村龍太，芳賀克夫，江上　寛ほか：腫瘍マーカー CA19-9 および CA125 の消化器疾患における臨床的意義：特に膵癌，胆道癌診断の有用性について．日消外会誌　18：1687―1692, 1985
6）布施好信，辻　俊三，谷脇雅史ほか：胆石症における血清 CA19-9 の臨床的意義について．日消誌　83：2196―2200, 1986
7）前川高天，故倉　恵，佐竹　弘ほか：消化器癌診断における CA19-9 測定の臨床的意義―他の腫瘍マーカー及び膵酵素との比較―．内科宝函　31：147―153, 1984
8）藤樹敏雄，大和明子，寺師　薫ほか：胆道系疾患における血清 CEA および CA19-9 の臨床的検討．消化器癌　6：53―57, 1996
9）北原信三，上田一夫，小沢哲郎ほか：血清 carbohydrate antigen CA19-9 異常高値を示した肝膿瘍併発胆嚢炎・胆石症の 1 例．日消外会誌　23：2644―2647, 1990
10）河野洋一，河口忠彦，今井　滋ほか：腫瘍マーカーが異常高値を示した胆嚢・総胆管結石の 1 例．日臨外医会誌　54：751―755, 1993
11）大川　淳，亀頭正樹，赤松大樹ほか：血清 CA19-9 値が超異常高値を示した総胆管結石の 1 例．日消外会誌　26：1085―1089, 1993
12）加藤雅俊，牧野剛緒，黒木　建ほか：血清 CA19-9 が異常高値を示した 1 例．臨外　48：129―131, 1994
13）船本慎作，木川三四郎，平井修二ほか：血中 CA19-9 値が著しく高値であった黄色肉芽腫性胆嚢炎の 1 例．日消外会誌　28：1848―1852, 1995
14）亀井英樹，篠崎広嗣，柳瀬　晃ほか：総胆管結石を合併した先天性胆嚢欠損症の 1 例．日臨外医会誌　58：1856―1859, 1997
15）大下裕夫，田中千凱，種村廣巳ほか：血中 CA19-9 が（10000U/ml 以上の）異常高値を示した胆嚢・総胆管結石症の 1 例．外科　61：217―220, 1999
16）Okamoto K, Katano Y, Shimazaki J et al：Gallstone with abnormally high serum values of CA 19-9. 東医大誌　59：473―478, 2001
17）大西英胤，別所　隆，近藤　喬ほか：血中 CA19-9 値の上昇を認めた胆石症の 1 例―血中 CA19-9 値の上昇機序に対する一考察―．胆と膵　8：1601―1605, 1987
18）上辻章二，權　雅憲，今村　敦ほか：胆嚢炎と CA19-9―CA19-9 level（胆汁，血中），CA19-9 immunohistochemical staining（胆嚢）．胆道　7：580―583, 1993
19）原　　均，森田真照，石橋孝嗣ほか：血清 CA19-9 が高値を示した胆嚢結石症の 1 例．胆道　13：129―133, 1999
20）依田　広，池田　弘，山本　博ほか：CA19-9 が異常高値を呈し，肝内胆管細胞癌の合併が疑われた肝内結石症の 1 例．Liver Cancer 4：118―123, 1998

A Case of Cholecystitis with Markedly Elevated Level of Serum CA19–9

Satoru Akashi, Masatoshi Yamamoto, Takasumi Hosoi,
Masahiro Tsutsumi* and Atsushi Imagawa
Department of Surgery and Department of Pathology*, Saiseikai Chuwa Hospital

A 54-year-old woman admitted for epigastralgia and fever, was found in abdominal ultrasonography (US) to have cholecystitis due to cholecystolithiasis. Laboratory data on admission showed serum CA19–9 to be extremely high at 26,780U/ml. Antibiotics reduced inflammation and serum CA19–9 fell to 10,060U/ml. Because no other examinations suggested the presence of a malignant tumor, the elevated serum CA19–9 was due to cholecystitis. Serum CA19–9 dropped significantly lower to 49U/ml after laparoscopic cholecystectomy. Histopathological findings showed severe inflammation in the gallbladder wall, and immunohistological staining of CA19–9 was strongly positive at the epithelium of Rokitansky-Aschoff sinus. Serum CA19–9 may be high in benign disease, but is usually within 100U/ml, with cases up to 10,000U/ml extremely rare. An analysis of cases with high CA19–9 indicates that the main factor in elvated serum CA19–9 in cholelithiasis is biliary tract inflammation.

Key words：CA19–9, cholecystitis

〔Jpn J Gastroenterol Surg 40：438—443, 2007〕

Reprint requests：Satoru Akashi Medical Center for Emergency and Critical Care, Nara Prefectural Nara Hospital
1–30–1 Hiramatsu, Nara, 631–0846 JAPAN

Accepted：September 27, 2006

©2007 The Japanese Society of Gastroenterological Surgery Journal Web Site：http://www.jsgs.or.jp/journal/