日消外会誌　40（4）：450～455，2007年

症例報告

門脈ガスおよび胆管内ガスを伴った気腫性胆嚢炎の１例

淀川キリスト教病院外科，同　病理部*

若原　智之　　豊川　晃弘　　小松　昇平　　田中　賢一
塚本　忠司　　濱辺　　豊　　石田　　武　　寺村　一裕*

気腫性胆嚢炎は胆嚢内および胆嚢壁内のガス像を特徴とする急性胆嚢炎の一型である．胆管内ガスを伴う気腫性胆嚢炎はまれではあるものの報告は比較的散見される．門脈ガスは腸管壊死などさまざまな腹部疾患に伴って出現する現象であるが，気腫性胆嚢炎に起因することは非常にまれである．今回，我々は気腫性胆嚢炎に胆管ガスおよび門脈ガスを伴った症例を経験したので報告する．症例は79歳の男性で，全身倦怠感および食欲不振を主訴に受診．身体所見上右上腹部を中心に腹部全体の圧痛を認め，CT上胆嚢腫大と胆嚢内，胆嚢壁内のガス像を認めた．また，胆管内および門脈内にガスを認めたが，その他明らかな異常はなかった．気腫性胆嚢炎による汎発性腹膜炎の診断にて緊急胆嚢摘出術を施行，術後集中治療室での管理を行い，おおむね経過良好で退院となった．

はじめに

気腫性胆嚢炎は比較的まれな疾患で，胆嚢内および胆嚢壁内にガス像を認める急性胆嚢炎の一型である．胆管内ガス像を伴う気腫性胆嚢炎の報告は比較的散見されるが，門脈内ガスを伴うことはまれである．今回，胆管内ガスおよび門脈内ガスを伴った気腫性胆嚢炎の１例を経験したので報告する．

症　　例

患者：79歳，男性

主訴：全身倦怠感，食欲不振

既往歴：糖尿病，喘息で内服治療中．

現病歴：平成18年１月上旬より全身倦怠感および食欲不振を自覚し，その５日後に歩行することも困難となったため当院へ救急搬送となった．

入院時現症：意識は明瞭でバイタルサインは安定していた．腹部は膨満，腸蠕動音は低下し，圧痛および筋性防御が右上腹部を中心に腹部全体に著明に認められ，汎発性腹膜炎と診断した．

入院時検査所見：著明な炎症所見および肝腎機能障害，胆道系酵素の上昇を認めた．また，血糖は349mg/dl，凝固系では血小板がやや低値で，FDPは33.7μg/mlと高値であった（**Table 1**）．

腹部単純X線検査：少量の小腸ガスを認めたが腸管拡張像はなかった．右上腹部に円形の透過性亢進部位が認められ，胆嚢壁内のガスと推察された（**Fig. 1**）．

腹部単純CT：胆嚢は腫大し胆嚢内および胆嚢壁内のガス像，胆嚢内には結石と考えられる高濃度領域を認め，総胆管内にはガス像が認められた（**Fig. 2a**）．肝内には肝被膜近傍にいたる樹状の低濃度領域を認め門脈内ガスと考えられた（**Fig. 2b**）．門脈本幹，上腸間膜静脈内にはガス像を認めず，腸管にも異常所見はなかった．

肝MRI：CTと同様に胆嚢の腫大を認め，胆嚢内および壁内のガスを反映した低信号領域を認めた（**Fig. 3a**）．また，門脈左枝全体が低信号となっており門脈内ガスによる変化が疑われた（**Fig. 3b**）．Magnetic resonance cholangiopancreatography（MRCP）では総胆管結石を認めなかった．

以上より，胆管内ガスおよび門脈内ガスを伴う気腫性胆嚢炎による敗血症，汎発性腹膜炎と診断し緊急開腹手術を施行した．

＜2006年９月27日受理＞別刷請求先：若原　智之
〒533-0032　大阪市東淀川区淡路2―9―26　淀川キリスト教病院外科

Table 1　Laboratory data on admission

WBC	11,200 /mm^3	BUN	58.6 mg/dl
Seg	84 %	CRE	1.61 mg/dl
Stab	6 %	Na	124 mEq/*l*
Ly	2 %	K	4.3 mEq/*l*
Mono	7 %	Cl	84 mEq/*l*
CRP	32.03 mg/dl	AST	130 mU/ml
RBC	529×10^4 /mm^3	ALT	167 mU/ml
HB	16 g/dl	T-Bil	5.6 mg/dl
HT	44.4 %	D-Bil	4.5 mg/dl
PL-C	11.6×10^4 /mm^3	ALP	2,051 IU/L
BS	349 mg/dl	γGTP	535 IU/L
HbA1c	9.6 %	PT	65 %
TP	6.1 g/dl	Fib	924 mg/ml
Alb	2.9 g/dl	FDP	33.7 μg/ml

Fig. 1　Abdominal X ray showed round-shaped gas in the right upper quadrant suggesting intramural gas of the gall bladder（arrow）.

Fig. 2　Abdominal CT demonstrated air in the gall bladder, in its wall, and in the common bile duct, and a high density spot in the gall bladder suggesting existence of gallstones（a）. It also revealed intrahepatic branching gas extending nearly to the hepatic capsule indicating portal venous gas（b）.

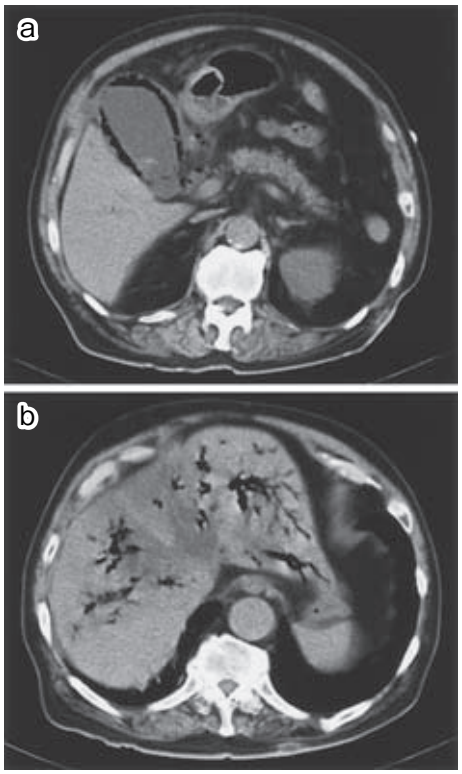

術中所見：右肋弓下で開腹して腹腔内を検索したところ少量であったがやや胆汁色を呈した腹水を認めた．腸管に異常はなかった．胆嚢は全体的に壁肥厚が強く，壊死性変化を認めたものの，明らかな穿孔はなかった．胆嚢の炎症は接していた十二指腸まで波及していたが癒着は軽度であった．胆嚢管の確認が困難であったため胆嚢底部から剥離を行い，胆嚢を切開して内腔より胆嚢管を確認しながら処理を行った．胆嚢内には径 3mm から 1.5cm の混合石が数個認められた．ペンローズドレーンを切除部に留置の上閉腹した．

肉眼検査所見：胆嚢は全体的に壁が肥厚し，頸部にわずかに粘膜遺残と思われる部位を認めたがほとんどの部位において粘膜は脱落していた．

病理組織学的検査所見：広範囲に出血性壊死を認め漿膜下層を中心に空胞が存在した(**Fig. 4a**)．また，グラム陽性桿菌の菌塊を認めた(**Fig. 4b**)．

術後経過：術前から存在したコントロール不良な喘息の影響もあり呼吸状態は悪く，術後集中治療室にて全身管理を要した．胆道移行性を考慮し

Fig. 3　Abdominal MRI showed low intensity area in the gall bladder and in the wall of the gall bladder indicating existence of the air (a). It also revealed branching low intensity area reflecting gas in the left branch of the intrahepatic portal vein (b).

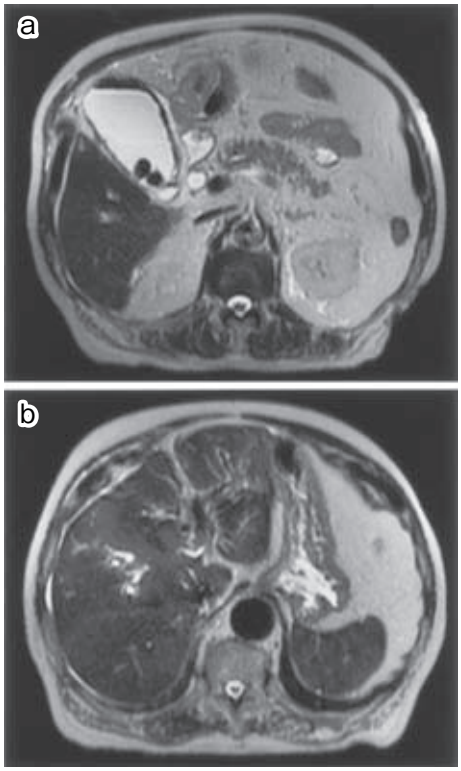

Fig. 4　Microscopically, the specimen showed vacuoles in wide area of the gall bladder wall, especially in the subserosa (a). Gram-positive rods were detected in the wall (b) (arrow).

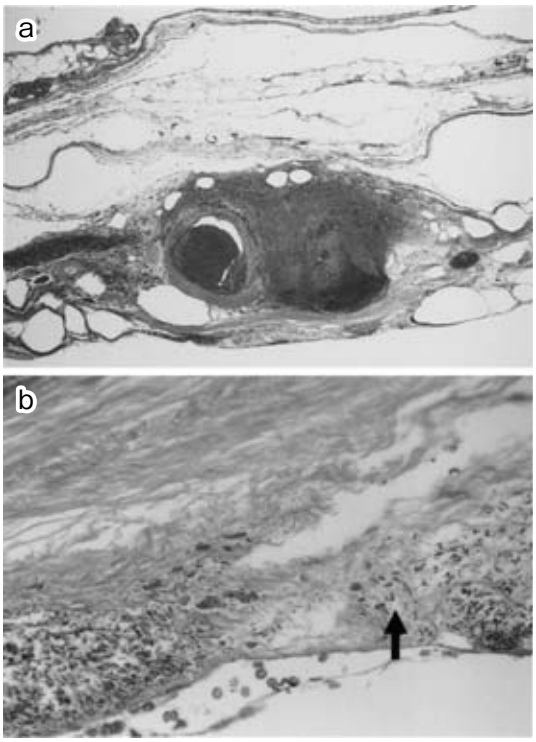

て，CPZ-SBT，および嫌気性菌の可能性を考慮してCLDMの投与を行った．また，ウリナスタチン20万単位/dayの投与を行ったが，血圧は安定しておりカテコラミンは要しなかった．徐々に全身状態，呼吸状態ともに軽快傾向を生じ，術翌日に抜管，ウリナスタチンの投与は術後2日目に中止した．術後3日目には肝機能，腎機能ともに正常範囲をやや超える程度にまで軽快，炎症所見は白血球10,300/mm^2，CRP 8.24mg/dlと軽快傾向であったため一般病棟へ帰棟となった．炎症所見がまだ高値であり，術前の血液培養および術中採取した胆汁から検出された*Clostridium perfringens*がCLDMに対して感受性がないことが判明したため術後4日目よりCMZの投与に切り替え，7日間投与を行った．全身状態および血液検査所見は徐々に軽快し，経口摂取開始後も著変は認められなかった．喘息，糖尿病のコントロールを施行し，術後29日目に筋力低下に対するリハビリ目的で他院へ転院，術後46日目に自宅退院となった．

考　察

気腫性胆嚢炎は胆嚢内および胆嚢壁内のガス像を特徴とする比較的まれな疾患であるが，壊疽性胆嚢炎を発症する頻度は74%で通常の急性胆嚢炎の約30倍，穿孔の頻度は21%で約5倍で，死亡率も有意に高いとされている重症型の胆嚢炎である[1]．臨床的特徴として好発年齢が60～79歳と比較的高齢で男女比は2：1と男性に多い．また，既往歴に糖尿病，高血圧，胃切除が多く，胆石の合併率が53%と通常の胆嚢炎に比べ低率であると報告されている[2]．起炎菌としては*Clostridium*

Table 2　Reported cases of emphysematous cholecystitis associated with portal venous gas in Japan

Case	Author	Year	Age/Sex	Peritonitis	WBC（/μl）	Bacteria	Gallstone	DM	HT	Treatment	Prognosis
1	Honoda[12]	1993	77/M	L	ND	*C.perfringens*	(−)	ND	ND	PTGBD	alive
2	Kurata[15]	1993	66/M	L	26,000	*C.perfringens*	(−)	(−)	(−)	PTGBD	alive
3	Ochiumi[13]	2001	62/M	L	7,200	*C.perfringens*	(+)	(+)	(−)	PTGBD	alive
4	Sakaoi[14]	2001	75/M	L	10,000	ND	ND	ND	ND	conservative	alive
5	Akahane[10]	2004	68/M	P	16,400	(−)	(+)	(−)	(−)	Op	alive
6	Tanimoto[11]	2006	ND	ND	ND	ND	ND	ND	ND	Op	ND

P：panperitonitis　L：localized peritonitis　Op：operation　ND：not described

属がもっとも多く胆汁培養から検出され，通常の急性胆嚢炎の約 5 倍の頻度である[1]．本症例においては胆汁培養のみならず血液培養からも検出され，また切除された胆嚢の組織中からもグラム陽性桿菌が観察された．発生機序は加齢，糖尿病，高血圧などの動脈硬化性疾患に起因した胆嚢壁の虚血，およびそれに引き続くガス産生菌感染と考えられている．

肝内のガス像には肝内胆管ガスと門脈ガスがあり，両者は通常肝内の分布により鑑別される．Sisk[3]は T-tube 造影および門脈造影検査を検討し，肝被膜より 2cm 以内のガスは門脈内ガスであるとし，その理由を胆汁が肝門部に向かって求心性に流れる一方で，門脈は逆に辺縁に向かって遠心性に流れるためであると考察している．今回の症例では，肝門部の総胆管内のガス像および肝被膜直下にいたる肝内のガス像が認められたことより，胆管ガスと門脈内ガスが合併していたものと考えられた．

門脈ガスはさまざまな腹部疾患に関連して出現する比較的まれな病態であるが，その原因疾患は腸管虚血壊死(43～75%)，腸管拡張(9.2～12%)，腹腔内膿瘍（6～11%），潰瘍性大腸炎（3.1～8%）のほか胃潰瘍，内視鏡後，Crohn 病，劇症肝炎，胆管炎などが挙げられる[4)～7)]．門脈ガスは一般に予後不良の徴候とされ，特に腸管虚血が原因となっている場合は死亡率が非常に高く，約 75% と報告されている[6)7)]．本症例では CT 上門脈本幹や上腸間膜静脈内にガス像を認めず，また腸管にも拡張や浮腫，麻痺像を認めなかったため，本症例での門脈ガスは気腫性胆嚢炎に起因するものと考えられた．気腫性胆嚢炎に胆管内ガスを伴う頻度は 4.3% とされ，まれではあるものの報告が散見される[8)9)]．一方，気腫性胆嚢炎に門脈ガスが伴う報告は非常に少なく，医学中央雑誌で検索可能な 1983 年から 2006 年 4 月までにおいて「門脈ガスまたは門脈内ガス」「気腫性胆嚢炎」をキーワードとして検索したところ会議録のみの報告も含めて 6 例の報告を認めるのみであった[10)～15)]（**Table 2**）．

本疾患は比較的高齢者に多く，また，高血圧や糖尿病などの全身性の血管病変を有する可能性が高く緊急手術が困難な症例も少なくはない．近年，このような症例に対して急性期に経皮経肝的胆嚢ドレナージ（percutaneous transhepatic gall bladder drainage；以下，PTGBD と略記）を施行し，全身状態の改善を待って 2 期的に胆嚢摘出術を施行するという報告が散見される[2)7)9)10)16)]．PTGBD は入院期間が長期化するという欠点はあるものの緊急手術を回避し，臨床症状，全身状態の改善が期待でき，また造影により胆道系の解剖に関する情報を得たうえで手術を行うことができるという利点は大きく，特に全身状態が不良で手術困難例では PTGBD が望ましいとする意見がある[7)9)]．一方で，PTGBD を施行したにも関わらず 50% の症例に膿瘍や穿孔が生じたことより十分なドレナージ効果を得られない症例が存在することを指摘する報告[16)]や，チューブトラブルなどの可能性から可及的早期に胆嚢摘出術を施行するべきであるという意見もある[10)]．PTGBD か緊急開腹かの判断については各症例において個々に迅速に判断していかなければいけないが，今回の症例では敗血症を伴っており肝腎機能障害，凝固能障害も認め，全

身麻酔下に緊急手術を施行するにあたり危険性は高いものの，バイタルサインは安定しており，また，汎発性腹膜炎状態と診断し，PTGBDによる局所のドレナージでは不十分であると判断したこともあって緊急開腹の適応と判断した．

文　献

1) Mentzer RM, Golden GT, Chandler JG et al：A comparative appraisal of emphysematous cholecystitis. Am J Surg **129**：10—15, 1975
2) 曽我美純子，村尾佳則，中村達也ほか：PTGBDにて症状軽快後胆嚢摘出術を行った急性気腫性胆嚢炎の1例—170例の文献的考察を含めて．外科治療　**81**：641—647, 1999
3) Sisk PB：Gas in the portal venous system. Radiology **77**：103—107, 1961
4) Kinoshita H, Shinozaki M, Tanimura H et al：Clinical features and management of hepatic portal venous gas—four case reports and cumulative review of the literature. Arch Surg **136**：1410—1414, 2001
5) Peloponissios N, Halkic N, Pugnale M et al：Hepatic portal gas in adults—review of the literature and presentation of a consecutive series of 11 cases. Arch Surg **138**：1367—1370, 2003
6) 庄野嘉治，中森幹人，山上裕機ほか：門脈ガス血症を伴った腸管虚血症．消外　**28**：67—72, 2005
7) 菅　和男，雨森俊介，蒔本憲明ほか：胆嚢ドレナージ後に腹腔鏡下胆嚢摘出術を施行した気腫性胆嚢炎の3例．日臨外会誌　**65**：1654—1658, 2004
8) 鎌田　徹，伊藤　博，伊井　徹ほか：胆管内ガスを伴う気腫性胆嚢炎の1例．日消外会誌　**27**：2003—2006, 1994
9) 櫻井　丈，朝倉武士，諏訪敏之ほか：胆管内ガス像を呈した急性気腫性胆嚢炎の2例．臨外　**60**：521—525, 2005
10) 赤羽康彦，佐藤　篤：肝臓内にガス像を認めた急性気腫性胆嚢炎の2例．日臨外会誌　**65**：1027—1030, 2004
11) 谷本光隆，久保田暢人，母里淑子ほか：門脈内ガス血症を伴った急性気腫性胆嚢炎の一例．岡山医会誌　**117**：258, 2006
12) 本多　新，渡辺　浄，平間才智生ほか：早期胃癌を合併し，門脈内gas echoを認めた急性気腫性胆嚢炎の一例．日消誌　**90**：1285, 1993
13) 落海健彦，寺面和史，立田繁比古ほか：経皮経肝胆嚢ドレナージにて軽快した門脈ガス血症を合併した気腫性胆嚢炎の1例．広島医　**54**：498—501, 2001
14) 阪尾　淳，小関萬里，中場寛行ほか：門脈内ガス及び腹腔内遊離ガス像を認めた気腫性胆嚢炎の1例．日腹部救急医会誌　**21**：1061, 2001
15) 蔵田さつき，川野博章，山崎隆弘ほか：門脈ガスを合併した急性気腫性胆嚢炎の一例．日消誌　**90**：1526—1529, 1993
16) 池田　剛，梅田一清，須崎　真ほか：気腫性胆嚢炎の1例—本邦報告111例の検討．日臨外医会誌　**55**：1838—1842, 1994

A Case of Emphysematous Cholecystitis with Portal Venous Gas and Pneumobilia

Tomoyuki Wakahara, Akihiro Toyokawa, Shohei Komatsu, Kenichi Tanaka,
Tadashi Tsukamoto, Yutaka Hamabe, Takeshi Ishida and Kazuhiro Teramura*
Department of Surgery and Department of Pathology*, Yodogawa Christian Hospital

Emphysematous cholecystitis is a variant of acute cholecystitis characterized by intraluminal and intramural gas of the gall bladder. Several reports of emphysematous cholecystitis have been associated with pneumobilia, although it is rare. Portal venous gas is generally detected under different abdominal conditions, including infarcted bowel, but portal venous gas caused by emphysematous cholecystitis is extremely rare. We discuss a rare case of emphysematous cholecystitis associated with pneumobilia and portal venous gas. A 79-year-old man with general fatigue and appetite loss was found on physical examination to have diffuse abdominal tenderness with severe tenderness in the upper right quadrant. Abdominal computed tomography showed gas in the gall bladder and its wall, pneumobilia, and portal venous gas without findings in other abdominal viscera, including the bowel. Based on a diagnosis of panperitonitis caused by emphysematous cholecystitis, we conducted emergency open cholecystectomy. The patient had to spend several days in the intensive care unit thereafter, but the postoperative course was essentially uneventful.

Key words：emphysematous cholecystitis, pneumobilia, portal venous gas

〔Jpn J Gastroenterol Surg 40：450—455, 2007〕

Reprint requests：Tomoyuki Wakahara Department of Surgery and Department of Pathology, Yodogawa Christian Hospital
2–9–26 Awaji, Higashi Yodogawa-ku, Osaka, 533–0032 JAPAN

Accepted：September 27, 2006

©2007 The Japanese Society of Gastroenterological Surgery Journal Web Site：http：//www.jsgs.or.jp/journal/