日消外会誌　40（4）：467～472，2007年

症例報告

MDCTが術前診断に有用であった腸重積合併虫垂粘液嚢胞腺腫の1例

おおもと病院

村上　茂樹　　竹林　隆介　　竹田　正範　　只友　秀樹
磯崎　博司　　庄　　達夫　　石原　清宏　　酒井　邦彦

腸重積にて発症した虫垂粘液嚢胞腺腫の1例を経験した．症例は46歳の女性で，腹痛，水様便を主訴に来院した．腹部超音波検査，multidetector CT（以下，MDCTと略記）にて，横行結腸に嚢胞性腫瘤を先進部とする腸重積の所見を認めた．注腸にて整復を行ったが，上行結腸下部に円筒状の腫瘤像が残り，造影剤の回腸への流入は不能で，整復は不完全であった．当日開腹手術を行ったが，虫垂は7.5×3.0cmと腫大し，根部が盲腸内へ陥入していたため，回盲部切除術を行った．病理組織学的には単胞性の粘液嚢胞腺腫であり，粘膜上皮および内容物質内には悪性細胞は認めなかった．冠状断MDCTは，腸重積の診断において有用であった．

はじめに

虫垂粘液嚢腫の腸重積合併症例は，画像診断の発達により術前診断が可能になっている．今回，我々は虫垂粘液嚢胞腺腫を先進部とし，横行結腸まで重積した症例を経験したので報告する．

症　　例

患者：46歳，女性

主訴：腹痛，水様便

既往歴：特記すべきことなし．

家族歴：父親が直腸癌．

現病歴：数年前より右下腹部痛が数か月に1度あったが，数日で軽快していたため放置していた．平成17年8月上旬より腹痛があり，体位変換にて増強し，食欲も低下した．4日後より断続的な腹痛と水様便が出現した．

初診時現症：身長171cm，体重76kg．体温37.9度．腹部は平坦，軟で，心窩部に圧痛を認めるが，腫瘤は触知しなかった．

初診時血液検査所見：WBC 10,150/mm^3（好中球75.1％）と上昇を認めた以外異常はなく，CEAも正常値であった．

腹部単純X線検査：小腸ガスおよびniveau像はなし．

US：右季肋部に高エコーと低エコーの2重の層構造を認め，その中心には嚢胞性腫瘤を疑わせる楕円形の低エコー領域が存在した．

腹部CT（multidetector CT；以下，MDCT）：右側腹部より心窩部にいたる上行結腸から横行結腸中央部までの腸管壁が肥厚し，層構造を呈していた．重積した結腸内には引き込まれた腸間膜の脂肪を認め，横行結腸内先進部の内部は均一な低吸収域を示した．冠状断像では，拡張した右側結腸内に，先端が太鼓ばち状に腫大した内部均一な構造物を先進部とした重積像が描出された（**Fig. 1a**；横断像，**b**；冠状断像）．以上の所見から，嚢胞性腫瘤を先進部とした腸重積を疑ったが，腸閉塞症状が乏しいことより原発部位は盲腸および上行結腸と考えた．

ガストログラフィンによる注腸造影X線検査：横行結腸中央部に蟹の爪状の腸重積所見を認めた．整復を試みたが，上行結腸下部にて表面平滑な円筒状の腫瘤陰影が残り，虫垂および回腸は造影されなかった．

整復が不完全にしかできなかったことから，当日開腹手術を行った．

手術所見：傍腹直筋切開にて開腹した．黄色透明の腹水を少量認めた．上行結腸と後腹膜との癒合は疎で，回盲部を容易に創外に導くことが可能

＜2006年9月27日受理＞別刷請求先：村上　茂樹
〒700-0924　岡山市大元1―1―5　おおもと病院

Fig. 1　a：MDCT scanning demonstrated an intussusception of the transverse colon, and showed a low density mass at the middle of the colon (white arrow). b：The coronal image showed clearly that the low density lesion invaginated within the transverse colon as the lead point.

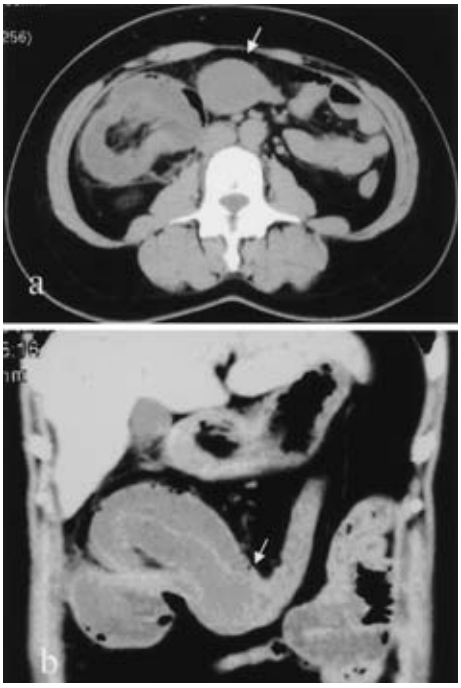

Fig. 2　a：Intraoperative finding.　b：Resected specimen. The appendix was swollen 7.5×3 cm in size. And the bottom of the appendix was invaginated into the cecum.

であり，虫垂は緊満に腫大し根部は盲腸に陥入していた．その状態以上には虫垂の整復は不可能であったため，回盲部切除術を行った（**Fig. 2a**）．

切除標本検査所見：虫垂は 7.5×3cm 大に腫大し，一部は盲腸内腔に陥入突出した円筒状粘膜下腫瘍様であり，その粘膜面にびらんを認めた（**Fig. 2b**）．固定後切開すると，単胞性の嚢胞内に黄色透明のゼリー状物質が充満していた．

病理組織学的検査所見：虫垂嚢胞粘膜は広い範囲で消失し肉芽形成を伴い，固有筋層は消失し線維性結合織の増生を認めた．虫垂先端で粘膜が残存した部位は粘液産生円柱上皮で被覆され，一部に乳頭状構造を認めた．軽度の核腫大と核重層化が出現していることより粘液嚢胞腺腫と診断した（**Fig. 3a，b**）．

術後経過は良好であり，第 16 日に退院した．

考　察

虫垂の盲腸開口部が何らかの原因で閉塞し，虫垂内腔に無菌的な粘液が産生され，嚢胞性腫瘤を形成した状態が虫垂粘液嚢腫（mucocele）である．斉藤ら[1]は貯留嚢胞と狭義の虫垂粘液嚢腫を区別し，後者は低悪性度粘液上皮性腫瘍であり，そのうち粘液嚢胞腺腫は，腹膜偽粘液腫の原因になって臨床的悪性化するものと，腺腫の中に癌が発生する adenoma-carcinoma sequence となるものがあると報告した．また，Higa ら[2]は病理組織学的に mucosal hyperplasia（18 例）と mucinous cystadenoma（46 例），mucinous cystadenocarcinoma（9 例）に分類し，cystadenoma の 46 例中 7 例，cystadenocarcinoma の 9 例中 6 例に腹膜偽粘液腫が発生したと報告した．良性の貯留嚢胞の虫垂壁は厚く石灰化はなく，内圧の上昇により粘膜が萎縮するだけではなく，反応性過形成を示す．一方，

Fig. 3 Microscopic findings of the specimen showed adenomatous mutinous columnar epithelium and partially papillary lesion.（A；H.E. stain,×100, B；×400）

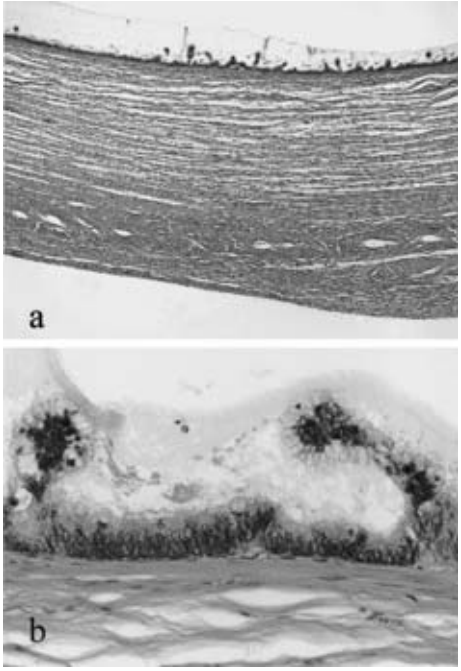

臨床的および病理組織学的に悪性化する腺腫は，著明に緊満した虫垂の壁が薄く固いのが特徴であり，組織学的には筋層が引き伸ばされて消失し，大半の上皮が脱落し，脱落した部分の壁に粘液が侵入し石灰化を招く．また，虫垂先端部に残存する腫瘍性粘液上皮の必ずどこかで乳頭状構造を示す[2]．本例は石灰化がないこと以外これら腺腫の特徴のすべてを備えていた．

虫垂粘液嚢腫に特徴的な症状はなく[3]，急性虫垂炎として手術されたり，他の手術や検査の際に偶然発見されたり，また腸重積を合併して初めて診断されることが多い．虫垂粘液嚢腫による腸重積は，回盲部が後腹膜に固定されているため起こりにくいと考えられる．医学中央雑誌にて「虫垂粘液嚢腫」「腸重積」をキーワードとして 1983 年 8 月より 2005 年 12 月までに検索しえた報告例は 38 例[4)~39)]（**Table 1**；盲腸にのみ重積した虫垂重積は除く）で，そのうち粘液嚢胞腺腫によるものは 22 例，貯留嚢腫が 10 例，嚢胞腺癌が 5 例（1 例病理診断不明）であった．多くの症例の症状は右上あるいは下腹部痛である．腸重積の術前診断に US や CT は有用で，層構造を伴った腸管壁の肥厚が US では target-like-appearance，CT では multiple concentric ring sign としてみられ，また引き込まれた腸間膜の脂肪を重積した腸管内に認める．38 例中 CT 所見が記載されていたのは 29 例であったが，CT で虫垂の嚢胞性病変が指摘されていたのは 14 例（48.3%）であった．MDCT の報告は 1 例のみで[38]，冠状断像は重積の所見とともに先進部の嚢胞性病変を明瞭に描出でき，虫垂粘液嚢腫の腸重積の診断に有用であった．貯留嚢腫と腺腫の CT での鑑別は困難であり，術前腺腫と診断された症例は 14 例中 1 例のみである[13]．また，病理組織学的診断の不確実な症例もあるため，文献の CT 所見より貯留嚢腫と腺腫の鑑別点を見つけることは困難である．しかし，緊満な虫垂嚢胞性腫瘤で壁が薄く，6～22% に認められる壁の石灰化[3]があれば腺腫の診断は可能である．

大腸内視鏡検査では，虫垂粘液嚢腫が腫大していないときには，隆起した開口部が輪状のはちまきヒダで覆われる volcano sign[40]を認め，まれに虫垂内容物の粘液が開口部より腸管内へ流出する所見を認める[41]．また重積例でも整復とともに先進部の腫瘤を目視できるため有用と報告されている[40]．

虫垂粘液嚢腫による腸重積で腸閉塞を合併した症例は 7 例（17.9%）と少なく，本例も横行結腸中央部まで重積したにもかかわらず腸閉塞の臨床所見はなかった．この理由は，虫垂粘液嚢胞が回盲弁を閉塞させないかぎり，腸閉塞を来さないためである．さらに，盲腸に陥入重積した虫垂粘液嚢腫は，表面平滑な粘膜下腫瘍様の形態をとるため重積を起こしても還納されやすいためと報告されている[35]．本例も盲腸陥入部の粘膜面のびらんと，以前より右下腹部痛があったことから，軽度の重積を繰り返していたと考える．

粘液嚢胞腺腫に貯留した粘液が腹腔内に逸脱すると致命的な腹膜偽粘液腫（psuedomyxoma peritonei）を来すことがあり[2]，診断のための試験穿

Table 1　Reported cases of intussusception of a mucocele of the appendex

	Authors	Year	Age/Sex	Chief complaint	Ileus	Diagnosis of appendix on CT	Carcification in the wall	Histrogy	Papillary structure
1	Fujii[4]	1986	54/M	rt.UAP		no CT		mucocele	
2	〃	〃	51/F	rt. LAP		no CT	+	mucocele	
3	Nakamoto[5]	1986	24/M	rt. LAP		no CT		mucocele	
4	Onoda[6]	1986	78/M	AP		cystic tumor		mucocele	+
5	Iwashita[7]	1988	69/F	AP, vomiting	Ileus	no CT		cystadenoma	
6	Kawase[8]	1988	70/M	UAP		no CT		mucocele	
7	Katou[9]	1991	31/F	LAP		no CT		cystadenoma	
8	Yoshida[10]	1992	58/F	rt. LAP		tumor	+	cystadenoma	
9	Kinosita[11]	1993	48/F	UAP		no CT		mucocele	
10	Matsubara[12]	1994	56/M	rt. LAP		none		cancer	
11	Hasegawa[13]	1994	28/F	rt. LAP, melena		cystadenoma	+	cystadenoma	+
12	Kato[14]	1994	59/F	rt. LAP		none	+	mucocele	
13	Shiota[15]	1995	67/F	LAP		cystic tumor		cancer	
14	Nyui[16]	1997	35/F	rt. AP, vomiting	Ileus	none		cystadenoma	+
15	Mori[17]	1997	82/F	AP, vomiting	Ileus	no CT		cystadenoma	
16	Inoue[18]	1997	37/F	rt. LAP		none		cystadenoma	
18	Yamada[19]	1998	46/F	AP, bloody stool		cystic tumor		cystadenoma	+
19	Sakatani[20]	1998	52/F	rt. LAP		intestin		cystadenoma	
20	Goukon[21]	1999	22/M	AP		cystic tumor		cystadenoma	
21	Kurita[22]	1999	72/F	AP, vomiting	Ileus	none		cystadenoma	
22	Shigemitsu[23]	1999	89/M	rt. UAP, nausea		cystic tumor		cystadenoma	+
23	Kimura[24]	1999	41/F	AP, vomiting		none		hyperplasia	
24	Koide[25]	1999	78/M	rt. LAP, vomiting		no CT		mucocele	
25	Horimoto[26]	2000	54/M	rt. AP, vomiting		none		cystadenoma	
26	Atsumi[27]	2000	29/F	AP, palpable tumor		cystic tumor		cystadenoma	
27	Sato[28]	2001	76/F	lt. LAP		none		cancer	
28	Shibata[29]	2001	50/M	AP	Ileus	cystic tumor		cystadenoma	+
29	Ebinuma[30]	2001	58/F	rt. LAP		none		cystadenoma	+
30	Tanigawa[31]	2001	62/F	AP, vomiting, fever	Ileus	no CT		cystadenoma	
31	Uematsu[32]	2001	58/M	AP, bloody stool	Ileus	cystic tumor		cystadenoma	+
32	Kimura[33]	2002	79/M	rt. AP		none		cancer	
33	Baba[34]	2002	75/F	rt. LAP		cystic tumor		cystadenoma	+
34	Mamiya[35]	2002	30/F	AP		cystic tumor	+	—	
35	Kishikawa[36]	2003	30/F	rt. LAP		cystic tumor		cystadenoma	+
36	Yamaguchi[37]	2004	32/F	AP, diarrhea		benign tumor		cystadenoma	
37	Uechi[38]	2004	80/F	rt. LAP		cystic tumor	+	cystadenoma	
38	Tanaka[39]	2005	64/F	rt. LAP		none		mucocele	
39	Our case		46/F	AP, diarrhea		cystic tumor		cystadenoma	+

AP：abdominal pain, U：upper, L：lower

刺[20]は厳に慎むべきであり，虫垂粘液嚢腫が発見されれば良悪性を問わず切除が必要である．本例のように盲腸内腔に腫大突出した場合や腸重積の整復が困難な場合，さらには術前嚢胞内に充実部分がみられ癌が疑われた場合には，回盲部切除術や右半結腸切除術が選択される．しかし，虫垂粘液嚢胞腺癌にはリンパ行性・血行性転移がないことより[1)2)]，領域リンパ節郭清は不要で，内容粘液を漏出させないための盲腸あるいは回盲部切除術で必要十分であろう．最近は低侵襲の腹腔鏡下切除術がよい適応であると報告されているが[37)39)]，嚢胞の愛護的な操作が肝要である．

本稿作成にあたり，岡山協立病院病理豊田博先生にご指導をいただきました．謝意を表します．

文　献

1) 斉藤　健，清水英夫，石橋久夫：虫垂腫瘤の病理．胃と腸　**25**：1177―1184, 1990
2) Higa E, Rosai J, Pizzimbone CA et al：Mucosal hyperplasia, mucinous cystadenoma, and mucinous cystadenocarcinoma of the appendix. A re-evaluation of appendical mucocele. Cancer **32**：1525―1541, 1973
3) 長谷和夫，望月英隆：虫垂粘液嚢胞腺腫．上銘外喜夫編．別冊日本臨床―領域別症候群．下巻．日本臨床社，大阪，1994, p738―741
4) 藤井昌彦，今　　充，小野慶一ほか：腸重積症をきたした虫垂粘液嚢腫の２例―術前超音波検査とその有用性について―．日外会誌　**87**：808―812, 1986
5) 仲本　剛，牧本伸一郎，前田重成ほか：腸重積を起こした虫垂粘液嚢腫の１例．外科　**48**：620―622, 1986
6) 小野田万丈，広沢邦浩，中島清隆ほか：虫垂粘液嚢腫による腸重積症の１例．日臨外医会誌　**47**：372―378, 1986
7) 岩下清志，川村一彦：腸重積症を合併しイレウス症状を呈した虫垂粘液嚢腫の１例．日臨外医会誌　**49**：321―324, 1988
8) 川瀬弘一，石田　清，里見　昭ほか：虫垂粘液嚢腫による腸重積症の１例．日消外会誌　**21**：147―150, 1988
9) 加藤聡之，蜂須賀喜多男，山口晃弘ほか：腸重積をきたした虫垂粘液嚢腫の１例．消外　**14**：757―762, 1991
10) 吉田大介，西岡良薫，家城和男ほか：まれな虫垂疾患の２例―虫垂粘液嚢腫と成人の虫垂重積―．埼玉医誌　**27**：90―97, 1992
11) 木下恒材，犬房春彦，森川栄司ほか：腸重積を呈した虫垂粘液嚢腫の１例．近畿大医誌　**18**：475―463, 1993
12) 松原俊樹，浦口　貴，丸尾啓敏ほか：腸重積にて発症した虫垂粘液嚢胞腺癌の１例．日臨外医会誌　**55**：430―434, 1994
13) 長谷川央，小川　裕，吉岡宣夫ほか：腸重積にて発症した虫垂粘液嚢胞腺腫の１例．Gastroenterol Endosc **36**：1439―1444, 1994
14) 加藤保司，馬瀬泰美，岩田　真ほか：腸重積を伴った虫垂粘液嚢胞の１例．三重医　**37**：591―593, 1994
15) 塩田摂成，西江　浩，水田　誠ほか：腸重積をきたした悪性虫垂粘液嚢腫に上行結腸癌が併存した１例．日臨外医会誌　**56**：1397―1401, 1995
16) 乳井誠悦，長内宏之，大庭滋理ほか：虫垂の粘液嚢胞による腸重積症の１例．日臨外医会誌　**58**：1289―1293, 1997
17) 森　　茂，横尾直樹，北角泰人ほか：虫垂粘液嚢胞による高齢者腸重積の１例．日臨外医会誌　**58**：1822―1825, 1997
18) 井上慎吾，草間俊行，茂垣雅俊ほか：腸重積を契機に発見された虫垂粘液嚢腫の１例．日臨外医会誌　**58**：2585―2588, 1997
19) 山田達治，近藤　哲，小川弘俊ほか：腸重積をきたした虫垂粘液嚢腫の１例．日臨外会誌　**59**：1036―1042, 1998
20) 板谷貴司，西土井英昭，柴田俊輔ほか：虫垂粘液嚢腫による成人腸重積の１例．鳥取赤十字病医誌　**7**：28―31, 1997
21) 郷右近祐司，神保雅幸，関根義人ほか：腸重積をきたした虫垂粘液嚢腫の１例．消外　**22**：1823―1827, 1999
22) 栗田信浩，西井　博：成人腸重積症をきたした虫垂粘液嚢胞腺腫の１例．日腹部救急医会誌　**19**：891―895, 1999
23) 繁光　薫，松野　剛，鴨　宣之ほか：粘液嚢胞腺腫を先進部とした成人腸重積症の１例．日臨外会誌　**60**：1317―1321, 1999
24) Kimura H, Konishi K, Yabushita K et al：Intussusception of a mucocele of the appendix secondary to an obstruction by endometriosis : report of a case. Surg Today **29**：629―632, 1999
25) 小出紀正，高橋泰夫，浅野英一ほか：腸重積にて発症した虫垂粘液嚢腫の１例．日臨外会誌　**60**：451―455, 1999
26) 堀本亜希，竹中成之，大畑　博ほか：腸重積をきたした虫垂粘液嚢胞腺腫の１例．Gastroenterol Endosc **42**：1846―1850, 2000
27) 渥美進一，西山晃好，山本元久ほか：腸重積にて発症した虫垂粘液嚢胞腺腫の１例．函館五稜郭病医誌　**8**：22―25, 2000
28) Sato H, Fujisaki M, Takahashi T et al：Mucinous cystadenocarcinoma in the appendix in a patient with nonrotation. Surg Today **31**：1012―1015, 2001
29) 柴田佳久，深谷昌秀：腸重積にて発症した虫垂粘液嚢胞腺腫の１例．日消外会誌　**34**：272―276, 2001
30) 海老沼浩利，今枝博之，緒方晴彦ほか：腸重積合併虫垂粘液嚢腺腫の１例．消内視鏡の進歩　**59**：110―111, 2001
31) 谷川精一：虫垂腫瘍を先進部として発症した成人腸重積症の１例．山口医会誌　**35**：37―40, 2001
32) 上松俊夫，北村　宏，岩瀬正紀ほか：腸重積を合併した虫垂粘液嚢腫の１例．日臨外会誌　**62**：2720―2723, 2001
33) 木村雅美，長谷川格，三浦秀元ほか：腸重積症を発症した虫垂粘液嚢胞腺癌の１例．日臨外会誌　**63**：2494―2498, 2002
34) 馬場将至，桧垣直純，石田雅俊ほか：腸重積を契機として診断された血清 CEA の軽度高値を示す虫垂粘液嚢腫の１例．臨外　**57**：265―268, 2002
35) 間宮俊太，貝沼　修，渡辺良之ほか：出産後に腸重積を発症した虫垂粘液嚢腫の１例．日臨外会誌　**63**：2476―2479, 2002

36）岸川　浩，西田次郎，中野　雅ほか：急性腹症として発症した虫垂粘液嚢胞腺腫による成人腸重積の1例．日消誌　**100**：328―332, 2003
37）Yamaguchi S, Fujii S, Ike H et al：Laparoscopic reduction of appendicocecal intussusception due to mucinous cystadenoma in an adult. JSLS **8**：279―282, 2004
38）上地一平，北村宗生：冠状断 CT が診断に有用であった腸重積を伴った虫垂粘液嚢胞腺腫の1例．日臨外会誌　**65**：992―995, 2004
39）田中夏美，岩瀬和裕，檜垣　淳ほか：虫垂粘液嚢腫による腸重積の1例．臨外　**60**：101―104, 2004
40）Hamilton DL, Stormont JM：The volcano sign of appendiceal mucocele. Gastrointest Endosc **35**：453―456, 1989
41）稲土修嗣，八木真吾，前田　宜：注目の画像．虫垂粘液嚢胞腺腫（Mucinous cystadenoma of the vermiform appendix）．Gastroenterol Endosc **47**：2412―2413, 2005

A Case of Mucinous Cystadenoma of the Appendix with Intussusception in which MDCT was Helpful in Diagnosis

Shigeki Murakami, Takasuke Takebayashi, Masanori Takeda, Hideki Tadatomo,
Hiroshi Isozaki, Tatsuo Shou, Kiyohiro Ishihara and Kunihiko Sakai
Oomoto Hospital

We report a case of mucinous cystadenoma of the appendix with intussusception. A 46-year-old woman came to our hospital because of abdominal pain and diarrhea. Ultrasonography revealed a target sign and multidetector computed tomography showed a multiconcentric ring sign in the transverse colon, and a diagnosis of intussusception induced by a cystic mass was made. A gastrografin enema showed a crab-claw-like area without filling in the proximal transverse colon. After reduction of the intussusception by means of a gastrografin enema, a hemispheric protrusion persisted, and no gastrografin entered into the ileum. Iliocecal resection was performed. The appendix was swollen to 7.5×3cm in size, and proximal end of the appendix had invaginated into the cecum. The pathological diagnosis was mucinous cystadenoma of the appendix. Coronal reconstruction CT was helpful in making the diagnosis of intussusception.

Key words：mucinous cystadenoma of the appendix, intussusception, multidetector CT

〔Jpn J Gastroenterol Surg 40：467―472, 2007〕

Reprint requests：Shigeki Murakami　Oomoto Hospital
1-1-5 Oomoto Okayama, 700-0924 JAPAN

Accepted：September 27, 2006

©2007 The Japanese Society of Gastroenterological Surgery　Journal Web Site：http://www.jsgs.or.jp/journal/