日消外会誌　40（4）：473～477，2007年

症例報告

急性虫垂炎で発症した肺扁平上皮癌の虫垂転移の１例

済生会新潟第二病院外科，同　病理*

田島　陽介　　酒井　靖夫　　矢島　和人　　武者　信行
坪野　俊広　　小川　　洋　　鈴木　　晋　　石原　法子*

今回，我々は肺扁平上皮癌の虫垂転移によって発症した急性虫垂炎の１手術例を経験したので報告する．症例は71歳の男性で，右側腹部痛を訴えて受診した．12か月前に肺扁平上皮癌の手術既往があり，最終病期はT4N2M0＝stage IIIaであった．身体所見でMcBurney点に圧痛とBlumberg徴候を認め，検査所見では白血球数が22,000/mm^3，CRPが9.9mg/dlと著明に上昇していた．腹部骨盤部CTでは右側腹部に腫瘤を形成した虫垂を認め，急性虫垂炎の診断で手術方針となった．開腹所見では腹腔内には膿性腹水がみられ，虫垂の穿孔を認めた．また，虫垂先端は回腸と強固に癒着しており，虫垂切除術および回腸部分切除術を施行した．術後の病理組織学的所見で低分化型扁平上皮癌の診断となり，原発性肺癌の虫垂転移によって引き起こされた急性虫垂炎であることが判明した．

はじめに

原発性肺癌の他臓器転移は脳，肝臓，副腎，骨などに多く認められるが，消化管，とくに虫垂への転移の報告は非常にまれである[1]．今回，我々は肺扁平上皮癌の虫垂転移によって急性虫垂炎を呈し手術施行した症例を経験したので，若干の文献的考察を加えて報告する．

症　　例

症例：72歳，男性

主訴：右下腹部痛

既往歴：2001年11月右肺癌に対して，右中下肺切除およびD2aリンパ節郭清を施行された．この際の病理組織学的検査所見は低分化型扁平上皮癌で最終病期はT4N2M0＝Stage IIIbであった．2002年6月から胸部CTで縦隔リンパ節再発を認めていたが，無治療で経過観察中であった．

現病歴：2003年10月上旬より右下腹部痛を自覚し，同日近医を受診した．腹部所見から急性虫垂炎を疑われ，当院外来を紹介受診し入院となった．

＜2006年9月27日受理＞別刷請求先：酒井　靖夫
〒950-1104　新潟市寺地280―7　済生会新潟第二病院外科

入院時現症：意識清明，身長163cm，64kg，血圧110/68mmHg，脈拍72回/分，体温37.4度．腹部所見ではMcBurney点に圧痛を認め，筋性防御は認めないものの，Blumberg徴候を認めた．肛門指診では特記すべき所見は認めなかった．

入院時検査所見：白血球は22,000/mm^3，CRPは9.9mg/dlと著明な炎症反応を認めた．

腹部骨盤部CT所見：回腸末端部周辺で腸管が癒合したような炎症性変化を認めた．虫垂は炎症性に腫大しており，画像上は急性虫垂炎の診断であった（**Fig. 1**）．

以上より，急性虫垂炎と診断され，緊急手術を施行した．

手術所見：開腹時に腹腔内には膿性腹水が少量あり，小腸は回盲部を中心に浮腫性に肥厚していた．虫垂は著しく肥厚腫大しており，さらに腹膜後腔や回腸と炎症性に癒着していた．根部は比較的正常に保たれていたため，虫垂切除術を行った．一方で，虫垂の先端部と炎症性に癒着していた回盲弁から口側約50cm部位の回腸は発赤と浮腫が著明であり，この部分は10cmにわたり合併切除した．腹腔内を検索した限り播種の所見はみられなかった．

Fig. 1　Abdomino-pelvic enhanced computed tomography showed a heterogeneously enhanced mass and in the right lower abdominal cavity (black arrows).

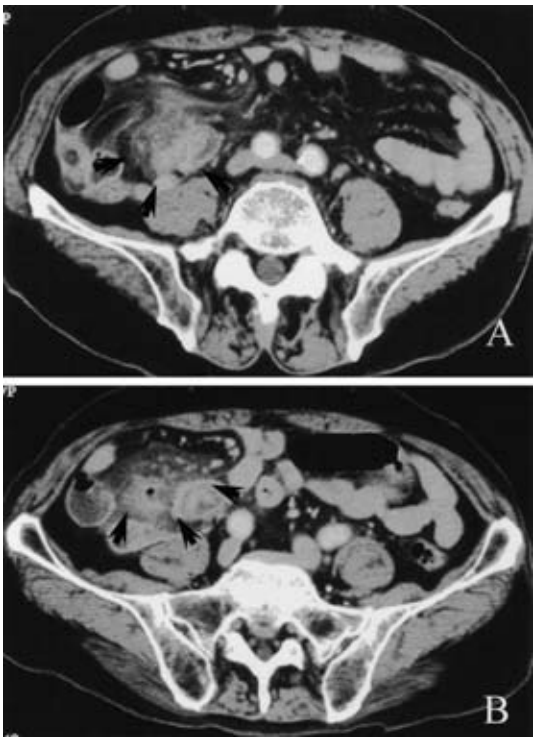

Fig. 2　A：Macroscopic examination of the resected specimen. The appendix, measuring 10.5×3.8 mm, appears markedly enlarged due to the cancer metastasis and associated appendicitis. B：Rope findings of the line 1 on Figure 2A revealed that the tumor had infiltrated mainly beyond the submucosa. The serosal side of the appendix was shown in gangrenous appendicitis.

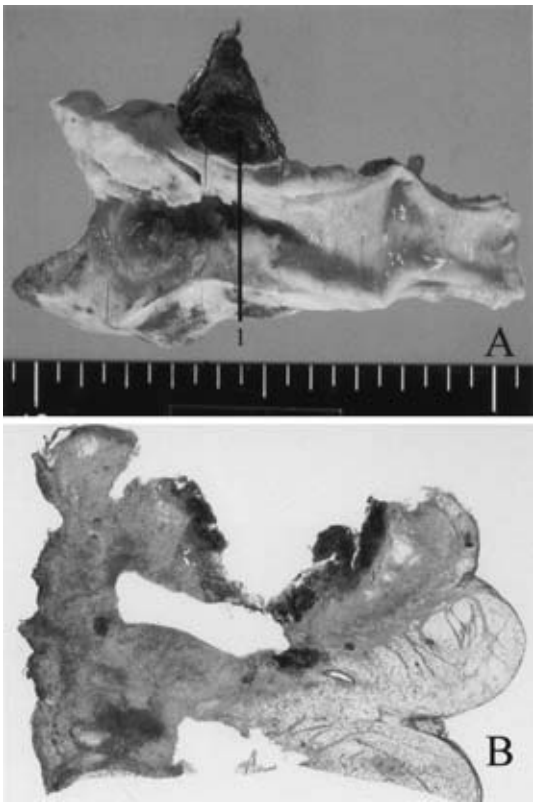

切除標本検査所見：切除虫垂は10.5×3.8mm大で，全体に腫大していた(**Fig. 2A**)．粘膜面には潰瘍形成を伴う腫瘍性病変を認めた．漿膜面は一部穿孔しており炎症の程度は壊疽性虫垂炎であった．

病理組織学的検査所見：虫垂の中央から先端部にかけて低分化型の癌が内腔側を主体に浸潤し，潰瘍を形成していた(**Fig. 2B**)．HE染色標本ではN/C比の大きい核を持った癌細胞が集簇性にみられ，ところどころに孤在角化が認められた(**Fig. 3A**)．非角化型の低分化型扁平上皮癌の診断で，肺癌の転移として矛盾しない所見であった（**Fig. 3B**)．

経過：術後14病日よりgefitinib内服を開始し，以後外来で経過観察となった．しかし，縦隔リンパ節転移，癌性胸膜炎を併発，全身状態が徐々に悪化し2004年4月肺癌再発ため永眠された．虫垂切除後からの経過は6か月であった．

考　察

原発性肺癌の消化管転移の頻度は2.1%から14%と報告され，転移形態としてはまれではない[2)~5)]．また，原発性肺癌の消化管転移は腸閉塞や穿孔による腹膜炎など急性腹症の形で発症する割合が多いとされ，肺癌既往者の腹痛には注意が必要であることが知られている．一方で，原発性肺癌の虫垂転移の報告は非常にまれであり，Dieter[1)]は肺癌剖検例の4,500例中，虫垂転移は2例と報

Fig. 3　Microscopic examination of resected specimens revealed a poorly differentiated squamous cell carcinoma with focal single-cell keratinization (A, black arrow). These findings were compatible with metastases from primary squamous cell carcinoma of the lung (B；Hematoxylin-Eosin staining, original magnification×200).

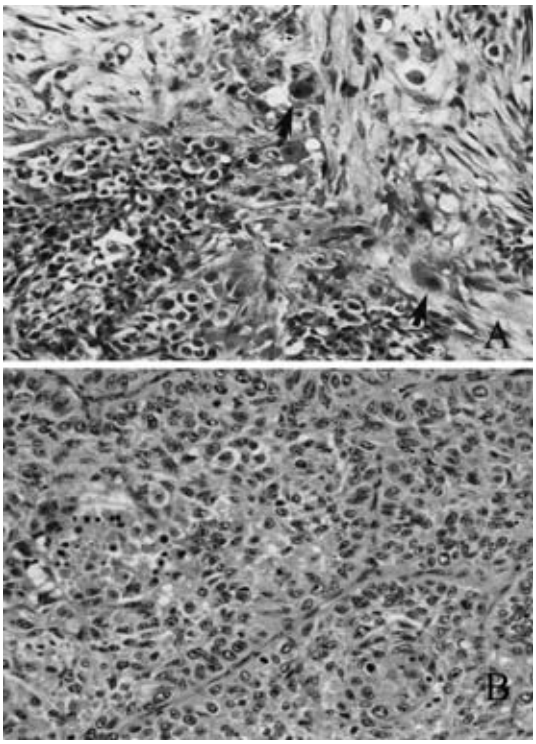

告している．しかしながら，肺癌の虫垂転移例の過去の報告はほとんどが剖検例であり，急性虫垂炎で手術した症例の臨床病理学的特徴，治療，予後については十分考察されていないのが現状である．

今回，我々の症例のように急性虫垂炎を併発した原発性肺癌の虫垂転移例の切除例の検索をしてみると，医学中央雑誌（1983 年から 2005 年まで）における「肺癌」「虫垂腫瘍」「転移性虫垂腫瘍」「急性虫垂炎」「会議録は除く」などのキーワード検索では，1 例も認めなかった．Pub Med（National Library of Medicine）では「lung cancer」，「acute appendicitis」，「metastasis」，「appendix」などのキーワード検索でも 6 例[5)~10)]を認めるのみであった．

急性虫垂炎を併発した原発性肺癌からの虫垂転移症例（本症例を含む）7 例を **Table 1** に示し，その内容について詳細に検討した．年齢の中央値は 54 歳（範囲：47 歳から 71 歳），全 7 例が男性であった．原発部位である肺癌の組織型は小細胞癌 3 例，腺癌 3, 扁平上皮癌からの転移例は我々の報告のみであった．肺癌の初回の治療から急性虫垂炎治療までの経過期間の中央値は 11 か月（範囲 0 か月から 48 か月）であり，同時性の症例を 2 例に認めた．同時性の 2 例を含めて全例で原発巣が存在しているか，もしくは臨床上再発を認めている症例であった．しかしながら，腹腔内に転移・再発などの病変を認めた症例は 1 例もなかった．臨床症状は全例が右側腹部痛で発症して，筋性防御を伴っていた．白血球増多や臨床所見から急性虫垂炎の診断は容易であり，術前診断は全例が急性虫垂炎であった．しかしながら，術前から肺癌の転移を疑った症例は 1 例もなく，肺癌患者の急性虫垂炎の場合には肺癌の転移も念頭に置く必要があるのかもしれない．

手術の内容は全例で虫垂切除術が施行され開腹時に穿孔を認めた症例は 6 例であった．穿孔例で drainage を要したものが 3 例，腸管の切除を要した症例は 1 例であった．自験例も含めて手術時に腹腔内に播種などの他病変を認めた報告はなかった．術後急速に状態が悪化して死亡した症例[1)]も含めて，切除後の経過月数は中央値で 2 か月（範囲：0 か月から 6 か月）であった．治療後の遠隔成績は非常に悪く，予後の記載のある 5 例中 4 例が 6 か月以内に死亡している．2 例は同時性に原発性肺癌を有し，他の 5 例は全例に虫垂以外に再発を認めており，虫垂転移は原疾患の増悪および全身転移の 1 表現形に過ぎないため長期成績が悪いものと考えられた．

腹腔内臓器以外からの虫垂への転移経路は非常に興味深い．肺癌以外の他臓器癌の虫垂への転移症例はしばしば報告されており，胃癌，大腸癌，卵巣癌などの腹腔内臓器からや乳癌，皮膚癌，頭頸部癌からの転移が知られている[11)12)]．過去の報告

Table 1　The seven cases (including our case) of acute appendicitis caused by metastatic lung carcinoma reported in the literature

Case	Author	Year	Age	Sex	Histologic type of lung cancer	Periods[1]	WBC[2] (/mm³)	Diagnosis	Surgical procedure	Perforation	Outcome	
											1 day	DOD[4]
1	Dieter RA.[1]	1970	69	M	Adenocarcinoma	Synchronous	12,000	Acute appendicitis	Appendectomy and drainage	Present	1 month	DOD
2	Pang LC.[6]	1988	47	M	Small cell carcinoma	11 months	13,800	Acute appendicitis	Appendectomy	Present	2 months	DOD
3	Haid M.[7]	1992	50	M	Adenocarcinoma	12 months	14,300	Acute appendicitis	Appendectomy and drainage	Present	4 months	AWR[5]
4	Gonzalez-Vela MC.[8]	1996	65	M	Small cell carcinoma	48 months	19,000	Acute appendicitis	Appendectomy and drainage	Present	1 day	ND
5	Gopez EV.[9]	1997	54	M	Adenocarcinoma	10 months	ND[3]	Acute appendicitis	Appendectomy	Absent	ND	ND
6	Goldstein EB.[10]	2004	54	M	Small cell carcinoma	Synchronous	12,000	Acute appendicitis	Appendectomy	Present	ND	DOD
7	Our case		71	M	Squamous cell carcinoma	12 months	22,000	Acute appendicitis	Appendectomy Partial resection of the ileum	Present	6 months	DOD

[1]Periods : Months between initial treatment of lung cancer and treatment of appendicitis, [2]WBC : white blood cell, [3]ND : not described, [4]DOD : dead of disease, [5]AWR : alive with recurrence

では，転移経路については播種や連続浸潤および血行性，リンパ行性による転移が考えられている[12]．通常，胃癌や卵巣癌などの場合には，腹腔内に病変を認めることから播種や連続浸潤が多いとされている．しかし，この場合には腫瘍の浸潤は漿膜面から内腔にむかうため，虫垂の閉塞が起こらないため炎症に至らないとされている．一方で，リンパ行性や血行性転移では粘膜下もしくは筋層内に転移巣を形成するため，虫垂の内腔を閉塞して虫垂炎を起こし，穿孔例が多いとされている[10]．実際，今回の検討した7例中6例で開腹時に穿孔しており，肺癌虫垂転移例の特徴的な所見であるかもしれない．自験例は原発臓器が肺であり腹腔外臓器からの転移であること，病理所見で粘膜下層を中心として腫瘍の増生が起こっていることから転移形式はリンパ行性もしくは血行性転移によるものが考えられた．

文　献

1) Dieter RA：Carcinoma metastatic to the vermiform appendix：report of three cases. Dis Colon and Rectum **13**：336—340, 1970
2) Antler AS, Ough Y, Pitchumoni CS et al：Gastrointestinal metastases from malignant tumor of the lung. Cancer **49**：170—172, 1982
3) McNeil PM, Wagman LD, Neifeld JP：Small bowel metastases from primary carcinoma of the lung. Cancer **59**：1486—1489, 1987
4) 峰　豊，中野正心，伊藤直美ほか：剖検例からみた肺癌消化管転移の検討．日胸臨　**49**：819—824, 1990
5) 梁　英富，酒井　洋，池田　徹ほか：肺癌における消化管転移の検討．日胸疾患会誌　**34**：968—972, 1996
6) Pang LC：Metastasis-induced acute appendicitis in small cell bronchogenic carcinoma. South Med J **81**：1461—1462, 1988
7) Haid M, Larson R, Christ M：Metastasis from adenocarcinoma of the lung producing acute appendicitis. South Med J **85**：319—321, 1992
8) Gonzalez-Vela MC, Garcia-Valtuille AI, Fernandez FA et al：Metastasis from small cell carcinoma of the lung producing acute appendicitis. Pathol Int **46**：216—220, 1996
9) Gopez EV, Mourelatos Z, Rosato EF et al：Acute appendicitis secondary to metastatic bronchogenic adenocarcinoma. Am Surg **63**：778—780, 1997
10) Goldstein EB, Savel RH, Walter KL et al：Extensive stage small cell lung cancer presenting as an

acute perforated appendix：case report and review of the literature. Am Surg **70**：706―709, 2004
11) Lyss AP：Appendiceal malignancies. Semin Oncol **15**：129―137, 1988
12) 山本哲久，神藤英二：虫垂疾患の各論―その他まれな虫垂疾患．臨消内科 **14**：1523―1531, 1999

Acute Appendicitis Caused by Metastases from Squamous Cell Carcinoma of the Lung：A Case Report

Yosuke Tajima, Yasuo Sakai, Kazuhito Yajima, Nobuyuki Musha,
Toshihiro Tsubono, Hiroshi Ogawa, Susumu Suzuki and Noriko Ishihara*
Department of Surgery and Department of Pathology*, Niigata Saiseikai Daini Hospital

We report a case of acute appendicitis resulting from metastatic squamous cell carcinoma of the lung. A 71-year-old man with pain in the lower right abdomen, and a medical history including lobectomy of the right lung for squamous cell carcinoma 12 months earlier had a final TNM stage of the original lung cancer of T4N2 M0. Physical examination showed severe tenderness and a positive Blumberg sign in the right lower abdominal quadrant. The white blood cell count had markedly increased to 22,000/mm^3 and serum C-reactive protein to 9.9mg/dl. Abdomino-pelvic computed tomography showed a mass in the appendix in the right lower abdominal cavity. Acute appendicitis was tentatively diagnosed, necessitating emergency surgery. At laparotomy, the appendix was found to be perforated and to contain dirty fluid. It was also adhering to the ileum through the upper part, necessitating appendectomy and partial resection of the ileum. Pathological examination showed a metastatic, poorly differentiated squamous cell carcinoma―a finding compatible with the history of lung carcinoma resected 12 months earlier in this patient.

Key words：lung cancer, appendix, appendicitis

〔Jpn J Gastroenterol Surg 40：473―477, 2007〕

Reprint requests：Yasuo Sakai Department of Surgery, Saiseikai Niigata Daini Hospital
280-7 Teraji, Niigata, 950-1104 JAPAN

Accepted：September 27, 2006

©2007 The Japanese Society of Gastroenterological Surgery Journal Web Site：http://www.jsgs.or.jp/journal/