日消外会誌　40（4）：478～484，2007年

症例報告

大腸癌術後に異時性の肝転移と副腎転移を切除した1例

新潟県厚生連刈羽郡総合病院外科
羽入　隆晃　　植木　　匡　　若桑　隆二
石塚　　大　　多々　　孝

症例は60歳の男性で，大腸癌の右副腎転移の診断にて平成14年11月に副腎腫瘍摘出術を施行した．副腎転移は，平成14年8月の腹部CTにて診断された．原発巣は，平成10年8月に切除されており，深達度mpのstageIであった．その2年後にS7領域の肝転移があり平成12年10月に肝右葉切除術をした．副腎切除後の経過は良好であったが，平成16年3月に総胆管背側に再発が出現した．副腎転移切除後2年11か月目の平成17年10月に消化管への出血により死亡した．病理組織学的検査では，大腸癌は分化癌と粘液癌が同量で，他の3か所の転移巣は粘液癌であった．CEAは，大腸癌切除前と総胆管背側の再発時に上昇し，肝臓と副腎転移切除前には正常値内であった．大腸癌の副腎転移切除例の報告は，著者らが調べた範囲内では自験例を含め29例であり，肝切除も施行されていた症例は7例であったので報告する．

はじめに

全悪性腫瘍の剖検例において副腎転移の頻度は8.6～16.8％とされ比較的多いとされる[1)～4)]．臨床的には副腎転移巣が発見された時には多発性転移を伴うことが多く，外科的切除しえない症例がしばしば認められる．しかし，画像検査による診断能の向上や抗癌剤治療の進歩により，大腸癌の副腎転移に対する切除報告例が近年増加している．今回，大腸癌と異時性肝転移の切除後に副腎転移を来し，切除した症例を経験したので本邦報告例の検討を加え報告する．

症　　例

症例：60歳，男性

主訴：腹部CTでの副腎腫瘍の指摘

家族歴：特記すべきことなし．

既往歴：20歳時，虫垂炎にて虫垂切除術

現病歴：回盲弁近傍の上行結腸癌と診断され，右半結腸切除術を平成10年8月に施行した（**Fig. 1**）．手術前の血中CEA値は10.5ng/ml（正常5ng/ml以下）であった．病理組織学的検査所見は，粘液癌と中分化型腺癌がほぼ同量で，深達度はmp，脈管侵襲はly0・v0でありリンパ節転移はなかった（**Fig. 6a**）．遠隔転移を認めずstageIの病期であった．平成12年8月の腹部CTで肝S7領域に転移を認め，同年10月に肝右葉切除術を施行した（**Fig. 2**）．肝転移の病理組織学的検査所見は原発巣と類似した粘液癌であった（**Fig. 6b**）．平成14年8月の腹部CTで右副腎腫瘍を認め，5-FU＋γ-leukovorin（以下，FL療法）を1コース施行後，同年11月に手術目的に入院した．

入院時現症：身長163cm，体重65kg，貧血，黄疸はなく，腹部は平坦軟であった．表在リンパ節や腹部腫瘤は触知しなかった．

血液検査所見：血液生化学的検査で異常を認めず，血中CEA値は4.4ng/mlであった．

画像検査所見：腹部CTで下大静脈背側に3.0cm大の腫瘤を認めた（**Fig. 3**）．腹部血管造影検査にて副腎動脈が栄養血管であったことより孤立性副腎転移と診断し，平成14年11月に右副腎腫瘍摘出術を施行した．

手術および所見：右肋骨弓に沿った側方切開で開腹した．周囲への浸潤がなく被膜をもつ腫瘤で，皮膜を破ることなく切除した．黄白色充実性の割

＜2006年9月27日受理＞別刷請求先：羽入　隆晃
〒945-8535　柏崎市北半田2―11―3　新潟県厚生連刈羽郡総合病院外科

Fig. 1　Macroscopic findings of the resected ileum and colon specimens shown as 40×25 mm tumor in the ascending colon（arrow）.

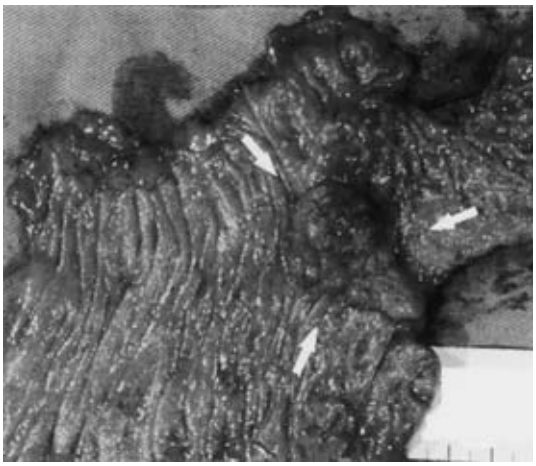

Fig. 2　Abdominal enhanced CT demonstrated a low-density mass measuring 30 mm in the liver（S7）（arrow）.

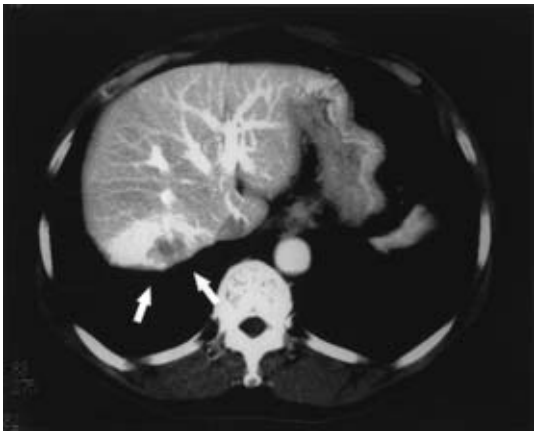

Fig. 3　Abdominal enhanced CT revealed an adrenal tumor measuring 30 mm in diameter.

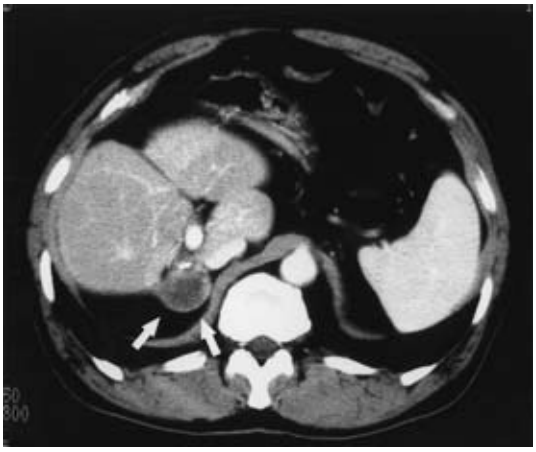

Fig. 4　Macroscopic view of the resected adrenal tumor with a capsule. The cut surface of the tumor showed a white mass with a solid pattern.

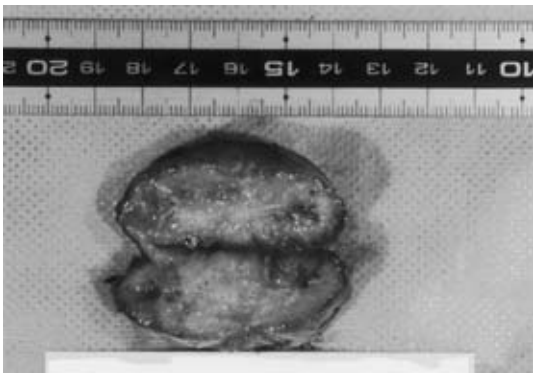

面をもつ 3.0×5.0cm の大きさの腫瘍であった（**Fig. 4**）.

病理組織学的検査所見：粘液癌であることより，大腸癌の副腎転移と診断した（**Fig. 6c**）.

術後経過：本症例の CEA 値の推移を示す（**Fig. 5**）. 副腎切除後の経過は良好であり，UFT の内服を継続していた. 平成 16 年 3 月に全身倦怠感と黄疸が出現した．腹部 CT にて総胆管の背側に腫瘍（肝門部再発）を認めた（**Fig. 7**）. 同時に，血中 CEA 値が 6.4ng/ml と上昇した. 総胆管狭窄による黄疸に対し経皮的胆管ドレナージ術をまず施行し，同年 6 月にステントを狭窄部に留置した．その際，胆管内より腫瘍組織を採取した．病理組織学的検査にて粘液癌であったことから，大腸癌の再発と診断した（**Fig. 6d**）. FL 療法にて CEA 値が低下したものの再上昇したため Topotecin（CPT-11）に変更した. しかし，上昇し続けるため FL 療法に再度変更した.

平成17年4月頃より貧血の進行と血便があり，肝門部再発巣の浸潤による十二指腸潰瘍形成を上部消化管内視鏡検査にて認めた．副腎切除後2年11か月目の平成17年10月に死亡した．

Fig. 5　The transition in the CEA level.

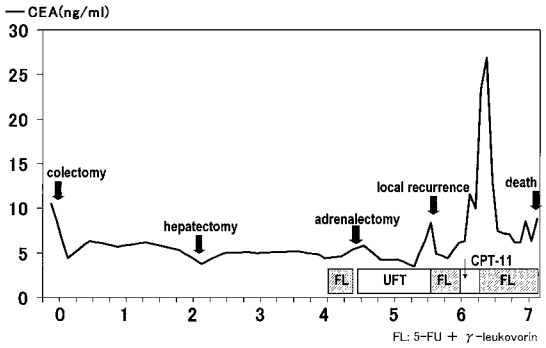

考　察

副腎は，血流の豊富な臓器であることから，悪性腫瘍が転移することが比較的多いとされる[1)~4)]．副腎転移のほとんどが無機能性で特徴的症状を欠き，両側性であっても副腎機能不全症状を発現することはまれなため，その診断は困難とされてきた[5)]．しかし，CT，MRIおよび超音波検査などの画像診断の進歩に伴い，大腸癌の副腎転移に対する手術施行例は増加している．

医学中央雑誌のデータベースで1983年から2004年までの期間で検索を行い，キーワードを「大腸癌，結腸癌，直腸癌，副腎転移，副腎，転移，副腎切除」とした組み合わせで行った．大腸癌の副腎転移として検索しえた会議録を除く本邦報告例は自験例を含めて29例であった[6)~31)]（**Table 1**）．発表年で症例数をわけてみると，1994年以前では4例のみであったが，1995年から1999年ま

Fig. 6　Microscopic findings of the colon (a) tumor revealed that the volume of moderately differentiated is identical to that of mucinous adenocarcinoma. Three tumors (liver (b), adrenal gland (c), and common bile duct (d)) were diagnosed as metastasis from colon carcinoma because histological findings showed the presence of mucinous adenocarcinoma (HE ×100).

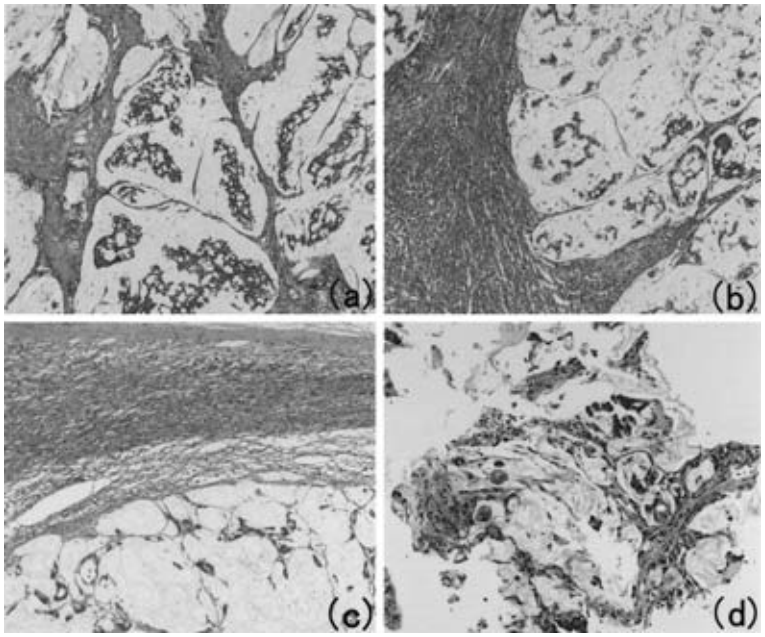

Fig. 7 Abdominal enhanced CT shows a low-density mass in the back of the common bile duct (arrow).

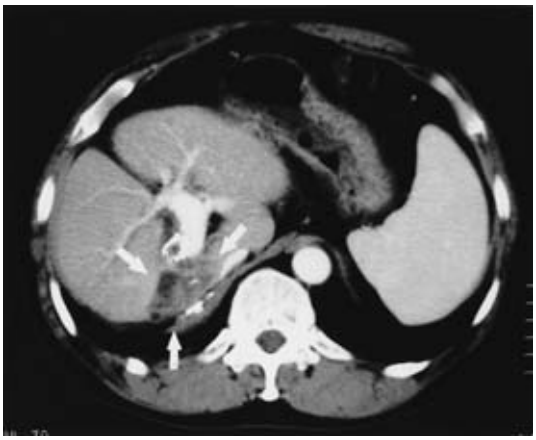

での5年間で10例，2000年からの4年間では自験例を含め14例と増加している．

副腎転移切除29例の平均年齢は57.6歳であった．男女比は14：15でほぼ同数であった．原発巣の局在は，盲腸3例，上行結腸5例，下行結腸2例，S状結腸8例および直腸11例であった．肛門側に多くみられるのは，門脈系を介さず直接大循環系への血行性転移経路をもつためと考えられている[16)26)]．原発巣の病期は，stageIIが8例，不明の1例を除く他のすべてがstageIII以上であり，本症例のみがstageIであった．原発巣の主なる組織型は，未分化型が1例で，不明の1例を除く他のすべてが分化型であった．分化型に粘液癌を含む症例は本症例を含め2例のみと少なかった．

副腎転移切除時もしくは前に他臓器転移を切除していた症例は12例であった．臓器は，肝臓が7例，肺が5例，甲状腺が1例であった．自験例を除いた肝転移切除例の最長生存確認期間は11か月であった．しかし，自験例では約3年生存しており，根治性があれば肝転移例でも副腎切除を行うべきと考えられた．肺転移切除例は，生存報告4例中3例が2年以上生存しており，症例数は少ないが肝転移例に比べて予後の良い報告が多かった．

原発巣切除から副腎転移巣切除までの期間は，同時手術が5例，3年以内が14例，3から5年が8例，7年目と9年目が1例ずつであり，長期経過後に転移する可能性のある部位であると思われた．副腎の転移部位は，右16，左12，両側1例で右側に多く見られた．腫瘍径は，3.5～11.0cmで平均6.7cmであった．血中CEA値は，異時性切除の22例中20例に記載があり，15例の75%で上昇していた．同時切除の5例はいずれも上昇していた．

報告時に生存中であったのは20例で，他の9例は死亡後の報告であり，再発部位としては肺と肝の順に多く，他に骨，リンパ節，前立腺に認められた．生存期間が2年以上であったのは12例（うち4例は4年以上）であったが，その明確な特徴は指摘できなかった．

本症例は，総胆管と十二指腸に浸潤する肝門部再発を総胆管背側に最終的に来した．この再発の由来は，1）副腎転移の遺残，2）肝転移の遺残，3）肝門部周囲リンパ節の再発，4）別の肝転移の増大が考えられる．治療前の血中CEA値は，原発巣と肝門部再発で上昇し，肝と副腎転移では正常値内であった．前者と後者はCEA産生能が異なる細胞の転移と思われ，肝門部再発は肝と副腎転移の遺残ではなくリンパ節もしくは別の肝転移の増大によるものと思われた．

肝門部再発後に抗癌剤治療を行い，血中CEAの減少が得られたものの再上昇なく死亡した．抗癌剤治療はCEA産生能の高い細胞に効果があったものの，非産生細胞が最終的に消化管内に成長したものと思われた．

副腎転移の手術適応については議論が分かれるが，Steveらは原発巣切除から副腎転移までの期間が6か月以上あり，転移巣の断端陰性であった症例では予後が延長したことから，症例を選んでの切除を勧めている[32)]．大腸癌の副腎転移は，長期生存例が多いことから切除すべきであるとした論文は多い[13)16)26)32)33)]．また，非切除治療での長期生存報告例は認められず，他臓器転移があっても根治性があれば副腎転移を切除すべきと考えられた．

本稿を終えるにあたり，ご指導をいただきました新潟県厚生連病理センターの五十嵐俊彦先生に謝意を表します．

Table 1　Japanese resected cases of adrenal metastasis from colorectal cancer

No.	Author	Year	Age/Sex	Primary			RMSBA and DM	Adrenal metastasis			Prognosis
				Site	Histology	Stage		DM	Side/Size (cm)	CEA (ng/ml)	
1	Fujita[6]	1988	39 F	R	?	IIIa <	Lung 3y 11m	7y 11m	Left 5.7	46	2y alive
2	Watatani[7]	1993	66 M	C	mod	IIIa <	—	1y 6m	Left 9	49.8	1y alive
3	Watatani[7]	1993	52 M	R	well	IV	—	Synchronous	Right 10.5	504	2y 9m dead
4	Watatani[7]	1993	53 M	S	well	?	Lung 4y	5y	Left 6, right 5	48.6	10m dead
5	Fujii[8]	1994	57 M	A	well	II	—	3y 2m	Rigth 6	16.7	9y alive
6	Nakaguchi[9]	1995	60 F	R	mod	II	—	1y 9m	Left 9	31.7	4y alive
7	Mizutani[10]	1995	58 M	R	well	II	—	1y 5m	Right 4	?	2y 7m dead
8	Ito[11]	1995	65 F	C	mod	II	—	6m	Left 5	8.1	6m dead
9	Sakagawa[12]	1995	64 M	R	well	II	Lung 1y 11m	2y 9m	Left 8.5	144.7	1y 1m alive
10	Kamasako[13]	1995	71 F	S	well	IV	—	Synchronous	Right 6.5	24.3	11m alive
11	Ozawa[14]	1996	46 M	D	mod	IIIa	—	1y 3m	Right 10	24	1y 2m alive
12	Okamoto[15]	1998	75 M	S	mod	IV	—	Synchronous	Right 10	48	2y alive
13	Kawai[16]	1998	67 M	S	por	IV	—	1y 5m	Right 6.5	8.1	1y 10m dead
14	Watabiki[17]	1998	61 M	D	well, muc	II	—	7m	Right 3.5	7.4	4y 2m alive
15	Emoto[18]	1998	63 F	R	mod	IIIa	—	1y 3m	Left 7.5	55.5	7m alive
16	Katayama[19]	2000	60 M	R	mod	IIIa <	Lung 7y 3m	9y 5m	Left 6.1	24	3y 5m alive
17	Mizuiri[20]	2000	49 F	S	mod	IV	Liver synchronous	4y	Right 4.2	197.7	11m alive
18	Yamada[21]	2001	55 M	S	well	II	Liver 2y 9m	3y 5m	Left 6	34.9	4m dead
19	Masuyama[22]	2001	47 F	R	mod	IV	—	Synchronous	Left 11	32	? Alive
20	Shirai[23]	2001	47 F	S	mod	II	Lung, thyroid 3y 7m	4y 5m	Right 11	43.2	2y 8m alive
21	Ozawa[24]	2002	65 F	R	mod	IV	—	Synchronous	Right 4.8	91	1y alive
22	Tokuhara[25]	2002	58 F	AC	mod	IIIb	—	1y	Left 9.5	3	6m alive
23	Taneda[26]	2002	60 F	A	well	IIIa	Liver 1y 8m	3y 2m	Right 3.8	3	6m alive
24	Okita[27]	2002	54 M	A	well	IIIb	—	3y 8m	Right 8	4.6	2y alive
25	Nakasaki[28]	2002	42 F	S	mod	IIIa	Liver 8m	8m	Left 7.5	14.4	11m alive
26	Shibata[29]	2002	55 F	A	mod	IIIa	Liver 6m	1y 9m	Right 6	8.1	11m dead
27	Murakami[30]	2003	51 F	R	mod	IV	Liver synchronous	8m	Left 3	4.5	6m dead
28	Kato[31]	2004	67 F	R	mod	II	—	8m	Right 3.8	?	4y alive
29	Our case		60 M	A	muc, mod	I	Liver 2y 2m	4y 3m	Right 5	4.4	2y 11m dead

M：male　F：female　C：cecum　A：ascending colon　D：descending colon　S：sigmoid colom　R：rectum　y：year
m：month
RMSBA：resected metastatic site before adrenalectomy　DM：duration for metastasis from resection of primary cancer

文　献

1) Bullock WK, Hirst AE：Metastatic carcinoma of the adrenal. Am J Med Sci **226**：521—524, 1953
2) Willis RA：Secondary tumors of the adrenals. Edited by Willis RA. The spread of tumors in the human body. Third edition. Butterworth & Co, London, 1973, p197—201
3) 北村慎治，藤永貞治，大川順正ほか：転移性副腎腫瘍の1例—5年間の日本病理剖検例輯報による統計的検討—．日泌会誌　**73**：1324—1332, 1982
4) Cedermark BJ, Blumenson LE, Pickren JW et al：The significance of metastases to the adrenal glands in adenocarcinoma of the colon and rectum. Surg Gynecol Obstet **144**：537—546, 1977
5) Omoigui NA, Cave WT, Chang AYC：Adrenal insufficiency. A rare initial sign of metastatic colon carcinoma. J Clin Gastroenterol **9**：470—474, 1987
6) Fujita K, Kameyama S, Kawamura M et al：Surgically removed adrenal metastasis from cancer of the rectum. Report of a case. Dis Colon Rectum **31**：141—143, 1988
7) Watatani M, Ooshima M, Wada T et al：Adrenal metastasis from carcinoma of the colon and rectum. A case of three cases. Surg Today **23**：444—448, 1993
8) 藤井秀樹，飯野　弥，宮坂芳明ほか：異時性副腎転移巣切除後無再発で長期生存している上行結腸癌の1例．日本大腸肛門病会誌　**47**：582—588, 1994
9) 中口和則，陶　文暁，畠中秀雄：術後に孤立性転移をした直腸癌の1例．日臨外医会誌　**56**：2149—2152, 1995
10) 水谷佐世子，丸太守人，宮島伸宣ほか：直腸癌術後副腎転移の1手術例．日本大腸肛門病会誌　**48**：330—335, 1995
11) 伊藤　剛，宮内　卓，山田　明ほか：大腸癌による転移性副腎腫瘍の1切除例．日臨外医会誌　**56**：2205—2209, 1995
12) 坂川太一，木原真吉，木下誠一ほか：摘出しえた直腸癌副腎転移の1例．日臨外医会誌　**56**：1436—1440, 1995
13) 鎌迫　陽，川本俊輔，田中礼一郎ほか：同時性副腎転移を伴った結腸癌の1切除例．日消外会誌　**28**：2308—2311, 1995
14) 小澤正則，落合浩平，藤田正弘ほか：結腸癌による孤立性副腎転移の1切除例．日消外会誌　**29**：1825—1829, 1996
15) 岡本育夫，山田太郎，幸島孝志ほか：大腸癌副腎転移の1例．埼玉医会誌　**32**：738—740, 1998
16) 河合　徹，服部龍夫，小林陽一郎ほか：大腸癌異時性副腎転移の1切除例．日消外会誌　**31**：2275—2279, 1998
17) 綿引洋一，倉地清隆，小坂昭夫ほか：結腸癌副腎転移の1例．日臨外会誌　**59**：3140—3143, 1998
18) 江本健太郎，高橋忠照，呑村孝之ほか：術後1年2か月目に発生した直腸癌孤立性副腎転移の1例．日臨外会誌　**59**：2166—2169, 1998
19) Katayama A, Mafune K, Makuuchi M et al：Adrenalectomy for solitary adrenal metastasis from colorectal carcinoma. Jpn Clin Oncol **30**：414—416, 2000
20) 水入寛純，野宗義博，児玉久光ほか：結腸癌の異時性他臓器転移に対して切除を繰り返した1例．広島医　**53**：310—313, 2000
21) 山田岳史，江上　格，飯田信也ほか：大腸癌副腎転移の1切除例．手術　**55**：1421—1425, 2001
22) 増山喜一，島多勝夫，魚谷英之ほか：左副腎皮質癌内転移を認めた直腸癌の1例．日臨外会誌　**62**：192—196, 2001
23) 白井量久，青野景也，新實紀二ほか：4年5か月間に3度の異時性転移（肺・甲状腺・副腎）をきたし切除した大腸癌の1例．日消外会誌　**34**：1670—1674, 2001
24) 小沢俊文，渡辺秀紀，奥山裕子ほか：大腸癌の同時性孤立性副腎転移の1切除例．日消誌　**99**：295—301, 2002
25) 徳原孝哉，網岡勝見，岩本充彦ほか：異時性孤立性副腎転移をきたした上行結腸癌の1例．日臨外会誌　**63**：2747—2751, 2002
26) 種田靖久，向井正哉，岡本祐一ほか：上行結腸癌異時性肝転移切除後に生じた孤立性副腎転移の1例．日消外会誌　**35**：1703—1707, 2002
27) 沖田剛之，石田秀行，竹内幾也ほか：副腎転移を切除した再発大腸癌の1例．日外科系連会誌　**27**：668—671, 2002
28) 中崎隆行，山田義久，橋爪　聡ほか：大腸癌の副腎転移の1例．日臨外会誌　**63**：1254—1257, 2002
29) 柴田佳久，加藤岳人，尾上重巳ほか：結腸癌術後の肝転移切除後に肺・副腎転移再々発を切除し得た1例．消外　**25**：513—517, 2002
30) Murakami S, Terakado M, Hashimoto T et al：Adrenal metastasis from rectal cancer. Report of a case. Surg Today **33**：126—130, 2003
31) 加藤健志，辻江正樹，半田理雄ほか：長期生存が得られた直腸癌術後孤立性副腎転移の1例．癌と化療　**31**：1699—1701, 2004
32) Kim SH, Brennan MF, Russo P et al：The role of surgery in the treatment of clinically isolated adrenal metastasis. Cancer **82**：389—394, 1998
33) Lo CY, van Heerden JA, Soreide JA et al：Adrenalectomy for metastatic disease to the adrenal glands. Br J Surg **83**：528—531, 1996

A Case of Adrenal Metastasis Treated by Surgical Management after Operations for Colon Cancer and Liver Metastasis

Takaaki Hanyu, Kyo Ueki, Ryuji Wakakuwa,
Dai Ishizuka and Takashi Tada
Department of Surgery, Niigataken Koseiren Kariwagun General Hospital

A 60-year-old man underwent unilateral adrenalectomy for a metastatic tumor of the right adrenal gland in November 2002 after CT had shown a high-density tumor in August 2002. In August 1998, ileocolectomy was done for ascending colon cancer without lymph node or distant metastases. In October 2000, right hepatic lobectomy was done for a tumor at hepatic S7. In March 2004, the carcinoma metastasized around the common bile duct. In October 2005, the patient died of intestinal hemorrhage. He had survived 2 years and 11 months since adrenalectomy. Histological examination showed that the colon tumor consisted of moderately differentiated mucinous adenocarcinoma and the three metastases of mucinous adenocarcinoma. Serum CEA was within the normal range before resection of the liver and adrenal metastasis, but increased prior to ileocolectomy and when the carcinoma metastasized around the common bile duct. In Japan, of the 29 cases in which resection of adrenal metastasis due to colon cancer was done, only 7 cases with hepatic resection have been reported.

Key words：colon cancer, adrenal metastasis, adrenalectomy

〔Jpn J Gastroenterol Surg 40：478—484, 2007〕

Reprint requests：Takaaki Hanyu　Department of Surgery, Niigataken Koseiren Kariwagun General Hospital
2-11-3 Kitahanda, Kashiwazaki, 945-8535 JAPAN

Accepted：September 27, 2006

©2007 The Japanese Society of Gastroenterological Surgery　Journal Web Site：http://www.jsgs.or.jp/journal/