日消外会誌　40（4）：504～509，2007年

症例報告

化学療法による全身リンパ節転移の消失後，原発巣切除により長期無再発生存している直腸未分化癌の１例

田附興風会医学研究所北野病院外科
木下　浩一　　金井　陸行　　高林　有道

症例は62歳の男性で，検診での便潜血陽性と全身倦怠を主訴に来院した．精査の結果，直腸未分化癌と全身リンパ節転移（左頸部から鎖骨下，縦隔，大動脈周囲）を認めた．初診時の血清CEAは，20.7ng/mLと高値であった．全身のリンパ節転移を伴う手術不能進行直腸癌（N4：stage IV）の診断下に，CPT-11：80mg/m^2，5-FU：500mg/m^2，*l*-LV：250mg/m^{2}を4週投与2週休薬：1クールとして開始した．5クール投与後完全奏効を認め薬剤投与を中止したが，約9か月の無再発期間後に直腸の局所再発を認めたため再度の化学療法後局所切除を行うも，その5か月後に再々発を来した．精査にて遠隔転移を認めなかったため，根治を目的として腹会陰式直腸切断術を施行した．初回化学療法開始後3年6か月を経た現在も明らかな再発の所見なく生存中である．化学療法と手術療法により良好な経過を示した1例を経験したので報告する．

はじめに

切除不能転移性大腸癌の予後因子の一つにリンパ節の遠隔転移が挙げられる．大腸癌治療成績の向上にはこれらの転移を制御することが重要であるが，いまだ成績は十分ではない．転移性大腸癌に対しては，オキサリプラチン（L-OHP）[1)2)]や塩酸イリノテカン（CPT-11）[3)4)]に，フルオロウラシル（5-FU）とレボホリナート（*l*-LV）を組み合わせた様々な化学療法が本邦でも積極的に行われるようになってきた．今回，全身のリンパ節転移を伴う未分化型直腸癌症例にこの3剤を投与したところ，いったん完全奏効を得たが，その後の局所再発に対して根治術を行い，良好な経過を得ている症例を経験したので報告する．

症　例

症例：62歳，男性

主訴：便潜血陽性を伴う全身倦怠

家族歴・既往歴：右睾丸腫瘍（34歳時）．

現病歴：平成13年7月より全身倦怠感が出現した．近医にて便潜血陽性を指摘され，精査目的で当院を受診した．

入院時現症：身長164cm，体重60kg，血圧135/85mmHg，脈拍80/分，体温36.5℃．眼球結膜に貧血，黄疸を認めず．腹部平坦，疼痛なし．体重減少を認めず．左側頸部および鎖骨リンパ節，両鼠径リンパ節に腫大を認めた．また，直腸指診にて，肛門縁より約1cmの前壁から左壁にかけて硬い腫瘤を触知した．

血液検査所見：血算・生化学的検査において異常所見は認められなかった．腫瘍マーカーは，CEA 20.7ng/mLと高値を示した．CA19-9は正常範囲内であった．

CT，ガリウムシンチ所見：左頸部から鎖骨下，縦隔，大動脈周囲のリンパ節腫大を認め（**Fig. 1a～d**），ガリウムシンチでは，上記のリンパ節に一致するホットスポットを多数認めた（**Fig. 2**）．

組織生検所見：直腸（**Fig. 3**），頸部，鼠径リンパ節には，未分化型細胞の胞巣状増生を認めた．サイトケラチン20陽性，同7陰性の直腸由来[5)]と考えられた．

治療経過：全身のリンパ節転移を伴う進行直腸癌（N4：stage IV）と診断した．根治的な原発巣切除が不可能であること，および原発巣に起因す

＜2006年9月27日受理＞別刷請求先：高林　有道
〒530-8480　大阪市北区扇町2―4―20　田附興風会医学研究所北野病院外科

Fig. 1　a～d：Enhanced CT of cervical, upper chest, middle chest, and abdomen showed swollen lymph nodes compatible with metastases, respectively（arrow）.

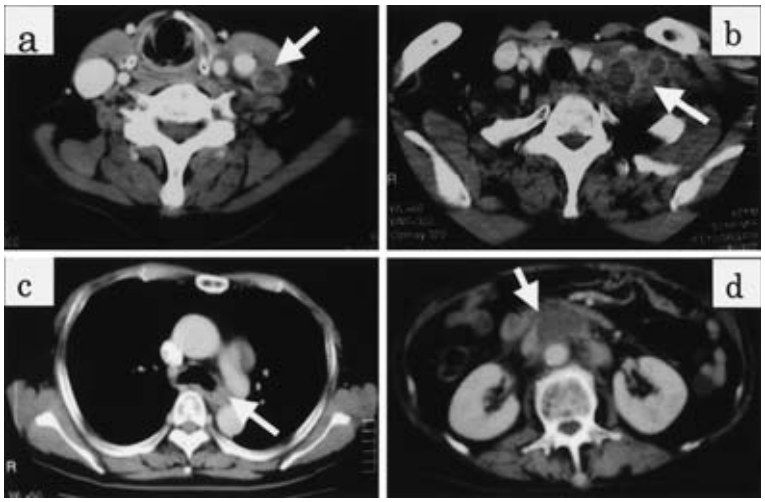

Fig. 2　Gallium scintigraphy shows high accumulation in the systemic multiple lymph nodes（arrow）.

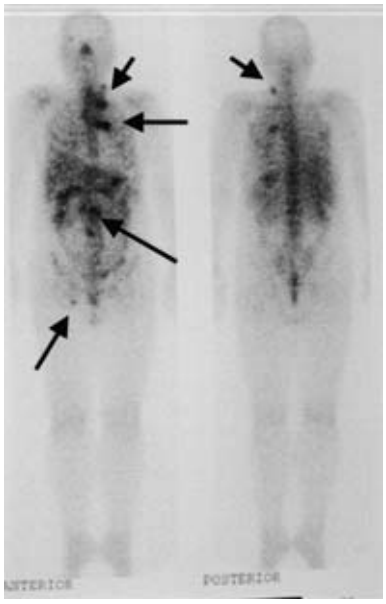

る症状がないことより，原発巣を放置したまま全身の化学療法を先行することとした．なお，PS：performance status（ECOG）は，0–1 であった．

化学療法は患者の同意を得て，Saltz 法（IFL）[3]に修正を加えて，CPT-11：80mg/m^2，5-FU：500 mg/m^2，*l*-LV：250mg/m^{2}を週 1 回投与，4 投 2 休で開始した．1 クール終了時には，血清 CEA 値は 7.2mg/mL まで減少し（**Fig. 4**），転移リンパ節が著明に縮小した（RECIST 縮小率：左頸部 50%，左鎖骨下 75%）（**Fig. 5a, b**）．さらに，治療後 3 か月には，血清 CEA 値が陰性化（<5.0）し，4 か月後には左主気管支リンパ節，傍大動脈リンパ節腫脹が完全に消失した（**Fig. 5c, d**）．結局，約 6 か月にわたる 5 クールの投与により完全奏効を得た．なお，全投与期間を通じて軽度の全身倦怠を訴えたが，骨髄抑制，下痢，脱毛などの副作用は認めず，良好な quality of life（以下，QOL）が得られた．

その後の IFL を中止し，約 6 か月間無再発を維持したが，中止後 7 か月目に直腸局所に未分化癌の再発を認めた（**Fig. 6a**）．FDG-PET にて遠隔転移再発を認めなかったため（**Fig. 6b**），直腸切断術を予定したが，患者の希望により再度の IFL1 クールの後，経肛門的内視鏡的粘膜切除を行ったところ切除標本内に悪性所見を認めず，IFL が再度奏功したと考えられた．

Fig. 3 Microscopic examination revealed undifferentiated histological findings in the rectal tumor specimen（H.E. ×100）.

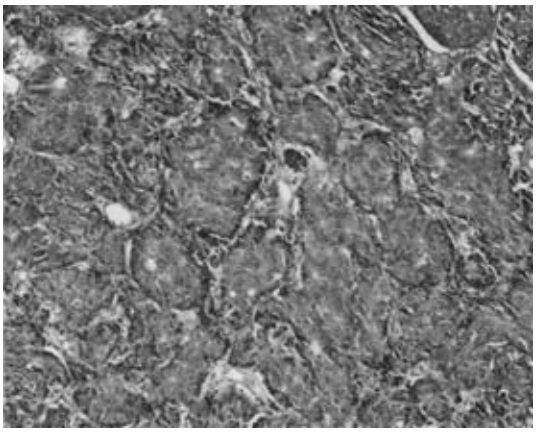

さらに，局所切除後5か月目に直腸局所に再々発を認めた（**Fig. 7a**）．骨盤部造影CTにて（**Fig. 7b**）直腸前左壁外に突出する腫瘍を認めるも，今回も遠隔転移を認めなかった．再度の局所制御を期待してIFL2クールの後，腹会陰直腸切断術（abdominoperineal resection：APR）を行った（**Fig. 8**）．術中所見は，Rb-P，P0，H0，M-で，前立腺への浸潤が疑われたため部分切除を行った．肉眼的には原発巣周囲の繊維化は認めなかった．最終病理診断は，poorly differentiated adenocarcinoma，ai(prostate)，n0，ow-，ew-で，組織学的治療効果はgrade 2であった．

術後経過：術後経過は良好で，平成18年3月現在，明らかな再発所見なく外来において経過観察中である．

考　察

進行大腸癌に対する化学療法は，5-FU/LV[6)7)]にCPT-11を加えたSaltz法が2000年に米国の標準治療となった[3)]．本邦でもこの3剤の臨床試験が追試されたが[8)9)]，標準的至適投与法が定まらぬまま2005年のL-OHPの認可に伴うFOLFOX療法が始まった．IFLは，第III相試験において6.7%の死亡例が米国で報告され，その投与が躊躇されたが[10)]，2002年のASCOにおいて，PSの悪い症例での1回投与量の減量と総投与量の増加による死亡率の低下が報告され[11)]再度注目された．自験例でも，CPT-11を減量したにもかかわらずCRが得られたことから，CPT-11の総投与量の増加を目的とした1回投与量の減量が可能な症例の選択が，今後重要になると考えられる．

Fig. 4 Clinical course and CEA transition.

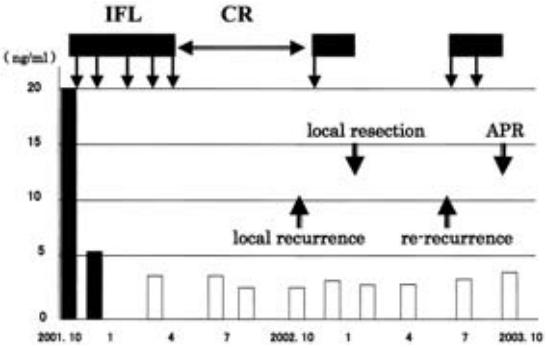

低，未分化大腸癌は全大腸癌の1割前後とされ[12)]，直腸での頻度は数%とさらにまれであることから発見時には壁深達度，脈管侵襲，リンパ節転移，腹膜播種の頻度が高く治癒切除率が低い[13)]．一方，根治度A，Bの大腸癌切除術後の5年生存率は低分化腺癌で約30～50%であり[14)]，再発率が高いため術後化学療法などの集学的治療の必要性が示唆されている．自験例でも発見時に遠隔リンパ節転移を認めたため化学療法が選択された．最初の化学療法によりCRが得られた後，約4か月後に化学療法が中止され，その後再々発が認められるまでに約半年間の無再発期間が得られた．このようなCR後の投薬の継続，中止に関する基準やsurrogate markerのエビデンスはなく，今後増加してくるであろう著効，奏効例のフォローアップにも検討を要すると考えられた．一方，1st line治療無効後の2nd line治療の有効性は長らく明確でなかったため[15)]，治療の主眼がQOLの維持に向けられることも多かったが，最近になりCPT-11，L-OHPを用いたsequential therapyの予後延長効果が報告された[16)]．自験例では，同一のレジメンが再発にも奏効した．その機序は不明でまれな事例と思われたが，前述した奏効後の投薬中止基準も含めて興味深いと考えられた．

Fig. 5　a, b：Contrast-enhanced CT scan revealed more than 50% decrement of the lymph nodes swelling in size(arrow). c, d：In both thoracic and abdominal enhanced CT, lymph nodes completely disappeared after 3 cycle of chemotherapy（arrow).

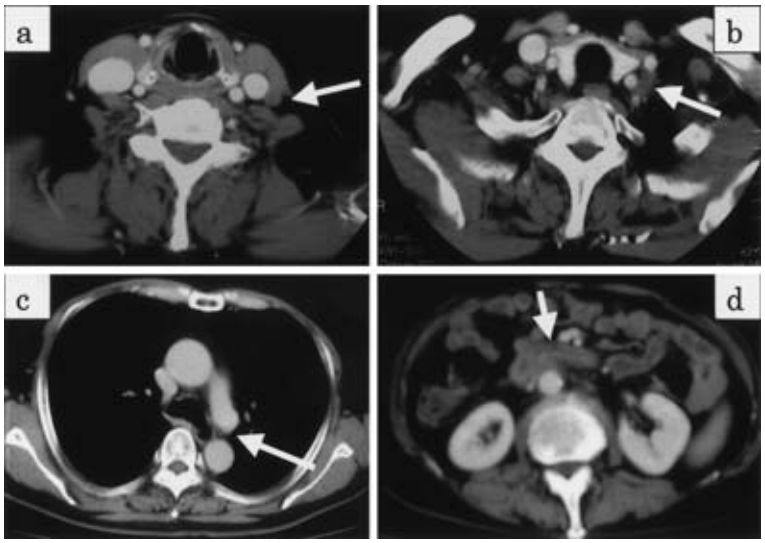

Fig. 6　a：Local recurrence of the tumor about 2cm in diameter was observed in the lower rectum. b：FDG-PET scan showed no lymph nodes uptake.

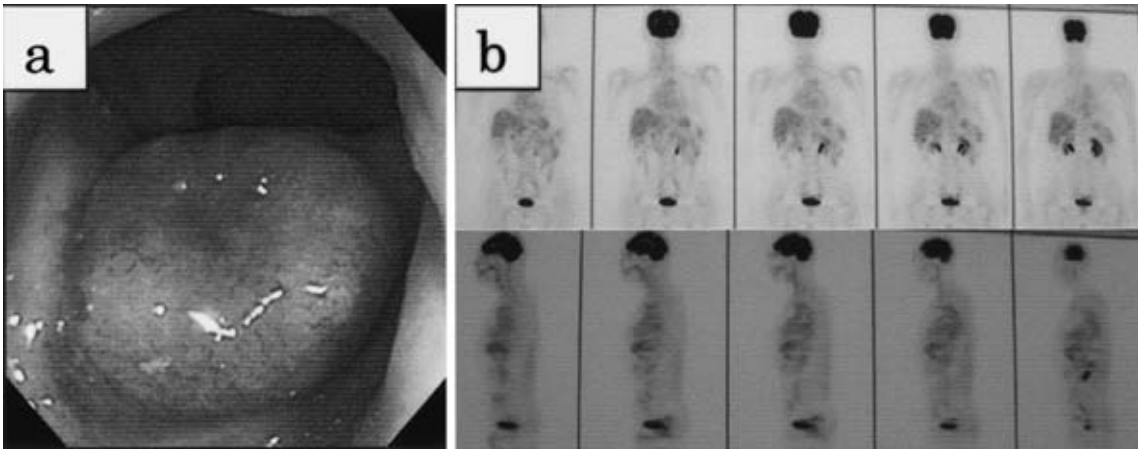

大規模無作為臨床試験の一方で，個別的基礎研究も進んできた．5-FU 系抗癌剤の感受性は，標的酵素である TS や腫瘍内還元型葉酸濃度で理論的に説明される．例えばラット実験腫瘍では，高分化癌は低 TS 活性，低葉酸濃度，低分化癌では高 TS 活性，高葉酸濃度を示し[17]，高 TS 活性細胞では DNA 合成阻害よりも，むしろ RNA 障害が有効と考えられる．さらに，TS 高発現例では，CPT-11 が有効なトポイソメラーゼ I の高発現の報告もある[18]．したがって，自験例のような低，未分化

Fig. 7　a：Local rectal tumor reappeared 5 months after local resection. b：Protruded mass from the ante-lateral wall of the rectum was shown in the pelvic enhanced CT（arrow）.

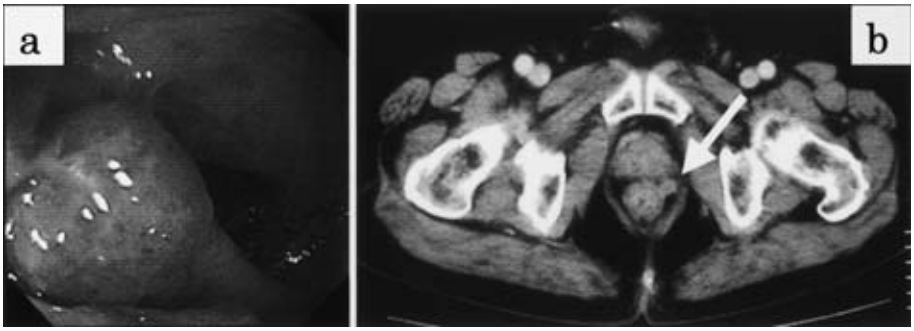

Fig. 8　Resected specimen showed type 4 tumor with ulceration in the ano-rectal junction.

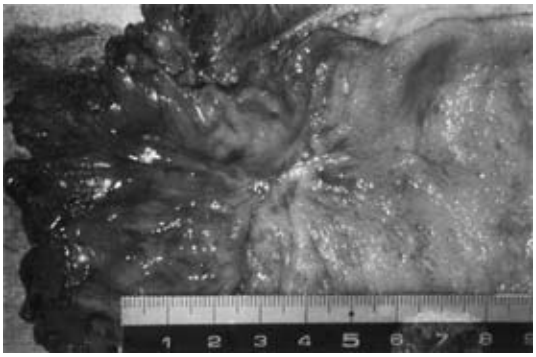

癌では，bolus 投与による 5-FU の高濃度曝露が得られる IFL が有効だったと推察されるが，TS の免疫染色や癌組織内還元型葉酸量の測定などの網羅的な解析が，奏効例の選択に重要と考えられる．

以上，全身リンパ節転移に対する化学療法奏効後の直腸癌根治手術例を報告した．化学療法と手術により長期生存した全身リンパ節転移を伴う未分化直腸癌症例について医学中央雑誌にて「直腸未分化癌」,「化学療法」,「全身リンパ節転移」をキーワードに検索したところ，2001 年～2005 年までには報告がなく，自験例は極めてまれと考えられた．

文　献

1) de Gramont A, Finger A, Seymour M et al：Leucovorin and fluorouracil with or without oxaliplatin as first-line treatment in advanced colorectal cancer. J Clin Oncol **18**：2938—2947, 2000
2) Goldberg RM, Sargent DJ, Morton RF et al：A randomized controlled trial of fluorouracil plus leucovorin, irinotecan, and oxaliplatin combinations in patients with previously untreated metastatic colorectal cancer. J Clin Oncol **22**：23—30, 2004
3) Saltz LB, Cox JV, Blanke C et al：Irinotecan plus fluorouracil and leucovorin for metastatic colorectal cancer. N Engl J Med **343**：905—914, 2000
4) Douillard JY, Cunningham D, Roth AD et al：Irinotecan combined with fluorouracil compared with fluorouracil alone as first-line treatment for metastatic colorectal cancer：a multicentre randomized trial. Lancet **355**：1041—1047, 2000
5) Ramalingam P, Hart WR, Goldblum JR：Cytokeratin subset immunostaining in rectal adenocarcinoma and normal anal glands. Arch Pathol Lab Med **125**：1074—1077, 2001
6) Advanced colorectal cancer meta-analysis project：Modulation of fluorouracil by leucovorin in patients with advanced colorectal cancer：evidence in terms of response rate. J Clin Oncol **10**：896—903, 1992
7) de Gramont A, Bosset JF, Milian C et al：Randomized trial comparing monthly low-dose leucovorin and fluorouracil bolus with bimonthly high-dose leucovorin and fluorouracil bolus plus continuous infusion for advanced colorectal cancer：a French intergroup study. J Clin Oncol **15**：808—815, 1997
8) Ohtsu A, Boku N, Yoshioka T et al：A phase II study of irinotecan combination with 120-h infusion of 5-fuluorouracil in patients with metastatic colorectal carcinoma. Jpn J Clin Oncol **33**：28—32, 2003

9) Goto A, Yamada Y, Hosokawa A et al：Phase I/II study of irinotecan, 5-fluorouracil, and l-leucovorin combination therapy（modified Saltz regimen）in patients with metastatic colorectal cancer. Int J Clin Oncol **9**：364―368, 2004
10) Sargent DJ, Niedzweicki D, O'connell MJ et al：Recommendation for caution with irinotecan, fluorouracil, and leucovorin for colorectal cancer. N Engl J Med **345**：144―145, 2001
11) Elfring G, Emanuel D, Rastogi R et al：Pattern of use and mortality in the community oncology practice setting among patients receiving first-line weekly bolus irinotecan/5-fluorouracil/leucovorin for metastatic colorectal cancer. Proc ASCO **21**：530, 2002
12) 石橋敬一郎，加藤博之，吉松和彦ほか：大腸低分化腺癌における臨床病理学的検討．東女医大誌 **72**：117―124, 2002
13) 福島　亘，小西孝司，佐原博之ほか：大腸低分化腺癌症例の検討．日消外会誌　**26**：1013―1017, 1993
14) 池永雅一，吉川宣輝，三嶋秀行ほか：大腸低分化腺癌76例の検討．日本大腸肛門病会誌　**50**：469―475, 1997
15) Rothenberg ML, Oza AM, Bigelow RH et al：Superiority of oxaliplatin and fluorouracil-leucovorin compared with either therapy alone in patients with progressive colorectal cancer after irinotecan and fluorouracil-leucovorin：interim results of a phase III trial. J Clin Oncol **21**：2059―2069, 2003
16) Tournigard C, Andre T, Achille E et al：FOLFIRI followed by FOLFOX6 or the reverse sequence in advanced colorectal cancer：A Randomized GERCOR Study. J Clin Oncol **22**：229―237, 2004
17) Kuwa K, Suzuki S, Ohgushi S et al：UFT and colorectal tumors in rats. Med Postgrad **41**：369―377, 2003
18) 市川　度，仁瓶善郎，植竹宏之ほか：抗癌剤標的酵素および代謝関連酵素発現からみた大腸癌化学療法の個性化：Tumor tailored chemotherapy に向けて．日本大腸肛門病会誌　**53**：1023―1028, 2000

A Case Report of Non-Recurred Long-Term Survival After Resection for Undifferentiated Rectal Cancer with Systemic Multiple Lymph Node Metastases Successfully Treated by Preoperative Chemotherapy

Koichi Kinoshita, Michiyuki Kanai and Arimichi Takabayashi
Department of Surgery, Kitano Hospital, Tazuke Kofukai Medical Research Institute

A 62-year-old man with undifferentiated rectal cancer and systemic lymph node metastases underwent chemotherapy with 5-FU, l-LV, and CPT-11. Both lymph node metastases and rectal cancer completely disappeared after 5 cycles of treatment. Rectal cancer recurred locally after 9 months of Complete Response and was resected locally. Five months after local resection, we again resected again local rectal cancer by abdominoperineal resection. The man survived for 3.5 years after the initial chemotherapy. This case is rare in having systemic lymph node metastases of rectal cancer controlled by chemotherapy followed by radical surgery.

Key words：neoadjuvant chemotherapy, undifferentiated rectal cancer, systemic lymph node metastasis
〔Jpn J Gastroenterol Surg 40：504―509, 2007〕

Reprint requests：Arimichi Takabayashi　Department of Surgery, Kitano Hospital, Tazuke Kofukai Medical Research Institute
2-4-20 Ogimachi, Kita-ku, Osaka, 530-8480 JAPAN

Accepted：September 27, 2006

©2007 The Japanese Society of Gastroenterological Surgery　Journal Web Site：http://www.jsgs.or.jp/journal/