日消外会誌　40（4）：510～516，2007年

症例報告

ループス腹膜炎の2例

長野県立木曽病院外科，信州大学病理学講座*

北原　弘恵　　小松　大介　　北沢　将人
小山　佳紀　　久米田茂喜　　大谷　方子*

ループス腹膜炎の2例を経験した．症例1は20歳時に全身性エリテマトーデス（systemic lupus erytematosus；以下，SLEと略記）を発症した37歳の女性で，腹痛，発熱を主訴に来院した．急性虫垂炎の診断で虫垂切除術を施行したが，病理組織学的検査で虫垂の粘膜下から固有筋層に血管炎を認め，免疫血清学的検査とあわせループス腹膜炎と診断した．症例2は23歳時にSLEを発症した36歳の女性で，嘔吐を主訴に来院し，腸閉塞の診断にて入院した．入院2日後より反跳痛を認め，腹部CTにて腹水増加と空腸の拡張と浮腫を認めたため，絞扼性イレウスの診断で開腹した．開腹時多量な腹水と小腸の発赤と拡張を認めたが，腸閉塞は認めなかった．手術所見および補体値低下から，ループス腹膜炎と診断した．2症例ともステロイド治療で症状は軽快した．急性腹症として外科医が初診となる可能性もあり，特にSLEの既往を有する患者ではループス腹膜炎も念頭におく必要がある．

はじめに

ループス腹膜炎は全身性エリテマトーデス（systemic lupus erytematosus；以下，SLEと略記）の活動期に一致して腹痛，嘔吐，下痢，腹膜刺激症状などを呈する比較的まれなSLEの1病態である．今回，我々は他疾患による腹膜炎との鑑別に苦慮したループス腹膜炎の2例を経験したので，若干の文献的考察を加え報告する．

症　例

症例1：37歳，女性

主訴：腹痛，発熱

家族歴：特記すべきことなし．

既往歴：20歳時にSLEと診断され，プレドニゾロン10mg/day内服していたが，32歳時より自己判断にて内服を中止していた．

現病歴：2002年7月中旬より39度の発熱で，1週間程自宅で様子をみていたが，腹痛と嘔気も出現したため当院救急外来を受診した．

身体現症：体温39.2℃．血圧96/50mmHg．脈拍120回/分・整．口腔内潰瘍，頬部紅斑なし．腹部は平坦であったが，右下腹部に圧痛，反跳痛，筋性防御を認めた．

血液検査所見：赤血球数376万/mm^3，ヘモグロビン値9.1g/dl，ヘマトクリット値30.1％と貧血を認めた．白血球数5,000/mm^{3}と正常範囲であったが，CRP 19.4mg/dlと高値であった．その他の生化学検査では異常はなかった（**Table 1**）．

腹部CT所見：ダグラス窩に少量の腹水を認めたが，虫垂腫脹などは明らかでなかった．画像所見では明らかな虫垂腫脹はなかったが，腹部所見より急性虫垂炎を否定できず，開腹した．

手術所見：開腹時，ダグラス窩に粘稠性の腹水を少量認めた．虫垂は肉眼上，正常であった．検索しえたかぎり回腸，大腸，卵巣に異常所見はなかった．虫垂切除術を施行した．腹水培養は陰性であった．

病理組織学的検査所見：虫垂粘膜面は正常であったが，粘膜下組織から固有筋層の血管周囲に単核球と好中球の浸潤があった．一部の血管にフィブリンの析出や内腔閉塞，弾性板の断裂を認め，血管炎と診断した（**Fig. 1**）．

＜2006年9月27日受理＞別刷請求先：北原　弘恵
〒390-8621　松本市旭3―1―1　信州大学医学部第1外科

Table 1 Laboratory data of case 1 on admission and laboratory data of case 2 at the preoperation

Laboratory data on admisson (case 1)		Laboratory data of preoperation (case 2)	
WBC	5,000 /μl	WBC	15,080 /μl
RBC	376×10⁴ /μl	RBC	555×10⁴ /μl
Hb	9.1 g/dl	Hb	15.0 g/dl
Hct	30.1 %	Hct	46.2 %
Plt	20.1×10⁴ /μl	Plt	33.9×10⁴ /μl
CRP	19.4 mg/dl	CRP	0.2 mg/dl
【Immunohematology (post operation)】		【Immunohematology】	
ANA	×1,280 (< 40)	ANA	×40
Anti DNAab	100 IU/ml(< 6)	Anti DNAab	2.0 IU/ml
C3	103 mg/dl(86−160)	C3	45 mg/dl
C4	21 mg/dl(17−45)	C4	10 mg/dl
CH50	42 U/ml	CH50	23 U/ml
ESR (1hour)	142 sec		

Fig. 1 Histopathological findings. The appendix demonstrated inflammatory cells infiltration around vessel walls (HE stain, ×10).

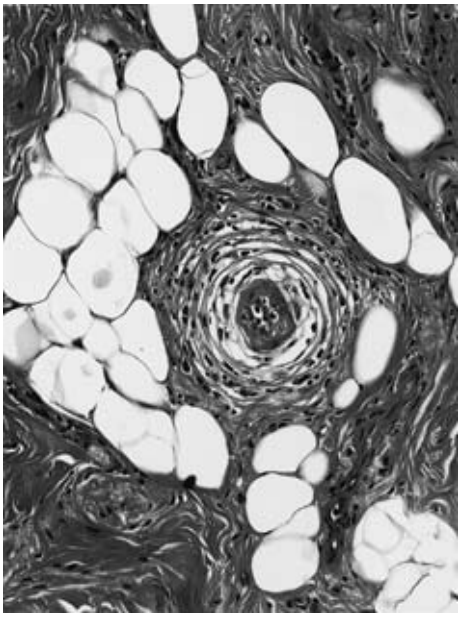

Fig. 2 a, b After 2 days, abdominal CT scan showed massive intraluminal fluid collections and increasing ascites.

Table 2 Reported cases of acute lupus peritonitis in Japan

Author	Year	Patient	Chief complaints	US&CT findings	Operation	Steroid	Prognosis
Okamoto[6]	1981	42, F	abdominal pain, diarrhea, vomiting	unknown	−	+	alive
Okamoto[6]	1981	40, F	abdominal distention, fever, lid edema	unknown	−	+	alive
Adachi[7]	1987	34, F	abdominal distention, fever, nausea	unknown	−	+	alive
Mamiya[8]	1988	22, M	abdominal pain, diarrhea, vomiting	unknown	−	+	unknown
Koyama[9]	1988	15, F	nausea	ascites	−	pulse	alive
Ito[10]	1990	28, F	abdominal pain, vomiting	ascites	laparotomy	pulse	alive
Kutsuki[11]	1990	36, F	abdominal pain, diarrhea	thickening of intestinal walls, ascites	−	+	alive
Kutsuki[11]	1990	57, F	abdominal pain, diarrhea, nausea	thickening of intestinal walls, ascites	−	+	alive
Takeda[12]	1990	35, F	abdominal pain, diarrhea, vomiting	ascites	−	pulse	alive
Nishinarita[13]	1990	37, F	abdominal pain	unknown	enterectomy	unknown	unknown
Hosaka[14]	1994	44, F	abdominal pain, vomiting	thickening of intestinal walls, ascites	−	+	dead
Ueda[15]	1996	21, M	epigastralgia, vomiting	thickening of intestinal walls, ascites	−	pulse	alive
Wakiyama[16]	1996	25, F	abdominal pain, distention	thickening of intestinal walls, ascites	appendecto-my	pulse	alive
Yokoyama[17]	1997	28, F	abdominal pain	thickening of intestinal walls, ascites	−	pulse	alive
Andoh[18]	1997	21, F	abdominal pain, diarrhea, vomiting	thickening of intestinal walls, ascites	−	pulse	alive
Furuse[19]	1998	34, F	abdominal pain, vomiting	unknown	−	+	alive
Tsutsumino[20]	1998	35, F	abdominal distention, vomiting	thickening of intestinal walls	−	pulse	alive
Omori[21]	1998	49, F	abdominal pain and distention	thickening of intestinal walls, ascites	−	pulse	alive
Yoshida[22]	1998	45, F	fever, abdominal pain	thickening of intestinal walls, ascites	laparotomy	+	dead
Ogata[23]	1999	25, F	vomiting, fever	ascites	−	pulse	alive
Ogata[23]	1999	31, M	epigastralgia, diarrhea, vomiting	ascites	−	pulse	alive
Taue[24]	1999	34, F	abdominal pain, vomiting	thickening of intestinal walls, ascites	−	+	alive
Nakao[25]	1999	31, F	abdominal pain	thickening of intestinal walls, ascites	caesarian section	pulse	alive
Narita[26]	1999	34, F	abdominal pain, vomiting	thickening of intestinal walls, ascites	laparotomy	+	alive
Wada[27]	1999	18, F	abdominal pain, vomiting, fever	ascites	−	pulse	alive
Nisio[28]	2000	14, M	abdominal pain	unknown	laparoscopic examination	pulse	alive
Miura[29]	2000	50, F	abdominal pain, nausea, vomiting	thickening of intestinal walls, ascites	−	+	alive
Deguchi[30]	2000	20, F	abdominal pain, diarrhea	ascites	−	pulse	alive
Deguchi[30]	2000	40, F	epigastralgia, diarrhea,	thickening of intestinal walls, ascites	−	+	alive
Kitagawa[31]	2001	31, F	abdominal pain, vomiting	unknown	−	pulse	alive
Hirano[32]	2001	19, F	abdominal pain, vomiting	thickening of intestinal walls	−	pulse	dead
Inou[33]	2001	14, F	abdominal pain, diarrhea, vomiting	thickening of intestinal walls, ascites	−	+	alive
Tomiyama[34]	2001	21, F	abdominal pain, nausea	thickening of intestinal walls, ascites	laparoscopic examination	pulse	alive
Inoue[35]	2002	24, F	abdominal pain	thickening of intestinal walls, ascites	colostomy	pulse	dead
Kameda[36]	2002	36, F	fever, diarrehea	thickening of intestinal walls, ascites	−	pulse	alive
Tanaka[37]	2002	45, F	abdominal pain, vomiting	thickening of intestinal walls, ascites	−	pulse	alive
Fukuda[38]	2003	64, F	abdominal pain	thickening of intestinal walls, ascites	colostomy	+	dead
Ohashi[39]	2003	30, F	abdominal pain, diarrhea, vomiting	thickening of intestinal walls, ascites	−	pulse	alive
Honda[40]	2004	30, F	abdominal pain, diarrhea, fever	thickening of intestinal walls, ascites	−	+	alive
Yumoto[41]	2004	48, F	epigastralgia, fever	ascites	−	pulse	dead
Okamoto[42]	2004	33, F	abdominal pain, vomiting	ascites	−	+	alive
Our case 1	2007	37, F	abdominal pain, fever	ascites	appendecto-my	pulse	alive
Our case 2	2007	36, F	abdominal pain, vomiting	thickening of intestinal walls, ascites	laparotomy	+	alive

M：Male, F：Female, Steroid：Steroid treatment, +：oral prednisolone, pulse：steroid pulse therapy

術後経過：基礎疾患にSLEを有し術中所見と病理組織学的検査所見より，SLEに起因したループス腹膜炎と診断し，内科転科した．術後に行った免疫血性学的検査では抗核抗体，抗DNA抗体は強陽性であり，また赤沈は促進しており，SLEの急性活動期であることが示された．術後第3病日よりコハク酸メチルプレドニゾロンナトリウム1,000mg/day，3日間のパルス療法を施行した．その後，プレドニゾロン45mg/day内服を開始し，腹部症状，炎症反応ともに消失したため，術後第108病日に退院した．

症例2：36歳，女性

主訴：嘔吐，腹痛

家族歴：特記すべきことなし．

既往歴：23歳時にSLE，24歳時にループス腎炎と診断され，プレドニゾロン20mg/dayを内服していた．2004年秋より補体値の低下が認められていたが，症状がないため経過観察していた．

現病歴：2005年3月上旬嘔気と腹痛が出現し，頻回の嘔吐を繰り返したため当院救急外来を受診した．腹部立位単純X線検査で小腸ニボーを認め腸閉塞と診断し当院内科に入院した．絶飲食と補液にて保存的治療を行っていたが，入院2日後に腹痛の増悪があり外科に紹介された．

身体現症：体温36.7℃．血圧133/97mmHg．脈拍77回/分・整．口腔内潰瘍，頬部紅斑なし．腹部は平坦であったが，心窩部に圧痛，反跳痛を認めた．

血液検査所見：白血球数15,080/mm^3と高値であったが，CRPは正常範囲内であった．生化学検査，血液ガス分析では異常はなかった(**Table 1**)．

腹部CT所見：内科入院時のCTでは十二指腸水平脚部から空腸壁肥厚および拡張を認めた．入院2日後のCTでは腹水は著明に増加し，広範囲な空腸の浮腫と腸管内腔に多量の液体貯留を認めた(**Fig. 2a, b**)．症状および画像所見より絞扼性イレウスと診断し，緊急手術を施行した．

手術所見：漿液性淡黄色の腹水を1,850ml認めた．上部空腸はトライツ靭帯より肛門側へ100cmにわたり著明な浮腫を呈し，漿膜は発赤調であった．明らかなイレウスの原因は認められず試験開腹術のみで終了した．腹水培養は陰性であった．

術後経過：基礎疾患にSLEを有しており前年から補体値は低下傾向にあり，術中所見からループス腹膜炎と診断して，術後第1病日よりプレドニゾロン60mg/dayの内服を開始した．症状，CT所見は徐々に改善し，補体値の上昇も認められ，術後第62病日に退院した．

考　察

ループス腹膜炎とはSLE患者にみられる腹膜炎のうち原因が他にあるものを除外したSLEの一病態である．その症状は腹部膨満感，嘔気，嘔吐，下痢，腹膜刺激症状などである．臨床的診断根拠には（1）SLEの臨床的活動期に一致して発症し，(2）ステロイド療法などSLEの治療により軽快する，(3)発症に免疫異常の関与が想定されるなどの3点があげられる[1]．SLE患者に認められる腹膜炎の頻度は4～16%とされているが[2]，剖検時には60%以上と高頻度に認められる[3]．

SLE患者における腸管の血管炎の頻度は0.2～53%とされている[4]．ループス腹膜炎の発症機序としては，腹膜組織には小血管壁や漿膜内膜に免疫グロブリンと補体の付着が認められる．したがって，本症の発症には免疫複合体による血管炎が密接に関連していると考えられる[1]．血管炎が腸管虚血をもたらし，腸管の肥厚浮腫像を引き起こす可能性が高い[5]．症例1の虫垂組織像も血管炎の所見が認められた．

ループス腹膜炎の特徴は腹部超音波検査や腹部CTで腸管ガスが増加し，イレウス様所見，腸管の肥厚浮腫像，腹水貯留などである．造影CTでは腸管粘膜は造影され，粘膜下層は造影されず，漿膜は造影されるtarget signあるいはdouble haloの所見を呈するとされ[5]，症例2ではこの典型的なCT所見がみられた．小腸ではこの所見を呈しやすいが，直腸においては血行路が複数あるためにあまり見られないとされている[5]．

一般検査では貧血，白血球減少，高γグロブリン血症，抗DNA抗体高値などが認められる[1]．

ループス腹膜炎は発症様式により急性型と慢性型に分類される．急性型は主症状が腹膜刺激症状であり，数日間で症状が完成するが，ステロイド

治療によく反応し軽快する．慢性型は主症状が腹痛が軽微，または腹痛を伴わない腹水貯留で2か月以上続くとされ難治性である[1]．自験例はいずれも急性型であった．

今回，特に外科的に問題となる急性型ループス腹膜炎にしぼって検討を行った．「ループス腹膜炎」をキーワードとして医学中央雑誌で1981年1月から2005年12月までについて検索した．詳細が明らかなもので慢性型と考えられるもの除き，自験例を含め43例の報告が認められた（Table 2）[6)～42)]．

性別は男性4例，女性39例で，平均年齢は32.9±11.4歳で若年から中年の女性に多くみられた．主訴は腹痛（95.3%），嘔吐（44.2%），下痢（30.2%），発熱（18.6%），嘔気（11.6%）などである．SLE治療中に発症したものは26例(60.9%)，腹膜炎を契機に初めてSLEと診断されたものは17例（39.5%）である．

ループス腹膜炎は穿孔性腹膜炎や絞扼性イレウスなど絶対的に開腹術を必要とする疾患との鑑別が重要である．腹腔穿刺を行い，腹水の抗核抗体，抗DNA抗体，補体値などの免疫学的分析が診断に有用であったという報告がある[43]．また，腹腔鏡検査を行い，多量の黄色透明な腹水と小腸のびまん性の発赤，腫脹を認めたが，消化管壊死，捻転，穿孔や，その他の腹腔内臓器の異常は認めず，他の疾患の除外に有用であったという報告もある[28)34)]．今回，2例とも腹膜刺激症状，検査所見より急性虫垂炎，絞扼性イレウスと術前診断し，緊急手術を施行した．特に症例2では入院後，腹部および画像所見とも急激に悪化していたが，SLEの既往があり，開腹歴がないことから術前に腹腔穿刺を行い，腹水の性状を検査すべきであったと考えられる．

しかし，実際にループス腹膜炎と診断するのは容易ではなく，ループス腹膜炎と術前診断できなかった8例に対して試験開腹術が行われている．このうち6例はSLEの治療中であった．漿膜炎の存在を疑わせる腸管壁の発赤，著明な浮腫性肥厚，黄色透明の腹水貯留や，術後になされた免疫血清学的検査などによって初めてループス腹膜炎と確定診断された．

治療は非開腹例では診断当初から，開腹例では術直後よりパルス療法を含むステロイド投与が行われた．パルス療法は22例（51.2%）に行われている．プレドニゾロン開始量は平均49.8±19.1mg（5～100mg）であった．ステロイド治療により35例（81.4%）は軽快，症状の消失を認めた．ループス腹膜炎を発症後，6例（14.0%）の死亡が認められている．4例はSLE増悪のためであったが[14)22)32)41)]，2例はステロイド治療中に消化管穿孔を発症した症例であった[35)38)]．

若年から中年女性患者の腹膜炎や，とりわけSLEの既往を有する患者の急性腹症ではループス腹膜炎の可能性もある．本症は外科医が初診となる可能性も十分に考えられ，診察にあたり知っておくべき疾患の一つであり，各科と連携した治療が重要であると考えられる．

文　献

1）近藤啓文，岡田　純：ループス腹膜炎．別冊日本臨床．領域別症候群シリーズ．No.11．日本臨床社，大阪，1996，p82―84

2）Rothfield N：Clinical features of systemic lupus erythematosus. In : Textbook of Rheumatology. Edited by Kelly WN, Harris ED, Ruddy S et al. Second edition, Saunders, Philadelphia, 1985, p1070―1097

3）Hoffman BI, Katz WA：The gastrointestinal manifestations of systemic lupus erythematosus：a review of the literature. Semin Arthritis Rheum **9**：237―247, 1980

4）Lee CK, Ahn MS, Lee EY et al：Acute abdominal pain in systemic lupus erythematosus：focus on lupus enteritis（gastrointestinal vasculitis）. Ann Rheum Dis **61**：547―550, 2002

5）Kaneko Y, Hirakata M, Suwa A et al：Systemic lupus erythematosus associated with recurrent lupus enteritis and peritonitis. Clin Rheumatol **23**：351―354, 2004

6）Okamoto T, Okano Y, Kawagoe M et al：Two cases of ascites due to lupus peritonitis. リウマチ **21**（Suppl）：189―194, 1981

7）安達正則，島田俊樹，白石光一ほか：ループス腹膜炎の1例．日内会誌　**76**：918, 1987

8）間宮久美，鈴木貞博，高品尚哉ほか：著明な腹部症状で発症したlupus peritonitisの1例．日内会誌　**77**：1609, 1988

9）小山孝則，兼岡秀俊，太田明英ほか：多量の腹水を伴ったlupus peritonitisの1例．日内会誌　**77**：1766―1767, 1988

10）伊東康男，石原俊治，高鳥佳昌ほか：著明な腹水を伴った全身性エリテマトーデスの一症例．島根中病医誌 **18**：81—84, 1990
11）沓木章二，久 直史，藤倉雄二ほか：超音波検査が有用であった lupus peritonitis の2例．日超音波医会56回研発表会講論集 493—494, 1990
12）塚田敏昭，松岡直樹，植木幸孝ほか：腹水を伴って発症した全身性エリテマトーデスの1症例．九州リウマチ **9**：228—231, 1990
13）西成田真，森川 聡，石川俊之ほか：急性腹症を呈し開腹手術にて壊死性腸炎が認められた SLE（全身性エリテマトーデス）．茨城臨医誌 **26**：227, 1990
14）穂坂 茂，塩川美由紀，野村正世ほか：ループス腹膜炎と脳静脈洞血栓症を同時に認めた SLE の1例．日内会関東会抄集 **5**：43, 1994
15）上田浩史，宮川明子，安藤 朗ほか：ループス腹膜炎の1例．滋賀医 **18**：119, 1996
16）Wakiyama S, Yoshimura K, Shimada M et al：Lupus peritonitis mimicking acute surgical abdomen in a patient with systemic lupus erythematosus：report of a case. Surg Today **26**：715—718, 1996
17）横山 徹，金月 勇，中山伊知郎ほか：尿管狭窄を合併したループス腹膜炎の1例．リウマチ **37**：329, 1997
18）Andoh A, Fujiyama Y, Kitamura S et al：Acute lupus peritonitis successfully treated with steroid pulse therapy. J Gastroenterol **32**：654—657, 1997
19）古瀬陽子，杉本豊彦，杉山隆夫ほか：一過性に水腎症が認められたループス腹膜炎の1例．千葉医誌 **74**：48, 1998
20）堤野みち，針谷正祥，谷口敦夫ほか：シクロフスファミドパルス療法が奏効したループス膀胱炎・腹膜炎を併発した全身性エリテマトーデスの1例．リウマチ **38**：611—617, 1998
21）大森浩志，斎藤惇生，河端一也ほか：狼瘡性腹膜炎の1例．日臨外会誌 **59**：2682—2685, 1998
22）吉田 崇，谷口棟一郎，家里 裕ほか：細菌性腹膜炎と鑑別を要した急性ループス腹膜炎の1例．日臨外会誌 **59**：3172—3175, 1998
23）緒方 篤，岩崎 剛，濱野照明ほか：腹膜炎を合併した SLE（Lupus Pertonitis）の2症例．リウマチ **39**：470, 1999
24）田上哲夫，乳原善文，白矢勝子ほか：画像検査にて診断し得た lupus enteritis/pertonitis の1例．リウマチ **39**：470, 1999
25）中尾篤典，合池 明，大石正博ほか：妊娠に合併したループス腹膜炎の1例．日救急医会誌 **10**：362—365, 1999
26）成田 洋，中村 司，羽藤誠記ほか：急性ループス腹膜炎の1例．日臨外会誌 **60**：1663—1667, 1999
27）和田 隆，浅野一弘，田村敏哉ほか：腹部症状で初発した全身性エリテマトーデス（ループス腹膜炎）の1例．皮膚臨床 **41**：2069—2072, 1999
28）西尾夏人，川合正男，宮川和彦ほか：急性腹症を呈しステロイドパルス療法が奏効したループス腹膜炎の1例．日小児会誌 **104**：388, 2000
29）三浦史郎，白土基明，福留克行ほか：膀胱炎及び腹膜炎を主徴とした全身性エリテマトーデスの1例．九州リウマチ **19**：51—55, 2000
30）出口治子，三角 緑，井上優子ほか：急性ループス腹膜炎（acute lupus peritonitis）発症を契機に SLE と診断した2症例．リウマチ **40**：910—916, 2000
31）北川 渡，中森史郎，林 宏樹ほか：再発性のループス膀胱炎腹膜炎の一例．リウマチ **41**：491, 2001
32）平野すずえ，鍵谷真希，佐々木雅子ほか：著明な腸管浮腫を呈し感染性腸炎合併ループス腹膜炎と考えられた一例．リウマチ **41**：559, 2001
33）伊能容子：症例が教える腹痛のさまざま全身性エリテマトーデスの1女児例．東京小児医会報 **20**：42—44, 2001
34）豊見山健，金城 治，深町俊之：腹腔鏡検査が診断に有用であった急性ループス腹膜炎の1例．日臨外会誌 **62**：2044—2048, 2001
35）井上靖浩，湊 栄治，山本隆行ほか：横行結腸穿孔を来した SLE の一例．日臨外会誌 **35**：342—346, 2002
36）亀田智広，猪尾昌之，森脇久美子ほか：ループス腎炎（WHO V 型）で発症しループス腹膜炎を呈した1例．香川内科医会誌 **38**：64—68, 2002
37）田中淳也，三好隆史，上野 哲ほか：ステロイドパルス療法が奏効したループス腹膜炎の1例．滋賀医 **25**：86, 2002
38）福田 亙，赤萩照章，林 英夫ほか：腸管穿孔を合併した急性ループス腹膜炎の一例．リウマチ **43**：424, 2003
39）Ohashi N, Isozaki T, Shirakawa K et al：Cytomegalovirus colitis following immunosuppressive therapy for lupus peritonitis and lupus nephritis. Intern Med **42**：262—266, 2003
40）本田晋久，平田真理，森 秀明ほか：興味ある超音波所見を呈したループス腹膜炎の1例．超音波医 **31**：J52, 2004
41）湯本義一，田嶌政治，吉田道明ほか：DIC で発症し，胸腹水を伴い，治療抵抗性で急激な経過をたどった SLE．綜合臨 **53**：407—409, 2004
42）岡元 勝，田中 究，足立誠司ほか：繰り返す腹部症状（ループス腹膜炎）を契機に SLE と診断した1例．鳥取医誌 **32**：231—239, 2004
43）藤田 淳，島田直樹，赤司憲治ほか：腹水中の免疫学的所見により診断した Lupus peritonitis の一症例．日消誌 **87**：1465—1469, 1990

Two Cases of Lupus Peritonitis

Hiroe Kitahara, Daisuke Komatsu, Masato Kitazawa,
Yoshinori Koyama, Shigeyoshi Kumeda and Masako Otani*
Department of Surgery, Nagano Prefectural Kiso Hospital
Department of Pathology, Shinshu University School of Medicine*

We report two cases of lupus peritonitis. Case 1：a 37-year-old woman diagnosed with systemic lupus erythematosus (SLE) at the age of 20, was admitted for abdominal pain and high fever. Appendectomy was done under a diagnosis of acute appendicitis. Because of histopathological findings that the appendix demonstrated inflammatory cell infiltration around the vessel walls, and with immunohematology, a diagnosis of lupus peritonitis was made. Steroid pulse therapy was started and these abdominal findings disappeared. Case 2：a 36-year-old woman, diagnosed with SLE at the age of 23, was admitted for vomiting and diagnosed with ileus. After 2 days, rebound tenderness appeared. Abdominal computed tomography showed marked thickening of the small intestinal walls and increasing ascites, necessitating a laparotomy for suspected strangulated ileus. During surgery, we found a large amount of yellow transparent ascites and serositis-like reddening and swelling of the entire small intestine, resulting in a definitive diagnosis of lupus peritonitis. Treatment with steroids was started and these abdominal findings disappeared. We surgeon have some chance of examining first for acute abdomen, so must keep lupus peritonitis in mind as a probable differential diagnosis for acute abdomen in patients with previous of SLE.

Key words：lupus peritonitis, systemic lupus erythematosus, acute surgical abdomen

〔Jpn J Gastroenterol Surg 40：510—516, 2007〕

Reprint requests：Hiroe Kitahara　Department of Surgery, Shinshu University School of Medicine
3-1-1 Asahi, Matsumoto, 390-8621 JAPAN

Accepted：September 27, 2006

©2007 The Japanese Society of Gastroenterological Surgery　Journal Web Site：http://www.jsgs.or.jp/journal/