日消外会誌　40（4）：517～521，2007年

症例報告

Sister Mary Joseph's nodule の１例

慶應義塾大学外科，同　病理*

鶴田　雅士　長谷川博俊　西堀　英樹　石井　良幸
遠藤　高志　似鳥　修弘　岡林　剛史　浅原　史卓
向井万起男*　北島　政樹

症例は70歳の男性で，下腹部痛および臍部腫瘤を主訴に当院皮膚科を受診．臍上部に発赤，圧痛を伴う1.0cm大の硬結を触知し組織生検にて腺癌の臍転移が疑われた．内科での全身精査にてＳ状結腸に２型の進行癌を認めた．その他の遠隔転移は認めず原発巣と同時に臍部転移巣を完全切除した．病理組織学的にＳ状結腸癌臍転移と診断された．テガフール・ウラシル内服による補助化学療法施行するも，術後６か月目に腹壁転移を認め，９か月目に癌死した．内臓悪性疾患の臍転移はSister Mary Joseph's noduleと言われ，予後不良で発見から死亡まで１年以内との報告も多いが，原発巣および臍転移部の外科的切除で予後が改善されたという報告もある．臍部腫瘤に関しては内臓悪性疾患の臍転移も念頭におきながら精査する必要があると思われた．

はじめに

Sister Mary Joseph's nodule（以下，SMJN）は内蔵悪性疾患の末期兆候の一つとして知られているがその頻度は非常に少ない．また，半数以上は原発巣の診断に先行して見つかり，中には切除可能な例も存在する．今回，我々はＳ状結腸癌，臍転移に対してＳ状結腸切除および臍切除を施行した症例を経験したので多少の文献的考察を加えて報告する．

症　例

症例：70歳，男性

主訴：下腹部痛，臍部腫瘤

既往歴：特記すべきことなし．

家族歴：特記すべきことなし．

生活歴：飲酒歴なし，喫煙歴なし．

現病歴：４か月前より上記主訴を自覚していた．当院皮膚科を受診し，臍部腫瘤を組織生検した結果，腺癌の臍転移が疑われた．内科において全身精査したところ，Ｓ状結腸癌臍転移と診断され加療目的で外科入院となった．

入院時現症：身長165.5cm，体重74.6kg，血圧128/70mmHg，体温36.5℃，眼瞼結膜に貧血は認めなかった．下腹部全体に軽度膨満，左下腹部に軽度の圧痛を認めたが，筋性防御や反跳痛などの腹膜刺激症状は認めなかった．臍上部に疼痛および発赤を伴う1.0×1.5cm大の硬結を触知した（**Fig. 1**）．

入院時検査所見：WBC 9,600/mm^{3}と軽度白血球増多を認めたが，その他明らかな異常所見は認めなかった（**Table 1**）．

大腸内視鏡検査，注腸造影Ｘ線検査：Ｓ状結腸に隆起性病変による全周性の狭窄を認め，生検にて高分化腺癌と診断された．

胸腹部造影CT，MRI：Ｓ状結腸壁に全周性の肥厚を認めた．さらに，臍部に径15×17mm大の均一に造影効果を呈する辺縁不整な腫瘤を認め，一部後面が腹膜に達していたが腹腔内臓器との境界は明瞭であった．その他，肝臓，肺を含め明らかな遠隔転移は認めなかった（**Fig. 2**）．

術前診断：以上より，Ｓ状結腸癌による孤立性臍転移と診断し，手術を施行した．

＜2006年９月27日受理＞別刷請求先：長谷川博敏
〒160-8582　新宿区信濃町35　慶應義塾大学医学部外科

Fig. 1　He had a 1.0×1.5cm hard umbilical nodule with pain and redness.

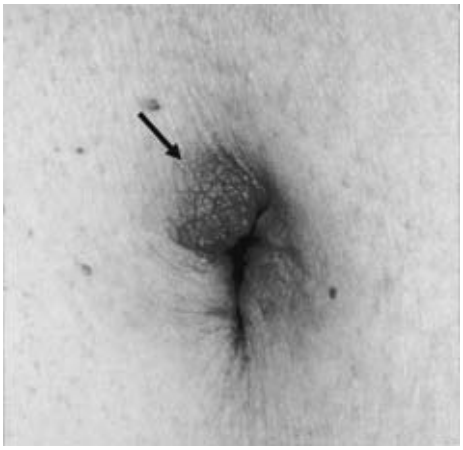

Fig. 2　A 15×17mm enhanced mass was present in his umbilical cord, which was close to the peritoneum, but not invading into intra-abdominal organs.

Table 1　Laboratory data on admission

WBC	9,600 /mm^3	BUN	12.1 mg/dl
Hb	14.0 g/dl	Cr	0.8 mg/dl
Hct	41.3 %	Na	141.0 mEq/*l*
Plt	24.2×10^4 /mm^3	K	4.0 mEq/*l*
		Cl	103 mEq/*l*
TB	0.3 mg/dl	CRP	0.06 mg/dl
DB	0.0 mg/dl		
GOT	20 IU/*l*	CEA	1.2 ng/ml
GPT	25 IU/*l*	CA19-9	15 U/ml
LDH	115 IU/*l*		

Fig. 3　Macroscopic findings of primary resected sigmoid colon showed type 4 cancer.



術中所見：上下腹部正中切開で開腹した．肝転移，腹膜播種は認めずS状結腸切除（D2）および臍腫瘤を同時に切除した．

切除標本：S状結腸に全周性に4.0×6.0cm大の周堤の不明瞭な4型病変を認めた(**Fig. 3**)．臍部には約1cm大の灰白色充実性の腫瘍を認めた(**Fig. 4**)．

病理組織学的検査所見：主病巣は中～高分化型の管状腺癌で漿膜外にまで浸潤を認めた(**Fig. 5a, b**)．所属リンパ節のうち2個のリンパ節に転移を認めた．一方，臍部腫瘤では表皮直下～皮下の脂肪組織まで癌の浸潤を認めた(**Fig. 6a**)．強拡大でみると腺管構造の比較的保たれた高～中分化腺癌の所見(**Fig. 6b**)で，S状結腸癌臍転移と診断した．

術後経過：術後経過は良好で第10病日に退院した．術後補助療法はテガフール・ウラシル（UFT）400mg/日の内服とした．術後6か月目の腹部CTで腹壁転移を認め，化学療法（イリノテカン・レボホリナート（UZEL）・UFT）を施行したがGrade 4の消化器毒性が出現したため中止した．その後は家族とも相談のうえ積極的な治療は行わずホスピスに転院し，術後9か月で癌死した．

考　察

1928年にMayo[1]が内臓悪性疾患の臍転移を報告し，彼の助手であったSister Mary Josephが臍転移の予後に関して評価を行った．この功績をたたえたBailey[2]が1949年にdemonstrations of physical signs in clinical surgeryの中で，悪性腫瘍の臍転移をSister Mary Joseph's noduleと名づけた．それ以来，数多くの内臓悪性疾患の臍転移

Fig. 4 An umbilical tumor was excised surgically together with sigmoid colectomy. The slice section was a light-gray tumor, which infiltrated into preperitoneal fat. The surgical margin was free.

Fig. 5 Histopathological examination of the colon showed well to moderately differentiated adenocarcinoma in a sigmoid colon, which infiltrated into serous membrane, accompanied with lymphatic infiltration. Surgical margin was clear. (H-E a) ×100 b) ×400)

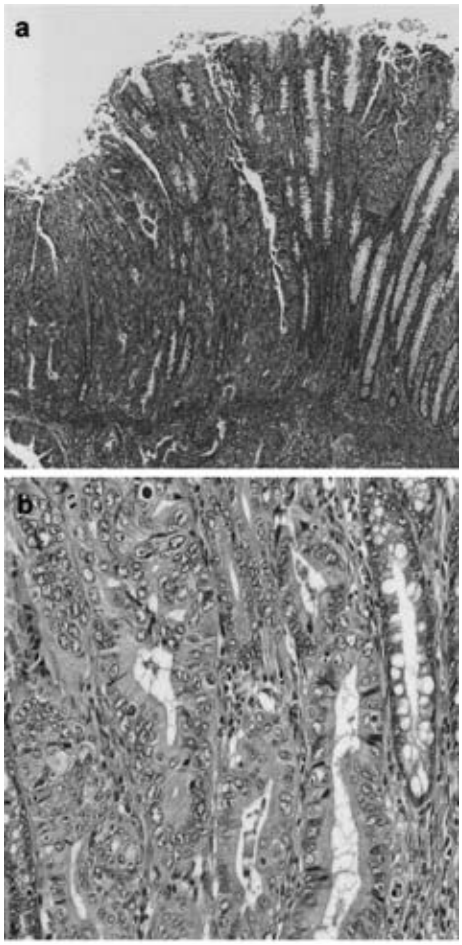

が報告されてきたが，その定義があまりにも曖昧であったためか，ほとんどの症例が悪性疾患の末期兆候にみられる皮膚転移であった．このため，SMJN は悪性疾患の予後不良因子として認知されているのが現状である[3]．しかし，化学療法などの全身治療の開発により，胃癌や子宮体癌などでは SMJN を認めるような進行癌でも長期予後を得た症例の報告が見られるようになってきた[4)5)]．ただし，大腸癌では依然極めて予後不良である．実際我々が医学中央雑誌（1983～2006 年）において「臍転移」をキーワードに検索したかぎりでは本邦における大腸癌での SMJN の長期生存例は最長で術後 11 か月であり，このことからも原発巣の化学療法に対する有効性が予後の差に大きく反映しているといわざるをえない[6]．

しかし，臍転移を孤立性のものに限定した場合（狭義の SMJN）は必ずしもそれを予後不良因子とはいえない．Steck ら[7]は虫垂癌および卵巣癌の孤立性臍転移 2 症例において，原発巣と臍転移巣の手術後 30 か月以上生存を得たとの長期予後を報告している．以上の点を鑑みても，転移巣を完全切除することで予後の改善が認められる大腸癌では孤立性臍転移は積極的な切除の対象となると考えられる．ただし，これを統計学的に立証するのは難しい．前述の検索結果において，大腸癌の原

Fig. 6 In the same way an adenocarcinoma infiltrated into a panniculus adiposus in an umbilical specimen, which was compatible with an umbilical metastasis from a colon carcinoma.（H-E a）×100 b）×400）

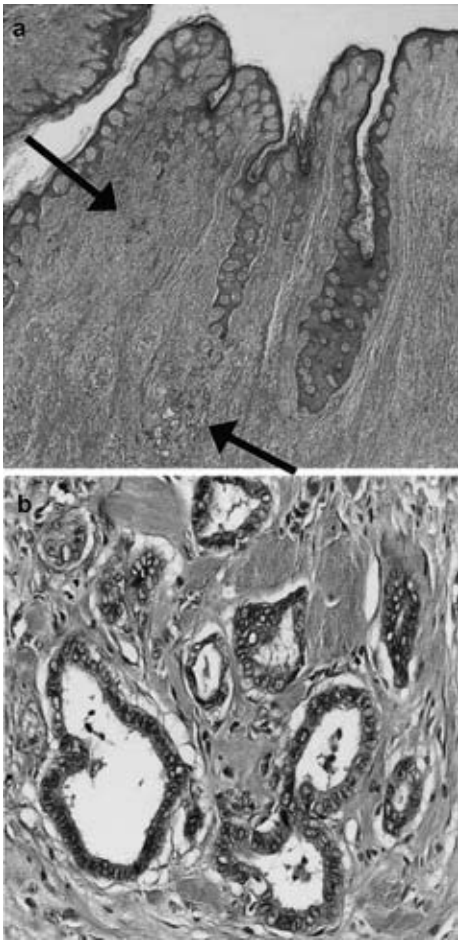

発巣と臍転移巣をともに完全切除しえたのは自験例を含めてわずか2例であった(**Table 2**). このような背景から, 安田ら[8]は大腸癌の臍転移症例は他の内臓癌の臍転移症例と同様に，診断時にはすでに遠隔転移を合併していることが多く，治療としては全身状態を考慮しながら患者のQOLを保ち，予後の向上をはかれるように適切な選択を行うことが重要であると報告している.

狭義のSMJNを診断する上では，術前の臍部以外の遠隔転移の有無の検索は重要であり，Positron Emission Tomography（PET）も有用と考えられる．しかし，保険適用の問題や費用，あるいは検査精度などからも術前検査としてルチーンに施行するには問題があるかもしれない.

SMJNの転移経路は直接浸潤や腹膜播種がほとんどといわれるが，狭義のSMJNに関してはこれだけでは説明のつかないものもあり，これらは血行性あるいはリンパ行性転移と考えられる．本症例では臍部腹膜面は肉眼的にも病理学的にも癌組織の露出を認めなかったことより，血行性もしくはリンパ行性転移と考えられた．門脈より肝円索を介して臍にいたる経路が考えやすいが，これはあくまでも想像の域を出ない．本症例は術前診断および術中所見においても腹膜播種を含めて臍部以外の遠隔転移を認めず，狭義のSMJNと判断し根治度Bの手術を行ったが，術後6か月の腹部CTにて腹壁内に白色結節を2個認めた．ドレーン抜去部に一致したものは術中操作の微細な癌細胞のインプラントの可能性もあるが，もう一方の腹直筋直下の白色結節は腹壁内の血行性，リンパ行性転移再発を示唆するものと考えられた.

狭義のSMJNは放置することで末期兆候である広義のSMJNとなることは容易に想像される．それゆえに，狭義のSMJNの段階での発見，診断，治療が予後改善には重要であろう．実際，SMJNの予後はその病悩期間の長さによって左右されるといっても過言ではない．自験例でも主訴から診断までに4か月経過しており，この期間を短縮できれば予後が改善された可能性がある．術後11か月生存している1例では，病悩期間は1か月と短く，早期発見，早期治療が長期予後につながった可能性が示唆された[6]. 我々が日常臨床で目にする臍炎，臍腫瘤に関しては内臓悪性疾患の臍転移であるSMJNも念頭におきつつ診療に当たるべきであろうと考えられた.

Stage IV大腸癌に対する根治度B手術後の補助療法は確立されていない．また，当時補助療法としての注射アイソボリンや経口薬であるUZELは未認可であった．再発のリスクの高い本症例においては，UFT単剤だけではなく，2005年のASCO(米国臨床腫瘍学会)においてその有用性が報告されたFOLFOX4などのより有効な補助化

Table 2　Reported cases of solitary umbilical metastasis from colon cancer

	Author	Year	Age/ gender	Duration of diagnosis	Location of primary	Histological findings	Treatment	Prognosis	Site of recurrence
1	Miyazawa[6]	2004	89F	1M	C	Well	Rt. colectomy, Resection of the umbilical tumor	12M Survival	
2	Our case		70M	4M	S	Well	Sigmoid colectomy, Resection of the umbilical tumor, Chemotherapy	14M Dead	Abdomial wall

学療法が施行されていれば予後が延長された可能性も大きいと考えられた.

文　献

1) Mayo WJ：Metastasis in cancer. Proc Staff Meet Mayo Clin **3**：327, 1928
2) Bailey H：Demonstrations of physical sign in clinical surgery. Eleventh edition. The Williams and Wilkins, Baltimore, 1949, p227
3) 窪田公一，吉田淳仁，碓井健文ほか：臍転移(Sister Mary Joseph's nodule）で発見された 4 型胃癌の 1 例．東女医大誌　**71**：249―252, 2001
4) 坂本泰子，戸倉新樹，滝川雅浩ほか：スキルス胃癌の 1 例．臨皮　**44**：147―150, 1990
5) 白井孝昭，立山一郎，金森崇修ほか：Sister Mary Joseph's Nodule を呈した進行子宮体癌に対し，CDDP 術前動注化学療法が奏功した 1 例．癌と化療　**23**：791―795, 1996
6) 宮澤正紹，武藤　淳，佐藤正幸ほか：臍部皮膚転移を認めた大腸癌の 1 例．日臨外会誌　**65**：1000―1003, 2004
7) Steck WD, Helwig EB：Tumors of the umbilicus. Cancer **18**：907―915, 1965
8) 安田健司，藤原英利，松原光宏ほか：大腸癌による Sister Mary Joseph's nodule の 2 例．日消誌　**100**：852―857, 2003
9) Gill S, Loprinzi CL, Sargent DJ et al：Pooled analysis of fluorouracil-based adjuvant therapy for stage and colon cancer：who benefits and by how much? J Clin Oncol **22**：1797―1806, 2004

A Case of Sister Mary Joseph's Nodule

Masashi Tsuruta, Hirotoshi Hasegawa, Hideki Nishibori, Yoshiyuki Ishii,
Takashi Endo, Nobuhiro Nitori, Koji Okabayashi, Fumitaka Asahara,
Makio Mukai* and Masaki Kitajima
Department of Surgery and Department of Pathology*, Keio University

A 70-year-old man presented with lower abdominal pain and a hard, 1.0-cm nodule on the upper edge of his umbilicus with a reddish appearance and tenderness. A physical examination showed an advanced carcinoma of the sigmoid colon with no other distant metastases, except for the umbilical one. The patient underwent a sigmoid colectomy and resection of the umbilical tumor. Histopathological examination revealed an umbilical metastasis of a moderately differentiated adenocarcinoma of the sigmoid colon. An umbilical metastasis from an internal malignancy is known as a Sister Mary Joseph nodule（SMJN）and has a very poor prognosis. Most studies show a survival period from the time of diagnosis of less than one year. On the other hand, some reports have concluded that aggressive surgery may improve survival. The possibility of umbilical metastasis from an intra-abdominal malignancy must be kept in mind when an umbilical nodule is encountered.

Key words：Sister Mary Joseph's nodule, umbilical metastasis, colon cancer

〔Jpn J Gastroenterol Surg 40：517―521, 2007〕

Reprint requests：Hirotoshi Hasegawa　Department of Surgery, Keio University
35 Shinanomachi, Shinjyuku-ku, 160-8582 JAPAN

Accepted：September 27, 2006

©2007 The Japanese Society of Gastroenterological Surgery　　Journal Web Site：http://www.jsgs.or.jp/journal/