日消外会誌　40（4）：522～527，2007年

臨床経験

癌終末期消化管閉塞に対するオクトレオチドの有用性

済生会若草病院外科，東邦大学医学部一般・消化器外科（大森）*

戸倉　夏木　　金子　弘真*　伊藤　正朗　　名波　竜規
本田　亮一　　渡邊　正志*　寺本　龍生*

癌終末期の消化管閉塞による悪心，嘔吐，腹部膨満感は患者の quality of life を損なう．オクトレオチドは，これらの症状を緩和すると報告されている．2004 年 10 月にオクトレオチドが保険適応となり一般病棟でも消化管閉塞患者に使用可能となった．我々は 2005 年 5 月から 2006 年 3 月までに，癌終末期消化管閉塞患者 7 例にオクトレオチドを使用し良好な結果を得た．平均年齢は 67.3±11.2 歳，男性 4 例，女性 3 例で，胃癌 3 例，S 状結腸癌，上行結腸癌，膵臓癌，原発不明癌が各 1 例であった．悪心，嘔吐，腹部膨満感は JCOG toxicity scale で grade が全例低下し，5 例は経口摂取が可能となった．オクトレオチド投与後，全例経鼻胃管を挿入することはなく，輸液も減量することができた．我々消化器外科医もオクトレオチドを手術適応のない癌終末期消化管閉塞患者の第 1 選択薬として考えるべきである．

はじめに

癌終末期の消化管閉塞に伴う悪心，嘔吐や腹部膨満感は患者の quality of life（以下，QOL と略記）を著しく損なう[1]．2004 年 10 月にオクトレオチドが「進行・再発癌における消化管閉塞に伴う消化器症状の改善効果」の効能追加により保険適応となり，一般病棟でも使用可能となった．今回，癌終末期消化管閉塞患者 7 例にオクトレオチドを使用し，良好な結果を得たので文献的考察を加え報告する．

対　　象

対象は 2005 年 5 月から 2006 年 3 月までに消化器末期癌で当院外科に入院し，消化管閉塞に伴う悪心，嘔吐，腹部膨満感などの消化器症状を呈した 7 例である．症例は男性 4 例，女性 3 例，平均年齢は 67.3±11.2 歳．原発巣は胃癌 3 例，S 状結腸癌 1 例，上行結腸癌 1 例，膵臓癌 1 例，原発不明癌 1 例であった．すべての症例が癌性腹膜炎による消化管閉塞を伴っていた．7 例中 4 例に水溶性造影剤による消化管造影を行い，胃癌 3 例，膵臓癌 1 例は消化管の完全閉塞を認めた．症状の表記は Japan Clinical Oncology Group（以下，JCOG と略記）toxicity scale[2]を用い，grade 3 の悪心，嘔吐を 5 例，grade 2 を 2 例に認めた．腹部膨満感は 7 例全例に grade 3 の症状を認めた．全例オクトレオチド投与前には，飲水を含む経口摂取は不可能であった．オクトレオチド投与前に消化管閉塞の治療として 2 例に経鼻胃管が挿入され，排液量は 1 日平均 900ml であり，7 例の平均輸液量は 2,200 ml/日であった．また，癌の進展による内臓痛のため，オピオイドが投与されていた症例を 6 例認めた．塩酸モルヒネの皮下注投与が 1 例，フェンタニルパッチの貼付が 5 例であった．腸管の浮腫，腫瘍周囲の炎症の軽減を目的に，ステロイドとして全例にデキサメタゾンが 4～6mg 投与されていた（**Table 1**）．

方　　法

オクトレオチドは Ripamonti らによる治療ストラテジーに準じて投与した[3]．すなわち，癌終末期患者の消化管閉塞が存在し，悪心，嘔吐を有しており，その時点で手術適応がない（全身状態が比較的良好で予後が 2 か月以上の場合は手術適応を考慮する）．癌性疼痛がコントロールされてい

＜2006 年 9 月 27 日受理＞別刷請求先：戸倉　夏木
〒236-8653　横浜市金沢区平潟町 12―1　済生会若草病院外科

Table 1　Patient's characteristics before using octreotide

Case No.	Sex	Age	Primary cancer	JCOG toxicity scale		Opioid	NG tube	Hydration ml/day
				nausea & vomiting	feeling of abdominal distension			
1	M	58	gastric ca	grade3	grade3	morphine	(+)	3,000
2	M	65	sigmoid colon ca	grade2	grade3	(−)	(−)	2,500
3	M	77	gastric ca	grade3	grade3	fentanyl	(+)	2,800
4	F	84	ascending colon ca	grade3	grade3	fentanyl	(−)	1,200
5	F	70	idiopathic ca	grade2	grade3	fentanyl	(−)	1,600
6	M	58	pancreatic ca	grade3	grade3	fentanyl	(−)	2,200
7	F	57	gastric ca	grade3	grade3	fentanyl	(−)	2,000

Fig. 1　Abdominal x-ray (left) showed multiple niveau, and small intestine gastrographine study, nasogastric tube had not advanced.

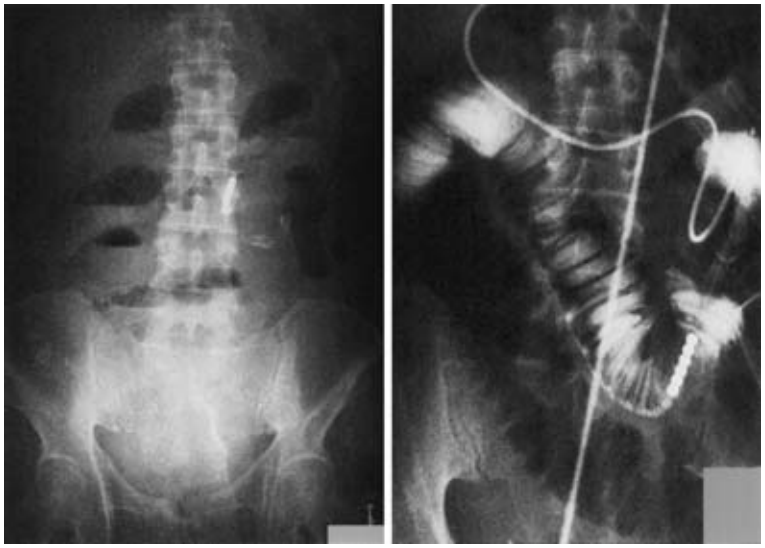

る．臭化ブチルスコポラミンなどの消化液分泌抑制作用を持つ薬剤使用でも嘔吐がコントロールされない．メトクロプラミドなどの消化管運動促進剤使用でも改善されない．それ以外の薬剤でも効果がない場合，経鼻胃管に苦痛を感じている．最初の 4 例はこの原則に従った．後の 3 例は消化管閉塞による患者の苦痛が重篤であり，早急な症状緩和を求め，第 1 選択薬としてオクトレオチドを使用した．

オクトレオチドは 7 例全例に 1 日量 300μg を投与した．投与方法は持続皮下注が 5 例，持続静注が 2 例であった．皮下注射にはテルモ社製小型シリンジポンプ TE361-PCA を用いた．静注症例は使用可能な皮下注ポンプが足りず，やむをえず点滴内に注入して使用した．投与日数は平均 15.8±8.6 日間であった（8〜28 日間）．

結　　果

全例で悪心，嘔吐の改善を認めた．すなわち，grade 0 が 5 例，grade 1 が 2 例であった．飲水は 7 例全例が平均 400ml 可能となり，経口摂取は 5 分粥食 1 例，3 分粥食 2 例，流動食 2 例と 7 例中 5 例が可能となった．腹部膨満感も grade 1 が 2 例，

Fig. 2　Abdominal CT showed enhanced intestine with fluid in abdominal cavity (upper), after initiation of octreotide showed decompressed intestine (lower).

Fig. 3　Abdominal CT showed enhanced intestine with fluid in pelvic cavity (upper), after initiation of octreotide showed decompressed intestine (lower).

grade 2が5例と軽快した．輸液量に関して，1例は輸液なしに，残りの6例も維持輸液のみ平均700ml/日と有意に減少した（unpaired t test　t＝0.0032）．オクトレオチド使用後，飲水のみであった膵臓癌の1例は，その後バイパス手術を施行し，術後2週間ではあったが死亡当日まで3分粥を摂取することができた．また，胃癌の1例はオクトレオチド使用後，症状が安定したため在宅緩和医療へ移行した．在宅移行後もオクトレオチドは往診医の指示で，1か月間継続投与され死亡している．在宅移行例を除く6例は当院で死亡退院となったが，これらの症例は経鼻胃管を挿入することなく最期を迎えている．

日常臨床現場で多く認められる胃癌，大腸癌の癌性腹膜炎による腸閉塞にオクトレオチドが有効であった症例を提示する．

症例1：50代の男性で，stage IV 胃癌．胃全摘＋肝部分切除＋胆摘＋脾臓摘出術が施行されていた．術後4か月目に癌性腹膜炎による消化管閉塞で入院．入院時の症状は悪心：grade 3，腹部膨満感：grade 2，腹痛：grade 4．入院当日にイレウス管を挿入し，ジノプロスト，メトクロプラミドを使用．イレウス管の1日排液量は800〜1,100mlであり，排液補正を含め1日の輸液量は3,000mlに及んだ．イレウス管挿入4日後，排液が減少し排ガスも認められたため，イレウス管を抜去した．しかし，その3日後にY脚付近で新たな閉塞が生じ，イレウス管を再挿入するもY脚を越えて進めることができなくなった．複数箇所の閉塞と考えられた（**Fig. 1**）．蠕動痛はジノプロスト使用でさらに強くなり，蠕動を止めるため臭化ブチルスコ

ポラミン100mg/日を点滴で持続投与したが嘔気は軽快せず，オクトレオチドを開始した．翌日に排液は60ml/日と劇的に減少，悪心，腹部膨満感も軽快し，流動食の摂取が可能となった．腹部CTではオクトレオチド投与後に腸管内容の吸収が認められた（**Fig. 2**）．

症例2：60代の男性で，stage IV S状結腸癌．初回手術時，骨盤壁に強固に浸潤する腫瘍を認め，同時性肝転移も呈していたため，人工肛門造設術のみ施行した．術後，化学療法が一時奏効したが，1年後癌性腹膜炎による消化管閉塞で入院．悪心，嘔吐はgrade 2，特に夜間の嘔吐回数が多く不眠を訴えていた．経鼻胃管の挿入は患者本人がかたくなに拒否したため，デキサメタゾン，メトクロプラミド，ハロペリドールを使用するも症状の改善を認めず，オクトレオチドを投与した．腹部CTでは骨盤内に内容の貯留を認める拡張小腸がオクトレオチド投与後には改善した（**Fig. 3**）．アイスクリームから開始し，3分粥まで摂取可能であった．本症例は死亡前の1週間，輸液を施行することはなかった．

考　察

癌患者の増加とともに，治癒不能となった終末期患者のケア，特に疼痛をはじめとする症状マネジメントが見直されている．日本では外科医が終末期医療を担う機会も多く，腫瘍外科医にとって，終末期の症状マネジメントの修得は必須とされるようになった[4]．特に消化器外科領域において，癌性腹膜炎による消化管閉塞を生じた場合，患者は疼痛とともに嘔気，嘔吐，腹部膨満感など耐えがたい症状に苦しむことになる．今まで手術適応のない消化管閉塞の場合，長期にわたる経鼻胃管の挿入と，それに伴う電解質異常や排液補正を目的とした輸液の増加で患者のquality of lifeは著しく損なわれていた[1]．

癌終末期の消化管閉塞に対するオクトレオチド使用の報告はPubmed（2006年5月まで，「octreotide」，「palliative care」，「bowel obstruction」で検索）では23件の報告例が見つかり，医学中央雑誌（1983～2005年の期間に「オクトレオチド」，「消化管閉塞」，「癌終末期」で検索）で検索したところ，総論，学会抄録，会議録を除くと6件の報告が認められた．いずれもオクトレオチドが一般病棟で保険適応下に使用可能となる以前のものであった．

栗本ら[5]によればオクトレオチドは腸上皮細胞上のソマトスタチン誘導体であり，成長ホルモンや各種の消化管ホルモンの分泌抑制作用を持つといわれている．その他の作用として消化液分泌を抑制し，さらには水，電解質の吸収を促進することにより悪心，嘔吐，腹部膨満を緩和するとMercadanteらは報告している[6)~11)]．オクトレオチドはホスピス，緩和ケア病棟では包括医療のため以前より用いられていたが，今回，保険適応下に一般病棟でも使用できるようになった．このことは消化管閉塞を呈した終末期患者のケアに福音をもたらしたと言える．我々，消化器外科医も積極的にオクトレオチドを使用すべきである．

我々の症例は内臓痛のためにオピオイドを使用していたが，オピオイドの副作用で腸管蠕動は低下し，蠕動亢進剤を使用した場合は相反する作用薬を用いることになる．しかし，オクトレオチドは上記の作用により，オピオイドの蠕動低下という副作用を考えずに，消化液の分泌抑制という別の機序により消化管閉塞の改善効果がみられ，また腹痛の軽減効果からオピオイドの減量も期待できる[12]．

消化管閉塞による嘔気，嘔吐は突然生じることもあり，速やかにこれらの症状から患者を解放するためには，今後第1選択薬としてオクトレオチドの使用が考慮されるべきであろう．我々も当初経鼻胃管挿入を考えた後半の3症例に第1選択薬としてオクトレオチドを使用し，早期に良好な結果を得ている．ただし，現時点でオクトレオチドの投与経路は持続皮下注射が推奨されており，皮下注ポンプのない施設では，オクトレオチドを希釈しシュアフューザーを用いた持続皮下注による投与や間歇的な皮下注，または持続静注などの投与経路の検討が待たれるところである．

我々の症例は全例劇的な症状緩和の結果を得ているが，オクトレオチド単独使用での効果はあまりよくなかったという報告もある[13]．我々は，ステ

ロイドを用いることで腸管や腫瘍周囲の浮腫，圧排を改善させ，オクトレオチドの効果を相乗的に働かせることで，有効な結果を得た可能性があると考えられた．腫瘍の直接浸潤や圧排による完全閉塞症例でも，この相乗効果と輸液の減量などにより通過障害の改善が認められ，経口摂取が可能になったものと推察された．今回，7例中6例は予後が短めの月単位から週単位での使用開始であり，消化管閉塞の状況により，さらに早期からのオクトレオチドの投与が患者のquality of life向上につながったのではないかと考えられた[14]．現時点ではオクトレオチドによる有害事象としてごく少数例に，悪心憎悪や肝酵素の上昇が認められている[13]．癌終末期で肝機能障害を伴う症例への投与は注意すべきであろう．しかし，消化管閉塞によるquality of lifeの低下した症例に対するオクトレオチドの有用性を考慮すると，今後もオクトレオチドの使用例は増加していくものと思われる．さらに症例を重ね，検討していきたい．

文　献

1) 永本展英，井上克彦，大佐古智文ほか：身体症状に対する緩和ケア　消化器症状に対する緩和ケアの実際．消外　**28**：1911―1918, 2005
2) 福田治彦，佐藤暁洋，河本　博ほか：有害事象共通用語基準v3.0 JCOG/JSCO版．Int J Clin Oncol **9**（supl）：18―25, 2004
3) Ripamonti C, Mercadante S：Pathophysiology and management of malignant bowel obstruction. Edited by Doyle D, Hanks G, Cherny N et al : Oxford textbook of palliative medicine. Third edition. Oxford University Press, New York, 2003, p496―507
4) 戸倉夏木：緩和医療―外科医が知っておくべき緩和ケアの知識―．日外会誌　**105**：418―421, 2004
5) 栗本真紀子，　高野加寿江：酢酸オクトレオチド．日病薬誌　**41**：319―322, 2005
6) Mercadante S：The role of octreotide in palliative care. J Pain Symptom Manage **9**：406―411, 1994
7) Mercadante S：Assessment and management of mechanical bowel obstruction. Edited by Portenoy RK, Bruera E : Topics in palliative care 1. Oxford University Press, New York, 1997, p113―130
8) Khoo D, Hall E, Motson R et al：Palliation of malignant intestinal obstruction using octreotide. Eur J Cancer **30A**：28―30, 1994
9) Ripamonti C, Mercadante S, Groff L et al：Role of octreotide, scopolamine butylbromide, and hydration in symptom control of patients with inoperable bowel obstruction and nasogastric tubes：a prospective randomized trial. J Pain Symptom Manage **19**：23―34, 2000
10) 島田昌明，岩瀬弘明，後藤秀実ほか：緩和医療におけるおもな症状に対するマネジメント.（3）腹部膨満，腹水，消化管閉塞．臨消内科　**19**：33―39, 2004
11) 末永和之，藤沢利宗，古賀龍彦ほか：イレウス症状を伴う癌性腹膜炎の症状マネジメント．5FUとオクトレオチドの有効性について．医事新報 **3878**：38―42, 1998
12) Mystakidou K, Tsilika E, Kalaidopoulou O et al：Comparison of octreotide administration vs conservative treatment in the management of inoperable bowel obstruction in patients with far advanced cancer：a randomized, double-blind, controlled clinical trial. Anticancer Res **22**：1187―1192, 2002
13) 志真泰夫，山口研成，宮田佳典ほか：末期癌患者における消化管閉塞に伴う消化器症状に対するOctreotide Acetateの臨床試験．癌と化療　**31**：1377―1382, 2004
14) Mercadante S, Ferrera P, Villari P et al：Aggressive pharmacological treatment for reversing malignant bowel obstruction. J Pain Symptom Manage **28**：412―416, 2004

Usefulness of Octreotide for Bowel Obstruction in Terminally Ill Patients

Natsuki Tokura, Hironori Kaneko*, Masaaki Itoh, Tatsuki Nanami,
Ryoichi Honda, Masashi Watanabe* and Tatsuo Teramoto*
Department of Surgery, Saiseikai Wakakusa Hospital
Department of Surgery (Omori), Toho University School of Medicine*

Nausea, vomiting, and the feeling of abdominal distension due to bowel obstruction ruin a terminally ill patient's quality of life. Reports indicate that octreotide is effective against these symptoms. Octreotide was approved in an insurance adjustment in October 2004 when it became acceptable for use in general ward patients with bowel obstruction. We obtained excellent results using octreotide in seven terminally ill patients with bowel obstruction between May 2005 to March 2006. The four men and three women averaged 67.3 ± 11.2 years of age. Primary cancer involved three gastric cancers, and one each of sigmoid colon cancer, ascending colon cancer, pancreatic cancer, and idiopathic cancer. Nausea, vomiting, and the feeling of abdominal distension were assessed based on efficacy criteria using the JCOG toxicity scale, and oral intake in five examples was attained. After using octreotide, none of the subjects required nasogastric tubes and hydration was decreased. Gastroenterological surgeons should thus consider the use of octreotide as the first choice in inoperable, terminally ill patients with bowel obstruction.

Key words：bowel obstruction, octreotide, terminally ill patient

〔Jpn J Gastroenterol Surg 40：522—527, 2007〕

Reprint requests：Natsuki Tokura Department of Surgery, Saiseikai Wakakusa Hospital
12-1 Hiragatamachi, Kanazawa-ku, Yokohama, 236-8653 JAPAN

Accepted：September 27, 2006

©2007 The Japanese Society of Gastroenterological Surgery Journal Web Site：http://www.jsgs.or.jp/journal/