日消外会誌　40（5）：541～546，2007年

症例報告

腹腔鏡下胆嚢摘出後に発症した特発性食道粘膜下血腫の1例

りんくう総合医療センター市立泉佐野病院外科

岩本　崇　水島　恒和　位藤　俊一　水野　均
保木　昌徳　宮嵜　安晃　小澤　秀登　狩野　孝
中森　康浩　岩瀬　和裕

特発性食道粘膜下血腫はまれな疾患であり，過去本邦において44例が報告されているに過ぎない．腹腔鏡下胆嚢摘出後に発症した特発性食道粘膜下血腫を経験したので文献的考察を加え報告する．症例は72歳の男性で，胆石症に対し腹腔鏡下胆嚢摘出術を施行した．手術終了後の抜管時に胸痛を訴えた．肺塞栓症を疑い緊急CTを施行した．CTでは明らかな血栓は認めず，食道，胃内に液状成分の貯留を認めた．病棟へ帰室した後，胃管を挿入して経過観察としたが，約10分後に暗赤色の吐血を認めた．上部消化管内視鏡検査を施行したところ，下部食道後壁1/3周にわたり粘膜下血腫を認めた．絶食，プロトンポンプ阻害剤静注による保存的治療を行い，良好な経過を得た．

はじめに

特発性食道粘膜下血腫はまれな疾患であり，過去本邦において44例が報告されているに過ぎない[1)～37)]．今回，我々は腹腔鏡下胆嚢摘出術後に発症した特発性食道粘膜下血腫を経験したので報告する．

症　例

症例：72歳，男性

家族歴：特記すべきことなし．

既往歴：1998年1月，閉塞性動脈硬化症に対し大動脈～大腿動脈バイパス術を施行し，術後よりバイアスピリンを内服中．2001年2月，狭心症．2004年2月，前立腺肥大に対し前立腺全摘術．

現病歴：2005年4月腹痛の精査目的で腹部CTを施行し，胆石と胆嚢壁肥厚の増強を認めた．胆石症，慢性胆嚢炎と診断されたが，悪性疾患の可能性も否定できず，手術目的にて入院となった．

入院時現症：身長165cm，体重68kg．血圧120/60mmHg，脈拍70回/分　整．結膜に貧血，黄疸を認めなかった．腹部は平坦，軟で圧痛を認めず，心窩部より恥骨上に至る手術痕を認めた．バイアスピリンの内服は入院30日前より中止していた．

入院時検査所見：末梢血液像，血液生化学検査，血液凝固検査，出血時間は正常範囲内であった（Table 1）．心電図に異常所見はなく，呼吸機能検査は努力性肺活量120.2%，1秒率65.7%と軽度の閉塞性パターンを認めた．術前の上部消化管内視鏡検査では胃体上部後壁にびらんを認めるのみで，食道に異常はなかった．

以上より，胆石症に対し2005年7月に全身麻酔，CO_2気腹下に腹腔鏡下胆嚢摘出術を施行した．術中は経鼻胃管が挿入されていたため胃の緊張もなく，胆嚢周囲の癒着も軽度で，合併症なく終了した．手術時間は90分，出血量は少量であった．術中バイタルサインはHR 60～80/min，BP 120～140/60～80mmHg，経皮的血中酸素飽和度（以下，Spo_2）99～100%と安定していた．

術後経過：抜管時の咽頭刺激による，数回の嘔吐反射を認め，その後胸痛を訴えた．HR 70/分，BP 146/66mmHgと循環動態は安定していたが，酸素マスク10l/分下でSpo_2は92%と低下した．肺塞栓症を疑い，緊急CTを施行した．CT上は明らかな肺塞栓は認めなかったが，食道内液体貯留

＜2006年11月22日受理＞別刷請求先：水島　恒和
〒598-0048　泉佐野市りんくう往来北2―23　りんくう総合医療センター市立泉佐野病院外科

Table 1　Laboratory data on admission

WBC	5,770 /μl	T-Bil	0.5 mg/dl
RBC	414×10^4 /μl	AST	35 IU/*l*
Hb	13.8 g/dl	ALT	38 IU/*l*
Ht	38.8 %	LDH	316 IU/*l*
PLT	21.6×10^4 /μl	ALP	138 IU/*l*
		γ-GTP	62 IU/*l*
Na	142 mEq/*l*	Alb	4.3 g/dl
K	3.8 mEq/*l*	BUN	13.4 mg/dl
		Cre	0.8 mg/dl
CRP	0.0 mg/dl		
		PT	85 %
		APTT	42.2 sec
		Bleeding time	2 min

Fig. 1　CT scan showed fluid collection in the esophagus or wall thickening of the esophagus.

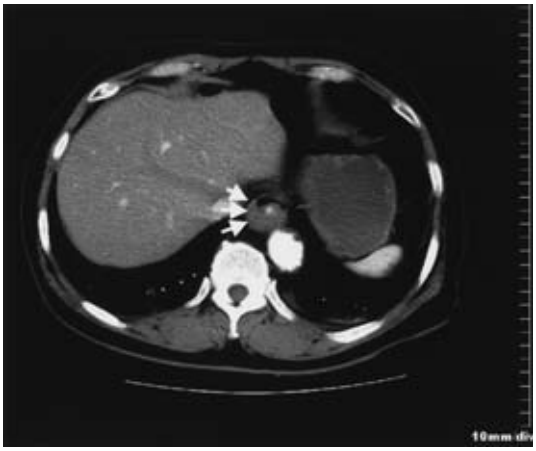

あるいは食道壁肥厚，ならびに胃内に液状成分の貯留を認めた(**Fig. 1**)．Spo_2 98～99% と呼吸状態も改善したため病棟へ帰室した．帰室後，食道および胃内の液状成分の排液目的のため経鼻胃管を挿入した．その約 10 分後，暗赤色の吐血を認めたため，緊急上部消化管内視鏡検査を施行した．内視鏡検査所見では，門歯列より 25cm の中部食道の後壁を中心に約 3 分の 1 周にわたり，青褐色調の隆起を認め，粘膜下への出血が疑われた（**Fig. 2a**)．胃内には凝血塊を認めるのみで，異常所見は認められなかった．特発性食道粘膜下血腫と診断し，絶食，末梢静脈点滴による保存的治療を開始した．

発症後 5 日目には粘膜下血腫は赤褐色調の帯状隆起となり(**Fig. 2b**)，食道胃接合部直上の粘膜は剥離し，筋層の露出を認めた．プロトンポンプ阻害剤の静注を追加した．発症後 10 日目には食道粘膜下の隆起は縮小し，食道胃接合部直上の粘膜の剥離は改善傾向を認めた(**Fig. 2c**)．プロトンポンプ阻害剤静注から H_2 ブロッカー内服に切り替え，食事摂取を開始した．食事開始後より 6 日間は嚥下時の軽度の胸痛を認めたが，以後胸痛は消失し術後 17 日目に退院した．発症後 23 日目には食道粘膜下の隆起は消失し，食道胃接合部直上の粘膜剥離部もほぼ治癒していた（**Fig. 2d**)．

考　　察

食道粘膜下血腫は，1957 年 Williams ら[38]が食道粘膜下に認めた血腫について，特発性食道粘膜下剥離として報告以降，独立した疾患として認識される様になった．古川ら[10]によると食道粘膜下血腫は特発性と外傷性に分類される．前者は嘔吐や食事などによる食道内圧上昇に伴う自己損傷や基礎疾患を有する病態（血友病，慢性腎不全，抗凝固療法)を挙げており，後者は外傷，医療行為(心臓マッサージなど）による機械的損傷に分類している．自験例は術直後の嘔吐反射が発症誘因と考えられたため，特発性食道粘膜下血腫と診断した．本邦では食道壁内血腫[2]，食道血腫[4)17]と報告者により表現が異なるが，その報告内容から粘膜下血腫と同義と考えられる[13]．しかし，欧米および本邦での報告はいまだ少なく，病因病態などに関しては不明な点も多い．1982～2005 年 6 月までの本邦における特発性食道粘膜下血腫の（抄録のみも含む）報告例を医学中央会雑誌にて「食道粘膜下血腫」,「食道壁内血腫」,「特発性食道粘膜下血腫」のキーワードにて検索したところ，44 例の報告を認めるのみであった[1)～37)]．

特発性食道粘膜下血腫本邦報告例 44 例に自験例を加えた 45 例について，その臨床的特徴を検討した(**Table 2**)．年齢は 32 歳から 83 歳と幅広く分布しており，性別は男性 21 例，女性 24 例であった．45 例中 13 例は抗凝固療法，人工透析，特発性血小板減少性紫斑病などの出血性素因を有する患者であり，凝固異常との関連も注目されてい

Fig. 2　a：Endoscopic view on the 1st day. The dark blue submucosal hematoma was found. b：Endoscopic view on the 5th day. The band-like dark red submucosal hematoma was found. The dissection of the mucosa just above the esophagogastric junction was investigated. c：Endoscopic view on the 9th day. Submucosal hematoma was reduced. The dissection of the mucosa just above the esophagogastric junction was improved. d：Endoscopic view on the 23rd day. Submucosal hematoma was disappeared. The esophageal mucosa was almost normalized.

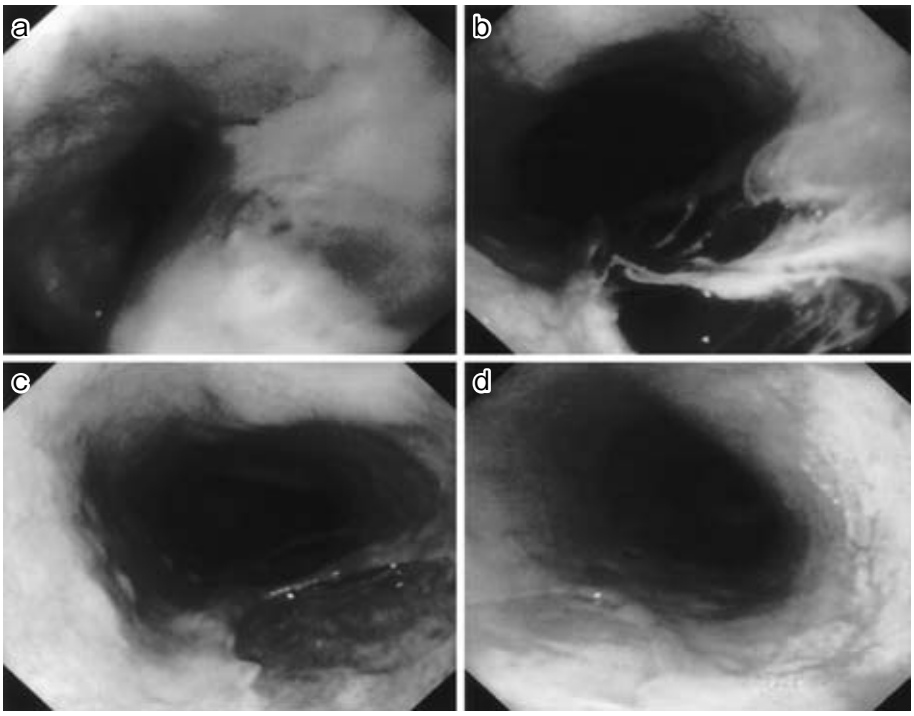

る[18)27)39)]．自験例は抗血小板剤の内服既往はあったものの，術前 1 か月前より中止しており，術前日の血液検査にても出血傾向や凝固異常は認められていない．したがって，自験例においては抗血小板剤の影響はなかったものと考えられる．

臨床症状としては，45 例中 35 例に嘔気，嘔吐ないし吐血がみられ，このうち，胸痛後に吐血を認めたものは 16 例であった．また，症状が胸痛だけのものが 10 例であり，45 例中 26 例に胸痛が認められた．自験例も初発症状は胸痛であり，腹腔鏡下胆嚢摘出術直後という状況からまず肺塞栓症を疑ったが，その後の吐血により本症と診断された．山田ら[13)]は，嘔吐を初発とする特発性食道粘膜下血腫は，嘔吐反射による胃内圧の急激な上昇に伴い，食道粘膜に‘ずれ’が起こり発症するのではないかと推察している．自験例も術後，抜管時の挿管チューブによる咽頭刺激が，嘔吐反射を誘発したものと考えられる．

自験例を除く過去報告例 44 例のほとんどは胸痛，吐血など症状発現後の緊急内視鏡検査により診断が確定されており，発症前の内視鏡検査による食道粘膜の評価はなされていない．自験例は，偶然にも発症 1 か月前に術前精査として上部消化管内視鏡検査を施行しており，手術に伴うエピソードが単独の発症誘因である可能性が高いと考えられた症例であった．

本症の鑑別診断としては，Mallory-Weiss 症候群[40)]や Boerhaave 症候群[41)]，食道静脈瘤破裂，食道炎および食道癌からの出血などが挙げられるが，いずれも内視鏡診断により粘膜下血腫との鑑別は

Table 2　Reported cases of spontaneous Intramural hematomas of the esophagus in Japan

No.	Author	Year	Sex	Age	Symptom	Location	Bleeding tendency	Outcome
1	Hasegawa[1]	1982	F	82	C, H	M	Aspirin	R
2	Shima[2]	1984	M	43	C, H, D	UML	Aspirin	R
3	Hasebe[3]	1984	F	40	H	M	(−)	R
4	Konagaya[4]	1986	F	40	H	UM	(−)	R
5	Konagaya[4]	1986	F	51	H	U	CRF	R
6	Konagaya[4]	1986	F	52	H	U	(−)	R
7	Furusawa[5]	1986	M	58	C	Lsc	(−)	R
8	Harada[6]	1987	M	40	H	L	CRF	R
9	Oshika[7]	1991	M	63	C	(−)	CRF	R
10	Matoba[8]	1992	F	38	H	U	(−)	R
11	Shimada[9]	1993	F	41	C, H	UML	(−)	R
12	Furukawa[10]	1993	F	44	C, H	UML	(−)	R
13	Zeniya[11]	1994	M	41	C	UML	(−)	R
14	Zeniya[11]	1994	M	64	H	UMLsc	(−)	R
15	Takami[12]	1994	M	43	C	UML	(−)	R
16	Yamada[13]	1994	M	64	C, H	UML	LC	R
17	Koyama[14]	1995	F	73	C, H	UMLsb	(−)	R
18	Nagata[15]	1995	M	75	H	UML	(−)	R
19	Tanaka[16]	1997	F	57	H	U	(−)	R
20	Tanaka[16]	1997	F	60	C	UMLsc	(−)	R
21	Hasebe[17]	1997	F	51	H	ML	CRF	R
22	Hasebe[17]	1997	M	32	H	L	(−)	R
23	Endou[18]	1998	F	67	C, H	UML	(−)	R
24	Endou[18]	1998	F	49	H	L	(−)	R
25	Amagai[19]	1998	F	60	H	UML	(−)	R
26	Matsui[20]	1998	M	44	C	ML	(−)	R
27	Ishii[21]	1999	F	56	C, D	UML	(−)	R
28	Ishii[21]	1999	M	55	C, H	ML	(−)	R
29	Shinozawa[22]	1999	M	49	H	MLsc	(−)	R
30	Shimomur[23]	2000	F	55	C	U	CRF	R
31	Handa[24]	2000	F	73	C, H	UML	(−)	R
32	Masaki[25]	2000	F	67	H	UML	(−)	R
33	Noma[26]	2001	F	57	C, H	UML	(−)	R
34	Yamamoto[27]	2002	F	52	C	UMLsc	ITP	R
35	Akashi[28]	2003	M	56	H	ML	Warfarin	R
36	Ezawa[29]	2003	F	78	C, H	UML	(−)	R
37	Katou[30]	2003	M	63	C, H	ML	(−)	R
38	Yabu[31]	2003	M	51	C	ML	(−)	R
39	Wakiyama[32]	2003	F	61	C, H	UML	Steroid	R
40	Onita[33]	2004	F	67	C, H	UML	(−)	R
41	Tai[34]	2004	M	83	C	U	(−)	R
42	Nagai[35]	2004	M	66	H	UML	(−)	R
43	Nakazawa[36]	2004	M	63	H	UML	CRF	R
44	Nakae[37]	2005	M	66	C, H	UML	Aspirin	R
45	Our case		M	72	C, H	M	(−)	R

C：chest pain or epigastralgia. D：dysphagia. H：hematomesis. U：upper esophagus. M：middle esophagus. L：lower esophagus. Sc：stomach cardia. Sb：stomach body.　CRF：chronic renal failure. LC：liver cirrhosis. R：recovered with conservative therapy.

容易である[14]．また，嘔吐後に自験例のごときCT所見を得られても，その情報には限りがあり，内視鏡による観察が望ましいと思われた．

特発性食道粘膜下血腫は，吐血など消化管出血を認めるものの，比較的少量で一時的である．そのため絶食，粘膜保護剤による保存的療法で治療される[11]．このような治療により，多くは発病後1週間から2週間で自覚症状や血腫は消失し，予後良好であると考えられている[14]．自験例を含めた45例すべてが保存的に治療，改善している．

自験例は腹腔鏡下胆嚢摘出術直後の胸痛に対し，まず肺塞栓症を疑ったが，その後の吐血により本症と診断された．特発性粘膜下血腫はまれな疾患ではあるが，胸痛，吐血を来す1疾患として鑑別診断時の念頭におく必要があると考えられた．

文　献

1）長谷川淡，玉木一弘，中野正美ほか：食道粘膜剥離の1例．Prog Dig Endosc **21**：139―140, 1982
2）島　伸吾，杉浦芳章，米川　甫ほか：巨大な食道壁内血腫の1例．日消誌　**81**：3013―3018, 1984
3）長谷部哲理，原　雅文，瀬上一誠ほか：再発を確認した食道血腫の1例．消化器科　**1**：779―783, 1984
4）小長谷稔，榊原健一，椎名　泰ほか：上部食道血腫の3例．Prog Dig Endosc **32**：195―198, 1986
5）古沢　敦，恒川　洋，印牧直人ほか：食道壁内血腫の1例．Gastroenterol Endosc **28**：1696, 1986
6）原田仁史，友田　純，上坂好一ほか：透析患者に見られた食道粘膜剥離の1例．Gastroenterol Endosc **29**：538―541, 1987
7）大鹿雅旦，本淵靖志，鍋島普次ほか：透析患者の食道粘膜下血腫の1例．愛媛医会誌　**48**：654, 1991
8）的場聖明，飯田龍也，大石泰男ほか：食道粘膜下血腫の1例．日救急医会誌　**3**：271, 1992
9）Shimada T, Kimura K, Higashi K et al：Spontaneous submucosal dissection of the esophagus. Intern Med **32**：795―797, 1993
10）古川敬芳，高安賢一：食道壁内血腫．別冊日本臨床　領域別症候群5消化管症候群上巻．日本臨床社，大阪，1994，p163―165
11）銭谷　明，渡部博之，桑原敏行ほか：特発性食道粘膜下血腫の2例．Gastroenterol Endosc **36**：1199―1203, 1994
12）高見昭良，宮森弘年，真智俊彦ほか：特発性食道壁内血腫の1例．日消誌　**91**：1433―1436, 1994
13）山田康弘，畠　次郎，隈岡正昭ほか：嘔吐が原因と考えられた食道粘膜下巨大血腫の1例．日消誌 **92**：233―236, 1995
14）小山元一，若杉　聡，庄司達弘ほか：食道・胃粘膜下血腫1例．Prog Dig Endosc **48**：97―99, 1996
15）長田和久，片岡政人，杉田洋一ほか：嘔吐が誘引と考えられる食道粘膜下血腫の1例．日臨外医会誌　**56**：267, 1995
16）田中英世，永山亮造，佐藤昭宏ほか：食道粘膜下血腫の2例．Prog Dig Endosc **51**：238, 1998
17）長谷部哲理，原澤　茂：噴門部領域の急性病変．胃と腸　**32**：1183―1188, 1997
18）遠藤一夫，山崎雅彦，加藤丈博ほか：特発性食道粘膜下血腫の2例．Gastroenterol Endosc **40**：187―193, 1998
19）天貝賢二，菅谷忠幸，森戸直記ほか：インスタントラーメン摂取後に発症した食道粘膜下血腫の1例．茨城臨医誌　**34**：6, 1998
20）松井泰道，伊藤和幸，物江孝司ほか：経時変化を画像で評価しえた特発性食道粘膜下血腫の1例．日消誌　**95**：1008―1012, 1998
21）石井　敦, 曽我　誠, 山中昭良：内視鏡とCTにて経過を観察し得た特発性食道粘膜下血腫の2例．日消内視鏡会誌　**41**：682, 1999
22）篠澤　功，米沢真興，平塚哲郎ほか：特発性食道粘膜下血腫にMallory・Weiss症候群が併存した1例．Prog Dig Endosc **54**：160, 1999
23）霜村裕子，斉藤正樹，牧野秀明ほか：突発性食道粘膜下血腫の1例．Prog Dig Endosc **58**：78, 2000
24）半田和広, 石黒昌生, 板垣茂文ほか：食道mucosal bridgeを形成した特発性食道粘膜下血腫の1例．Gastroenterol Endosc **42**：816―821, 2000
25）正木洋治，田部勝也，松田泰雄ほか：食道粘膜下血腫の1例．山口医会誌　**34**：240, 2000
26）野間文次郎，木村誠一郎，脇　浩治ほか：内視鏡にて経過を観察しえた特発性食道粘膜下血腫の1例．広島医　**54**：157, 2001
27）山本一仁，小川芳雄，瀧田雅仁ほか：巨大食道粘膜下血腫をきたした特発性血小板減少性紫斑病の1例．Gastroenterol Endosc **44**：2070―2076, 2002
28）明石智子，名取志保，木村綾子ほか：食道粘膜下血腫の1例．神奈川医会誌　**30**：51, 2003
29）柄沢　哲，半田和広，渡辺晋一郎ほか：胃・食道静脈瘤に類似した胃噴門部まで及ぶ特発性食道粘膜下血腫の1例．日消内視鏡会誌　**45**：617, 2003
30）加藤真子，黒澤　進，屋嘉比康治：特発性食道粘膜下血腫．消臨　**6**：434―436, 2003
31）藪　道弘，桐山和夫，谷口雅厚ほか：大量の香辛料摂取2日後に発症した食道粘膜下血腫の1例．日消内視鏡会誌　**45**：2086―2092, 2003
32）脇山茂樹：長期ステロイド内服が誘因と示唆された特発性食道粘膜下血腫の1例．日消内視鏡会誌　**45**：1724, 2003
33）大仁田賢，磯本　一，橘川桂三ほか：特発性食道

粘膜下血腫の1例．消臨　7：691―695, 2004
34）泰　一敏，新垣　智：11年後に再発をきたした特発性食道粘膜下血腫の1例．大分医会誌　22：20, 2004
35）Nagai T, Torishima R, Nakashima H：Spontaneous esophagus submucosal hematoma in which the course could be observed endoscopically. Intern Med 43：461―467, 2004
36）中沢和之，森畠康策，前田浩輝ほか：腎不全急性増悪に対する透析導入時に認められた特発性食道粘膜下血腫の1例．日消内視鏡会誌　46：2532―2536, 2004
37）中江弘三郎，長田太郎，加藤順子ほか：抗血栓療法中に発症した食道粘膜下血腫の1例．Prog Dig Endosc 67：62, 2005
38）Williams B, Chir B：Oesophageal laceration following remote trauma. Br J Radiol 30：666―668, 1957
39）Shay SS, Berendson RA, Jhonson LF：Esophageal hematoma. Four new cases, a review, and proposed ethiology. Dig Dis Sci 25：1019―1024, 1981
40）Mallory GK, Weiss S：Hemorrhages from laceration of the cardiac orifice of the stomach due to vomiting. Am J Med Sci 178：506―515, 1929
41）Boerhaave H：Atrocis, nec descrpti prius, morbi historica―Secundum mediciae artis leges conscripta. Lugd Bat, Boutestaniana, 1724, p728

A Case of Spontaneous Intramural Hematoma of the Esophagus Following Laparoscopic Cholecystectomy

Takashi Iwamoto, Tsunekazu Mizushima, Toshikazu Ito, Hitoshi Mizuno,
Masanori Hoki, Yasuaki Miyazaki, Hideto Ozawa, Takashi Kanou,
Yasuhiro Nakamori and Kazuhiro Iwase
Department of Surgery, Rinku General Medical Center, Izumisano Municipal Hospital

Spontaneous esophageal intramural hematoma is rare, with only 44 cases reported previously in Japan. We report such a case of the esophagus following laparoscopic cholecystectomy. A 72-year-old man underwent laparoscopic cholecystectomy for cholecystolithiasis. After extubation, the patient reported chest pain. Emergency computed tomography（CT）showed no obvious thrombus in the pulmonary artery, but did show fluid collection in the esophagus and stomach. He vomited old blood 10 minutes later following insertion of a gastric suction tube. Emergency gastrointestinal endoscopy showed a submucosal hematoma on the posterior wall of the lower esophagus. The subsequent clinical course was uneventful after conservative treatment with a proton pump inhibiter was started.

Key words：spontaneous intramural hematoma, esophagus, laparoscopic cholecystectomy
〔Jpn J Gastroenterol Surg 40：541―546, 2007〕

Reprint requests：Tsunekazu Mizushima　Department of Surgery, Rinku General Medical Center, Izumisano Municipal Hospital
2-23 Rinku Ohrai Kita, Izumisano, 598-0048 JAPAN

Accepted：November 22, 2006

©2007 The Japanese Society of Gastroenterological Surgery　Journal Web Site：http://www.jsgs.or.jp/journal/