日消外会誌　40（5）：547～552，2007年

症例報告

食道腺様嚢胞癌の1例―免疫組織化学的検討を加えて―

静岡県立静岡がんセンター食道外科，同　病理診断科*

石井　博道　　佐藤　　弘　　坪佐　恭宏

石木　寛人*　　草深　公秀*

今回，我々は食道腺様嚢胞癌の1例を経験し，免疫組織学的検討を行った．症例は51歳の男性で，内視鏡検査で胸部中部食道にヨードで染色される陥凹性病変を認め，生検にて食道腺様嚢胞癌（cT2N0M0，Stage II）と診断され，右開胸開腹食道亜全摘・2領域リンパ節郭清・胸骨後経路頸部食道胃管吻合術を施行した．病理組織診断も純粋な食道腺様嚢胞癌（pT3N0M0，Stage II）であった．免疫組織化学的染色を施行しEMA，αSMA，Vimentin陽性であり唾液腺腺様嚢胞癌と同様の染色形態を示し，腺様嚢胞癌と鑑別が難しいとされている類基底細胞癌との鑑別に有用であった．また，MIB-1 labeling indexは5％で唾液腺腺様嚢胞癌と同様の結果となり生物学的悪性度は高くないと考えられた．純粋な食道腺様嚢胞癌に対して細胞増殖活性を検討した報告は本症例が本邦初である．

はじめに

腺様嚢胞癌（adenoid cystic carcinoma；以下，ACCと略記）は主に唾液腺や顎下腺に好発し，食道原発は非常にまれで全食道癌の0.06～0.07％と報告されている[1]．食道ACCと食道類基底細胞癌（basaloid squamous carcinoma；以下，BSCと略記）とはしばしば鑑別困難といわれており[2]，確定診断が重要である．また，食道ACCは食道扁平上皮癌（squamous cell carcinoma；以下，SCCと略記）と比べ一般に予後不良といわれている．食道SCCでMIB-1 labeling indexが予後因子になるとの報告[3]もあり，食道ACCに関してもこれが予後因子に関連する可能性が考えられる．純粋な食道ACCに対してMIB-1 labeling indexを検討した報告は本邦では初めてであり，食道SCC・唾液腺ACC・混合型の食道ACCの細胞増殖活性と比較検討した．

症　　例

患者：51歳，男性

主訴：胸部不快感

家族歴：特記事項なし．

既往歴：10歳時に虫垂炎で虫垂切除．

現病歴：2006年2月に胸部不快感を自覚し，前医を受診し上部内視鏡検査で食道癌を指摘され，精査・加療目的に当院を受診した．

初診時現症：身長170cm，体重66kg．頸部・鎖骨上リンパ節を触知しなかった．右下腹部に虫垂切除の手術痕を認めた．

入院時血液検査所見：血算・生化学的検査および腫瘍マーカー（SCC，シフラ，CEA，CA 19-9）に異常所見を認めなかった．

上部消化管造影X線検査：胸部中部食道の左壁に35mm大の境界明瞭な陥凹性病変を認めた（**Fig. 1**）．

上部消化管内視鏡検査：門歯から28～31cmの食道左後壁に境界明瞭な辺縁隆起を有する陥凹性病変を認め，同腫瘍はヨードで染色され（**Fig. 2**），非癌上皮に被覆された腫瘍と考えられた．

生検所見：1回目の生検では腫瘍細胞を認めず，2回目の生検でACCの診断を得た．

胸腹部造影CT：胸部中部食道の壁肥厚を認めたが周辺多臓器への浸潤所見なく，リンパ節や多臓器転移の所見は認めなかった．

＜2006年10月25日受理＞別刷請求先：石井　博道
〒411-8777　駿東郡長泉町下長窪1007　静岡県立静岡がんセンター食道外科

Fig. 1　Barium meal study shows an ulcerative and localized lesion at the middle thoracic esophagus.

Fig. 2　Endoscopic examination shows an ulcerative and localized tumor, stained with the iodine dyeing, on the left to posterior wall of the esophagus.

以上より，第9版食道癌取扱い規約[4]に基づき，食道 ACC, cT2N0M0, Stage II の診断のもと 2006 年5月に右開胸開腹食道亜全摘，2領域リンパ節郭清，胸骨後経路頸部食道胃管吻合術（手術的根治度 A）を施行した．

摘出標本肉眼的検査所見：30mm×20mm の2型様病変を認め，腫瘍は周提および陥凹面すべてがヨードで染色された．PM：10mm, DM：95mm であった(**Fig. 3a**)．肉眼的腫瘍割面像では光沢感のある白色の充実性腫瘍として認めたが，腫瘍が非癌上皮に被覆されているか否かは判別不能であった（**Fig. 3b**）．

Fig. 3　a：Resected specimen of the esophagus reveals the type 2 tumor stained with the iodine dyeing. b：Macroscopic cut surface shows a glossy, white, and solid tumor.

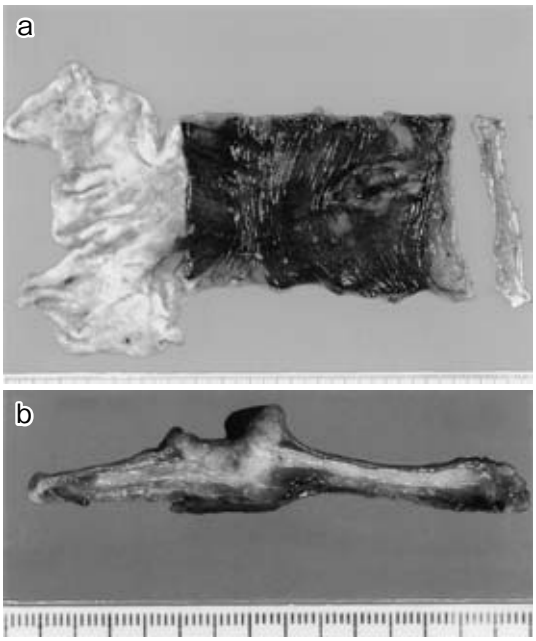

病理組織学的検査所見：腫瘍割面ルーペ像では主に粘膜下層に存在し食道外膜まで浸潤する，正常粘膜に覆われた腫瘍を認めた(**Fig. 4a**)．癌巣の組織像は，胞体が少なく，濃染される核を有する N/C 比の高い腫瘍細胞が多いものの，好酸性の胞体を有する腫瘍細胞も混在し，2相性を呈していた．これらが cribriform pattern を呈して増殖していた．多くは間質と一部連続性をもつ偽嚢胞であるが，エオジン好性の内容物を含む真の腺腔も認めた．また，細胞異型や核分裂像はほとんど認めなかった（**Fig. 4b**）．Alcian blue-periodic acid Schiff（以下，PAS と略記）染色では偽嚢胞腔内は Alcian blue で陽性になり，真の腺管内は PAS で陽性となった(**Fig. 5**)．以上より，食道 ACC と診断し，組織学的には pT3N0M0，ie(−)，ly_0，v_1，pIM0，pStage II で総合的根治度 pA であった．なお，BSC や SCC の成分を含まず純粋な ACC で

Fig. 4 a：Histologic cross section shows the tumor covered by normal esophageal epithelium. Tumor locates mainly in submucosal layer, and invades adventitia. b：Histopathologic finding of the tumor shows cribriform pattern with pseudocysts and true glands（HE, ×200）.

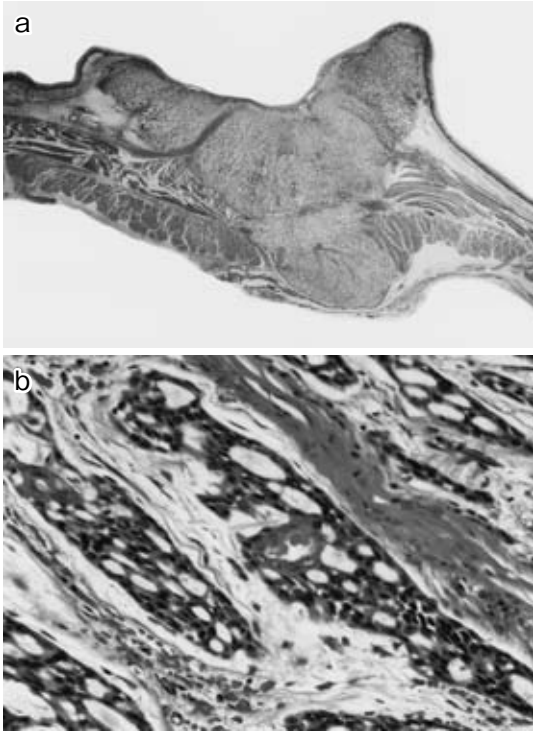

Fig. 5 The lumens of the pseudocyst are stained blue with Alcian blue, and those of the true gland（arrow）are stained red with PAS（Alcian blue-PAS, ×200）.

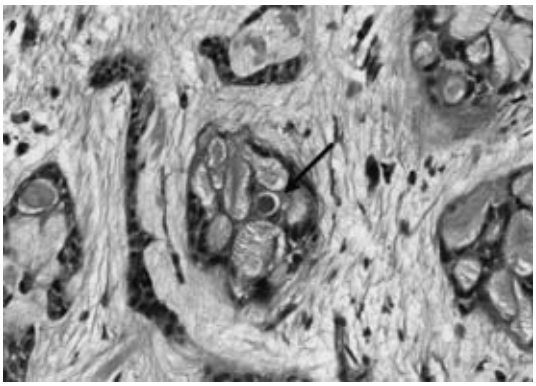

あった.

免疫組織化学的検査所見：真の腺腔を形成する腺上皮分化を示す細胞はepithelial membrane antigen(以下，EMAと略記)陽性となり(**Fig. 6a**)，偽嚢胞を取り囲む細胞はα smooth muscle actin(以下，αSMAと略記)(**Fig. 6b**)，Vimentin（**Fig. 6c**)で陽性となり，ACCに特徴的な導管上皮細胞と筋上皮細胞の2種類の腫瘍細胞から構成される[5]ことが確認された．また，MIB-1 labeling indexは最も高い部分で5%であった（**Fig. 7**).

術後経過：特に術後合併症なく25PODに退院となった．現在，補助化学療法や補助放射線療法は施行せずに術後2か月経過中である.

考　察

食道ACCは食道悪性腫瘍の中で非常にまれであるため，確実に鑑別診断を行い，詳細な予後の検討を行う必要があると思われる.

まず，診断に関して術前生検細胞診の正診率が低いことが報告されている．Morisakiら[6]によると，生検でACCと診断されたのは37例中8例(21.6%）である．その理由として病変の主座が粘膜下に存在し正常扁平上皮に被覆されていることや，SCCやBSCが混在する例が多いことが指摘されている[7]. 自験例も1回目の生検では腫瘍細胞を認めず，おそらく腫瘍の存在する粘膜下層を採取できなかったことによると思われ，十分に上皮下の腫瘍を採取することが重要と考える．組織学的には唾液腺ACCと同様の組織像を示し，導管上皮細胞と筋上皮細胞の2種類の細胞を有し，篩状構造を示し胞巣内には偽嚢胞と真の腺管を認めるのが一般的である[5)8]．免疫組織化学的染色で腺上皮分化を示す細胞はサイトケラチン，EMA，CEAなどで陽性反応を示し，筋上皮細胞はVimentin，αSMA，S-100，グリア線維性酸素蛋白などで種々の程度に陽性反応を呈する[5]．Tsangら[9]によると，過去に多くの食道BSCが食道ACCとして報告されているとし，BSCとACCの鑑別が困難であると考えられるが，食道BSCの免疫組織化学的検討で筋上皮性マーカーであるαSMA，S-100，Vimentinは陽性を示すことがほとんどないとの報告[2)10)11]があり，上記の食道ACCの免疫

Fig. 6　Immunohistochemical findings of the tumor. a：EMA-positive cells are patchy observed（×200）. b：α SMA-positive cells are diffusely observed（×200）. c：Vimentin-positive cells are also diffusely observed（×200）.

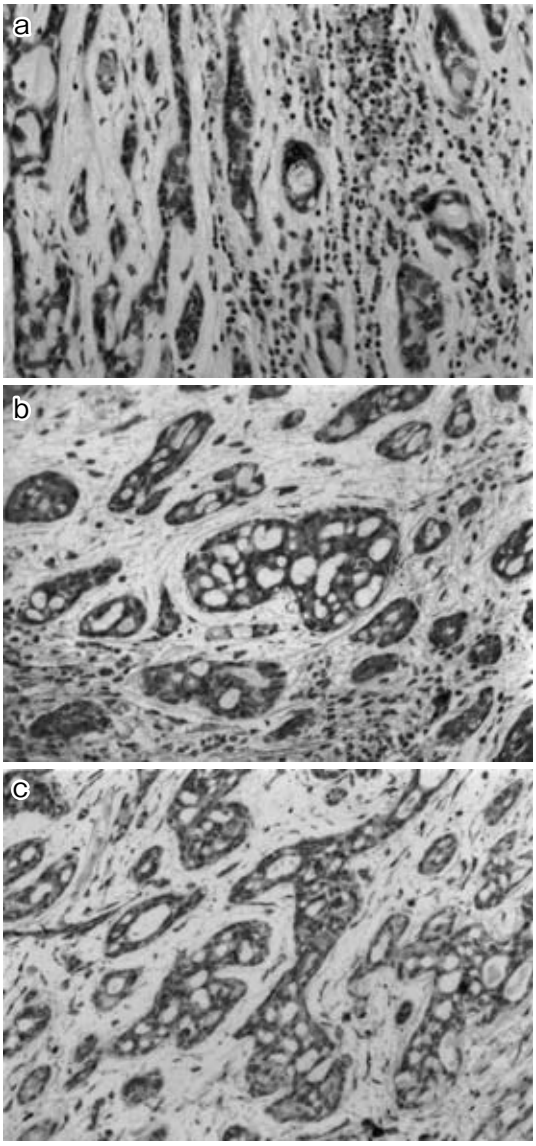

組織化学的所見と比べると食道BSCとの鑑別診断には有用であると思われる．自験例でもHE染色でACCに特徴的な偽嚢胞・真の腺管を伴う篩状構造を認めたことに加え，免疫組織化学染色でもαSMA，Vimentinで陽性反応を認めACCであると確定診断できた．

Fig. 7　The ratio of MIB-1-positive cells is 5 percent（×200）.

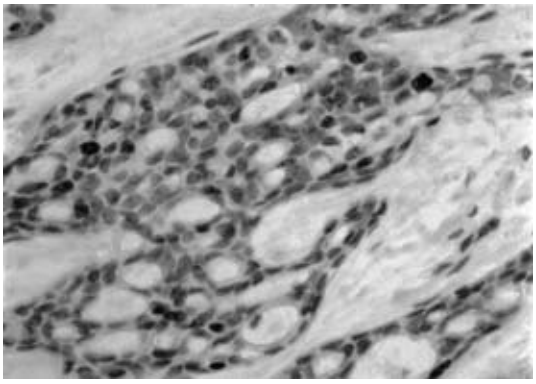

予後に関して，平均生存期間は1年2か月[12]，9か月[13]との報告があり不良とされており，唾液腺ACCの5年生存率は60～70%[14]と良好であることと対照的である．しかし，Pub Medで「adenoid cystic carcinoma of the esophagus」のキーワードで検索し，さらに医学中央雑誌で1983～2006の期間において「食道腺様嚢胞癌」，または「食道原発腺様嚢胞癌」，または「食道原発性腺様嚢胞癌」で検索したところ本邦では30例の食道ACCの報告例があり（会議録は除く），このうち21例（70%）が純粋な食道ACCであった．これら21例のうち，予後の記載がないものや他病死や術死した5例を除く16例の予後を検討したところ，13例が報告時生存中で（平均期間は29.7か月），3例のみが生存期間が記載されており，最低でも平均生存期間は25か月であった．このことから，純粋な食道ACCに限れば，今まで報告されてきた予後より良いと思われ，SCCやBSCなどが混在する食道ACCとは生物的悪性度が異なる可能性が示唆された．そこで，Ki-67抗原のモノクローナル抗体であるMIB-1抗体[15]を用いた細胞増殖活性を検討したところ，MIB-1 labeling indexは5%であり，唾液腺ACCとほぼ同様の結果[16][17]となった．Ki-67抗原はG_1後期からM期までの増殖期細胞の核内に出現し，さまざまな腫瘍においてこの陽性率が高いほど悪性度が上がると報告されており[18][19]，食道SCCに関してもMIB-1 labeling indexが独立予後因子になるとの報告がある[3]．上記のPub

Medと医学中央雑誌で検索したかぎりにおいて，純粋な食道ACCの細胞増殖活性を検討した報告は本邦では初めてだが，本症例の検討では唾液腺ACCの細胞増殖活性と同等の結果となり，生物学的悪性度は低い可能性が示唆される．また，小出ら[20]はSCCの混在した食道ACCにおいて高い細胞増殖活性を報告しており，純粋なACCとは生物的悪性度が異なる可能性がある．今後症例数の蓄積と細胞増殖活性などを含めた予後の検討が必要と思われる．

なお，本稿の要旨は静岡県外科医会第204回集談会（平成18年7月，静岡）にて発表した．

文　献

1) Suzuki H, Ngayo T：Primary tumors of the esophagus other than squamous cell carcinoma：histologic classification and statistic in the surgical and autopsies materials in Japan. Int Adv Surg Oncol **3**：73—109, 1980
2) Li TJ, Zhang YX, Wen J et al：Basaloid squamous cell carcinoma of the esophagus with or without adenoid cystic features. Arch Pathol Lab Med **128**：1124—1130, 2004
3) Ikeda G, Isaji S, Chandra B et al：Prognostic significance of biologic factors in squamous cell carcinoma of the esophagus. Cancer **86**：1396—1405, 1999
4) 日本食道疾患研究会編：食道癌取扱い規約．第9版．金原出版，東京，1999
5) 日本唾液腺学会編：唾液腺腫瘍アトラス．金原出版，東京，2005，p96—102
6) Morisaki Y, Yoshizumi Y, Hiroyasu S et al：Adenoid cystic carcinoma of the esophagus：Report of a case and review of the Japanese literature. Surg Today **26**：1006—1009, 1996
7) 小熊将之，渋谷哲男，内山喜一郎ほか：食道原発の早期腺様嚢胞癌の1例．日臨外医会誌　**58**：800—806, 1997
8) 田久保海誉：食道の病理．第2版．総合医学社，東京，1996，p171—175
9) Tsang WYW, Chan JKC, Lee KC et al：Basaloid-squamous carcinoma of the upper aerodigestive tract and so-called adenoid cystic carcinoma of the oesophagus：the same tumor type? Histopathology **19**：35—46, 1991
10) Sarbia M, Verreet P, Bittinger F et al：Basaloid squamous cell carcinoma of the esophagus：diagnosis and prognosis. Cancer **79**：1871—1878, 1997
11) Zhang XH, Sun GQ, Zhou XJ et al：Basaloid squamous carcinoma of esophagus：a clinicopatological, immunohistochemical and electron microscopic study of sixteen cases. World J Gastroenterol **4**：397—403, 1998
12) 松島伸治，川本雅司，本田二郎ほか：食道腺様嚢胞癌の1手術例—本邦および欧米報告62例の文献的考察を加えて—．日臨外医会誌　**52**：1276—1280, 1991
13) 植田史朗，原　育史，切石礼次郎ほか：食道腺様嚢胞癌の1例．日臨外医会誌　**56**：1367—1372, 1995
14) Spiro RH, Huvos AG, Strong EW：Adenoid cystic carcinoma of salivary origin. A clinicopathologic study of 242 cases. Am J Surg **128**：512—520, 1974
15) Gerdes J, Li L, Schlneter C et al：Immunobiochemical and molecular biologic characterization of the cell proliferation associated nuclear antigen that is defined by monoclonal antibody Ki-67. Am J Pathol **138**：867—873, 1991
16) Alves FA, Pires FR, de Almeida OP et al：PCNA, Ki-67 and p53 expressions in submandibular salivary gland tumours. Int J Oral Maxillofac Surg **33**：593—597, 2004
17) Beltran D, Faquin WC, Gallagher G et al：Selective immunohistochemical comparison of polymorphous low-grade adenocarcinoma and adenoid cystic carcinoma. J Oral Maxillofac Surg **64**：415—423, 2006
18) Gerdes J, Lelle R, Pickartz H et al：Growth fraction in breast cancer determined in site with monoclonal antibody Ki-67. J Clin Pathol **39**：977—980, 1986
19) Yonemura Y, Ooyama S, Sugiyama K et al：Growth fraction in gastric carcinomas determined with monoclonal antibody Ki-67. Cancer **65**：1130—1134, 1990
20) 小出直彦，二村好憲，小池祥一郎ほか：食道腺様嚢胞癌の1例—細胞増殖および細胞死における組織化学的検討を加えて—．日消外会誌　**29**：70—74, 1996

A Case of Adenoid Cystic Carcinoma of the Esophagus
—with Reference to Immunohistochemical Study—

Hiromichi Ishii, Hiroshi Sato, Yasuhiro Tsubosa,
Hiroto Ishiki* and Kimihide Hukakusa*
Division of Esophageal Surgery and Division of Pathology*, Shizuoka Cancer Center Hospital

We report a case of adenoid cystic carcinoma（ACC）of the esophagus determined immunohistochemically. A 51-year-old man with an ulcerative localized esophageal tumor that stained with iodine dyeing was found from the biopsy specimen in preoperative endoscopy to have ACC. He underwent subtotal esophagectomy with two-field lymph node dissection. Histopathologic findings showed pure ACC of the esophagus. Immunohistochemically, tumor cells stained positively for EMA, αSMA, and vimentin, similar to ACC of the salivary gland. Immunohistocemical examination was thus useful in distinguishing between ACC and basaloid squamous carcinoma of the esophagus. This tumor was not biologically aggressive in light of cell proliferation because the MIB-1 labeling index was 5%, similar to ACC of the salivary grand.

Key words：adenoid cystic carcinoma of the esophagus, immunohistochemical study, MIB-1 labeling index
〔Jpn J Gastroenterol Surg 40：547—552, 2007〕

Reprint requests：Hiromichi Ishii　Division of Esophageal Surgery, Shizuoka Cancer Center Hospital
1007 Shimo-Nagakubo, Sunto-Nagaizumi, 411-8777 JAPAN

Accepted：October 25, 2006

©2007 The Japanese Society of Gastroenterological Surgery　Journal Web Site：http://www.jsgs.or.jp/journal/