日消外会誌　40（5）：559～564，2007年

症例報告

蛋白漏出性胃腸症を伴った十二指腸に嵌頓した巨大胃脂肪腫の１例

神戸大学大学院消化器外科，神戸海星病院外科*

金光　聖哲　　川崎健太郎　　白川　幸代　　高瀬　至朗
中村　　哲　　神垣　　隆　　安田　貴志　　市原　隆夫*
黒田　大介　　黒田　嘉和

蛋白漏出性胃腸症を伴った，十二指腸に嵌頓した巨大な胃脂肪腫に対し腹腔鏡補助下切除術を施行し，低蛋白血症の改善を得た症例を報告する．症例は34歳の男性で，平成14年に吐血，上腹部痛あり，内視鏡検査にて潰瘍を伴った胃前庭部の粘膜下腫瘍を認めた．内服加療にて症状軽快し，以降放置されていた．平成16年12月，上腹部痛，腹部膨満感あり，内視鏡にて胃腫瘍の増大，十二指腸嵌頓を認めた．胃内への還納は不能であった．CT，MRIにて質的診断は脂肪腫であった．また，著名な低蛋白血症およびα1アンチトリプシンクリアランス高値を認め，蛋白漏出シンチグラフィにては腫瘍よりの蛋白漏出像を認めた．蛋白漏出性胃腸症を伴った十二指腸に嵌頓した胃脂肪腫の診断にて，腹腔鏡補助下切除術を施行した．腫瘍は65×45×35mm大で胃前庭部に広い基部を有し，病理診断は脂肪腫であった．術後経過良好で，術後1か月には低蛋白血症，便中α1アンチトリプシン排出の改善も得た．

はじめに

胃脂肪腫は胃良性腫瘍の0.6～4.8％を占める疾患である[1]．十二指腸へ脱出することも少なくないが[2)3)]，通常容易に胃内へ還納し，嵌頓状態となることは極めてまれである．胃腫瘍が原因の蛋白漏出性胃腸症としては胃癌によるものが大半を占め，胃脂肪腫によるものの報告はない．

今回，当科では蛋白漏出性胃腸症を伴った，十二指腸に嵌頓した胃脂肪腫の切除例を経験したので，文献的考察を加え報告する．

症　　例

患者：34歳，男性

主訴：上腹部痛，腹部膨満感

既往歴：小学生時，扁桃切除術

家族歴：特記すべきことなし．

現病歴：2002年上腹部痛，吐血にて上部消化管内視鏡検査を施行され，胃前庭部に潰瘍を伴った胃粘膜下腫瘍を認めた．内服加療にて症状軽快し，以降放置される．2004年12月，上腹部痛，腹部膨満感出現，増悪傾向のため上部消化管内視鏡検査を施行され，腫瘍の増大，十二指腸への脱出を認め，手術目的に当科入院となった．

入院時現症：身長185cm，体重96.8kg，軽度肥満．眼瞼結膜は軽度貧血様．心肺に異常なし．腹部は平坦，軟で腫瘤を触知しない．

入院時検査所見：Hb 10.1mg/dlと貧血を認めたほか，TP 4.8g/dl，Alb 2.8g/dlと低蛋白，低アルブミン血症を認めた．

上部消化管透視検査：立位にて十二指腸下行脚内を中心に，径7cm大の境界明瞭な腫瘤影を認めた．臥位にて腫瘤影は十二指腸球部へと移動するが，体位変動にても胃内への移動は認めなかった（**Fig. 1**）．

上部消化管内視鏡検査：2002年11月の吐血にて受診の際の上部消化管内視鏡検査では，胃前庭部に，頂点に潰瘍を伴う腫瘍を認めた．2005年4月施行時では，十二指腸球部から下降脚にかけて巨大な腫瘍を認めた．表面は凹凸不整で光沢をもち，粘膜は浮腫状で，点状，斑状の小発赤が散在

＜2006年10月25日受理＞別刷請求先：金光　聖哲
〒650-0017　神戸市中央区楠町7―5―2　神戸大学大学院消化器外科

Fig. 1　Double contrast study of the upper gasrtointestine showed a huge tumor in the second portion of the duodenum（arrow）.

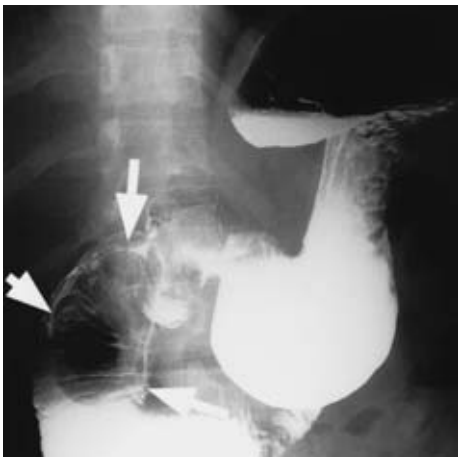

Fig. 2　Gastrointestinalendoscopy showed a huge tumor in the second portion of the duodenem.

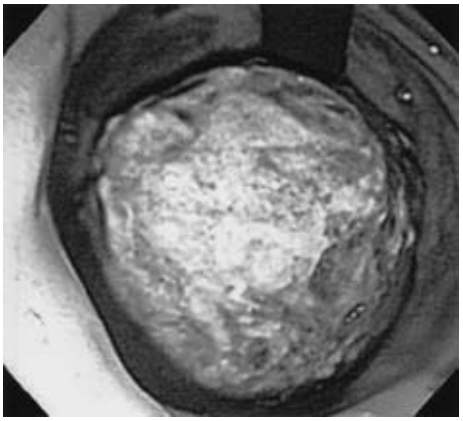

していた．明らかな茎は認めないが，腫瘍に牽引されるように幽門輪を越えて腫瘍基部へと続く伸長した粘膜が認められた．内視鏡的に牽引，胃内への還納を試みるも不能であった．腫瘍表面よりの生検では，炎症を伴った肉芽組織を認めるのみであった（**Fig. 2**）.

腹部CT：十二指腸内に内部ほぼ均一なlow density massを認めた．また，胃前庭部より腫瘍基部へと続く肥厚した粘膜像を認めた(**Fig. 3a**).

腹部MRI：十二指腸内に長径7cm，横径5cm大の腫瘍を認め，脂肪抑制画像でlow intensityとなることから脂肪成分に富むものと考えられた(**Fig. 3b**).

Fig. 3　a：Abdominal computed tomography showed a low density mass which was not enhanced in the second portion of the duodenum. b：Magnetic resonance image films demonstrated the tumor with hypointensity on fat-regulated image in the second portion of the duodenum.

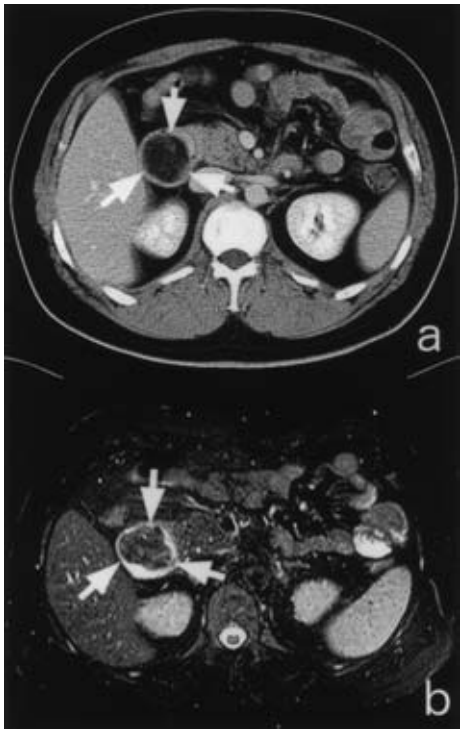

入院後経過：入院時より血清蛋白，アルブミン値は低値であったが，術前経過中，食事の十分な摂取にもかかわらず，蛋白，アルブミン値の持続性の低下を認めた．自己免疫疾患，ネフローゼ症候群などは諸検査にて除外され，糞便中アンチトリプシン排泄高値であった．

蛋白漏出シンチグラフィ：^{99m}Tc-DTPA-HSA静注後，腫瘍部の濃染に続く空腸内への蛋白漏出像を認めた（**Fig. 4**）.

以上により，胃脂肪腫が十二指腸に嵌頓し，腫瘍よりの蛋白漏出を生じていると診断した．腫瘍が巨大であること，胃内へ還納しないことより内視鏡的切除，部分切除は不能と判断し，腹腔鏡補助下幽門側胃切除術を施行した．

手術所見：胃下部前壁大弯側漿膜のひきつれた

Fig. 4 Abdominal scintigraphy with ^{99m}Tc-DTPA-HSA a：image obtained 30 minutes after injection showed diffuse collection of tumor, which indicates the site of protein loss(arrow). b：image obtained 2 hours after injection showed leaked ^{99m}Tc-DTPA-HSA moving into the ileum（arrow).

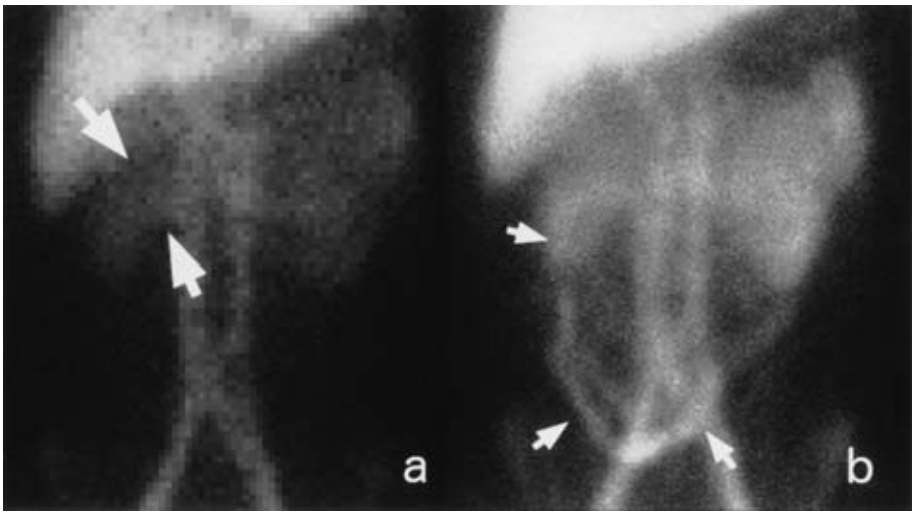

Fig. 5 Intraoperative photograph showed the tumor lifted out from the second portion of the duodenum via an incision in the duodenal wall just anal side of pyloric ring.

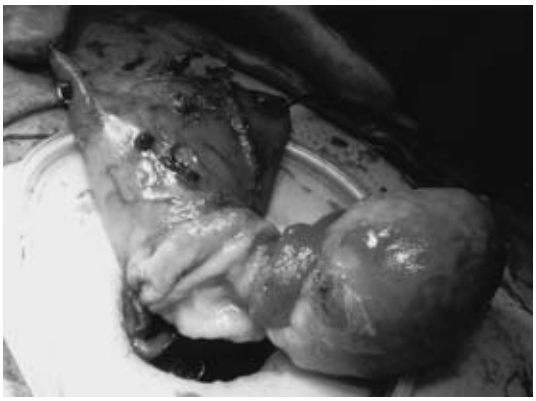

ような陥没像を認め，腫瘍による胃壁の牽引が原因と考えられた．胃幽門側を授動後，口側の胃切離を行い体外操作とし，幽門輪のすぐ肛門側に小切開をおいて十二指腸内の腫瘍を引き出した(**Fig. 5**)．同部位にて肛門側を切離し，Billroth-1法にて再建した．

摘出標本所見：胃前庭部に基部を有する，65×45×35mm大の弾性軟の腫瘍を認める．腫瘍は広基性で，基部粘膜は腫瘍により牽引され，肥厚，伸長していた．割面では，腫瘍は黄色調，境界明瞭で，内部に壊死や出血は認めなかった(**Fig. 6**)．

病理組織学所見：腫瘍表面粘膜にびらん，炎症細胞浸潤と，拡張したリンパ管を認めた．粘膜下の腫瘍は大部分が成熟した脂肪細胞よりなり，壊死や明らかな異型は認めず，病理診断は脂肪腫であった（**Fig. 7**)．

術後経過：術後経過は良好で，術後10日目に退院となった．術後1か月の血液検査では術前に比べ低蛋白血症の著明な改善を認め，糞便中のα1アンチトリプシン1日排泄量も正常化した．

考　察

胃脂肪腫は胃良性腫瘍の約0.6～4.8％を占めるとされる比較的まれな疾患である[2]．好発部位は幽門部，前庭部で，ついで胃体部と続き，噴門部に発生することはまれである[4]．

症状は心窩部痛，嘔気など，不定愁訴を含めた消化器症状が最も多く，吐下血にての発症や，無症状で検診などにて偶然発見されることもある．

腫瘍の質的診断は，CTでのfat density mass像[5]やEUSでの均一な高エコー像が決め手となることが多い．極めて頻度は低いが脂肪肉腫との鑑別が問題であり，脂肪肉腫では内部不均一で，隔

Fig. 6　Resected specimen showed a 65×45×35mm mass which base was at the antrum of the stomach.

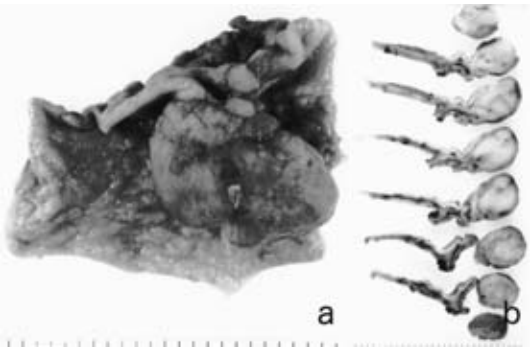

Fig. 7　Pathological findings showed the tumor composed of benign adipose cells in the submucosa and infiltration of the inflammatory cells and dilation of lymphatic duct in the mucosa.

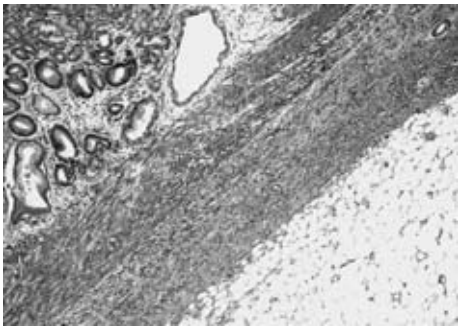

壁や出血などにより内部に脂肪より高いCT値がみられるとされ注意を要する[6]．内視鏡下生検にて術前確定診断を得た例は多くなく，本症例も内視鏡下生検にては腫瘍表面の粘膜所見が得られたのみであった．

脂肪腫は悪性化はほとんどみられず，小さなものや合併症を伴わないものはそのまま経過観察されることが多いが，悪性が疑われるもの，出血や閉塞症状を来すものは治療の対象となる．治療は開腹下の胃切除術，腫瘍核出術，内視鏡的切除術が主に施行され，腹腔鏡下切除術の報告もみられる[7)8)]．悪性を示唆する所見のない場合には内視鏡的切除術を含め縮小手術が好ましいと考えられるが，元来粘膜下腫瘍であるゆえ内視鏡的切除術の適応は穿孔の危険をかんがみ，腫瘍が小さい，有

Table 1　Reported cases of gastric tumor with protein-loss gastroenteropathy in Japan（1983－2006）

	Author	Year	Age	Sex	Tumor	Histology	Tumor size (cm)	Serum protein/albumin level（g/dl）	Confirmation of protein-loss
1	Fujita[13]	1983	55	M	malignant lymphoma	lymphocytic type	whole stomach	5.8/2.3	131I-RISA scintigraphy
2	Chiba[14]	1988	19	F	gastric polyposis	—	—	5.8/ —	131I-RISA scintigraphy
3	Hino[15]	1989	—	—	gastric polyposis	—	—	—	protein dejection test
4	Adachi[6]	1991	81	F	gastric adenoma	papilo-tubular adenoma	huge tumor	—	111In-transferrin scintigraphy
5	Yamada[17]	1994	49	M	gastric polyposis	hyperplastic polyp	whole stomach	4.5/1.9	α1-antitripsin clearance
6	Yamasaki[18]	1998	47	M	gastric polyposis	—	whole stomach	— /1.5	99Tc-HSA scintigraphy
7	Masunaga[19]	1999	80	F	gastric adenoma	papilo-tubular adenoma	7×7×5	4.6/2.8	111In-transferrin scintigraphy
8	Masunaga[19]	1999	79	M	gastric adenoma	tubulo-villous adenoma	3.5×2.5	5.1/3.4	111In-transferrin scintigraphy
9	Hirata[20]	1999	63	F	gastric polyposis	—	whole stomach	3.0/1.6	—
10	Takayama[21]	2004	71	M	malignant lymphoma	diffuse cell type	—	4.6/ —	99Tc-HSA scintigraphy
11	Our case		34	M	gastric lipoma	adipose cell	6.5×4.5×3.5	4.8/2.8	99Tc-DTPA-HSA scintigraphy

M：male, F：female, —：not described

茎性であるなどの症例に限られる[9]．本症例では，腫瘍の胃内への還納が不可能であり，また胃前庭部の腫瘍基部は広範なものであったため，内視鏡的切除はもとより胃局所切除も不能であり，腫瘍切除には幽門側胃切除術を要した．

十二指腸へ脱出した胃脂肪腫の本邦報告例は，医学中央雑誌にて1983年から2006年5月までに「胃脂肪腫」「十二指腸」を検索用語として検索した報告を検討したところ，自験例を含めて15例であった．本例のように幽門，前庭部に存在する脂肪腫の約30%が十二指腸脱出を伴うとされ[2]，まれではない．

胃内の腫瘤や粘膜が突然に十二指腸に脱出することで激烈な心窩部痛，嘔吐，腹部膨満を来たすことがあり，ball valve syndromeと命名されている[10]．本例では十二指腸に嵌頓状態となっており，むしろ慢性的な腹部膨満感が症状となっていた．十二指腸に脱出したまま還納不能，嵌頓状態となった本邦報告例は，上記検索範囲内で自験例が2例目であった[11]．

蛋白漏出性胃腸症は，消化管から血漿蛋白が管腔へ異常漏出することによりじゃっ起される低蛋白血症を主徴とする症候群である[12]．原因となる疾患は極めて多彩であるが[12]，胃腫瘍が原因の蛋白漏出性胃腸症は，医学中央雑誌にて1983年から2006年5月までに「蛋白漏出」，「胃腫瘍or胃癌」を検索用語として検索したところ，胃癌によるものが49例と多くを占め，ポリポーシスが5例，腺腫が3例，悪性リンパ腫が2例であり，脂肪腫によるものの報告は検索しえた範囲内では本例が初であった(**Table 1**)[13)~21)]．腫瘍は巨大，あるいは胃全体に広がるものが多く，粘膜の表面積が大きいところへ炎症性の変化が加わり，血管透過性亢進，局所線溶亢進を来たし，血液，リンパ液が過剰流出し蛋白漏出が引き起こされると考えられている[22]．本例の組織所見にても腫瘍表面粘膜の炎症像，リンパ管拡張像を認めた．粘膜の面積が大きく，また腫瘍の嵌頓による粘膜の牽引と虚血，食物との接触により慢性的な炎症を生じ，持続的な出血，リンパ漏を原因として蛋白漏出を来したと推察される．

本症例では^{99m}Tc-DTPA-HSAを用いた蛋白漏出シンチグラフィにて腫瘍よりの蛋白漏出と術前診断することができた．現在のところ，腫瘍が低蛋白血症の原因であるか否かを確診するために最も有用な手段であると考えられた．

本症例では初診時に胃脂肪腫の診断がついていたが，症状の軽快に伴い患者が来院しなくなり，胃脂肪腫の増大，十二指腸嵌頓を来した．そのため初診の段階では胃部分切除術の可能性もありえたにもかかわらず，2年半後の幽門側胃切除術を余儀なくされることとなった．腫瘍の発生部位から十二指腸脱出の可能性もあり，経過観察の必要性や，早期手術の選択肢があることなどが十分に説明，指導されなかったことが反省されねばならない．

文　献

1) 青柳　豊：胃脂肪腫．斉藤　健編．消化器外科病理学．医学書院，東京，1989，p141―142
2) 長谷川久美，川合重夫，久米進一郎ほか：出血を契機に発見された十二指腸嵌入胃脂肪腫の1例．日臨外会誌　**60**：426―430, 1999
3) 中島知明，加藤隆弘，藤井恒太ほか：内視鏡の読み方　十二指腸球部へ脱出嵌入を繰り返した出血性胃脂肪腫　その内視鏡像と内視鏡的治療．臨消内科　**18**：1329―1332, 2003
4) 加藤保之，曽和融生：胃脂肪腫，胃脂肪肉腫．上銘外喜夫編．別冊日本臨床．消化管症候群．上巻．日本臨床社，大阪，1994，p411―414
5) 平田一郎，梅垣英次，林　勝吉ほか：消化管脂肪腫の診断と治療．胃と腸　**39**：601―611, 2004
6) Imoto T, Nobe T, Koga M et al：Computed tomography of gastric lipomas. Gastrointest Radiol **8**：129―131, 1983
7) 三浦敏夫，佐藤行夫，江口正明ほか：腹腔鏡下胃局所切除を行った胃脂肪腫の1例．長崎大医療技短大紀　**8**：51, 1994
8) 宮本康二，戸川　保，玉木雅人ほか：腹腔鏡下胃部分切除術を施行した胃脂肪腫の1例　内視鏡下切除，腹腔鏡下切除，開腹術の適応について．消化器科　**25**：100―104, 1997
9) 桜井康弘，藤本泰久，南波哲也ほか：Computed tomographyが診断に有用であった胃脂肪腫の1例．日消外会誌　**25**：2359―2363, 1992
10) 町支秀樹，須崎真武，藤利　茂ほか：十二指腸に脱出し，ball valve syndromeを来した胃脂肪腫の1例．日消誌　**93**：560―564, 1996
11) 福地貴彦，芹沢　淳，佐久間正幸ほか：十二指腸球部に脱出嵌頓し，出血性潰瘍を伴った胃脂肪腫の1例．外科　**54**：761―763, 1992
12) 福田真作，吉田　豊：蛋白漏出性胃腸症．上銘外喜夫編．別冊日本臨床．消化管症候群．下巻．日本臨床社，大阪，1994，p321―324
13) 藤田　亨，加藤公生，松本恒司ほか：悪性リンパ腫の1例―VENP療法による蛋白漏出性胃腸症

の病態改善例．日消誌　**80**：1061, 1983
14）千葉法邦，三浦ユキ，河原弘規ほか：胃のみに限局し蛋白漏出性胃腸症を呈した多発性若年性ポリープの1例．Gatroenterol Endosc **30**：1698, 1988
15）日野晃紹，鬼束惇儀，林　勝知ほか：蛋白漏出を伴った胃多発性ポリープの1例．日消誌　**86**：816, 1989
16）足立　巌，大村健二，疋島　寛ほか：蛋白漏出症候群を呈した胃巨大腺腫の1例．日消誌　**88**（臨増）：847, 1991
17）山田浩隆，秋田　泰，仲又　進ほか：蛋白漏出を示した胃ポリポーシスの1例．Gatroenterol Endosc **36**：2004—2010, 1994
18）山崎日出雄，平澤瀬久，浜田史朗ほか：心房中隔欠損症，蛋白漏出性胃腸症及び腺腫の合併を認めた若年性胃腸管ポリポーシスの1例．Gatroenterol Endosc **40**（suppl 2）：1646, 1998
19）増永高晴，伊藤裕二，高山嘉宏ほか：111In-Transferrin 静注後の経時的胃液 RI 活性測定が診断に有用であった蛋白漏出性胃腸症を呈した巨大胃腺腫の2例．共済医報　**48**（suppl 1）：94, 1999
20）平田敬治，杉山朝子，日暮愛一郎ほか：著明な蛋白漏出を呈した胃限局性若年性ポリポーシスの1例．日消外会誌　**32**：1787, 1999
21）高山賢一，小島太郎，浦野友彦ほか：大量の胸水貯留を伴った蛋白漏出漏出性胃腸症（PLE）で発症した悪性リンパ腫の一例．日老医誌　**40**：190, 2003
22）南木浩二，稲葉行男，林　健一ほか：99mTc-DTPA-HSA シンチグラフィーが術前診断に有用であった蛋白漏出性胃癌の1例．臨外　**56**：979—982, 2001

A Case of Giant Gastric Lipoma Incarcerated into Duodenum with Protein-losing Gastroenteropathy

Kiyonori Kanemitsu, Kentaro Kawasaki, Sachiyo Shirakawa, Shiro Takase,
Tetsu Nakamura, Takashi Kamigaki, Takashi Yasuda, Takao Ichihara*,
Daisuke Kuroda and Yoshikazu Kuroda
Division of Gastroenterological Surgery, Department of Clinical Molecular Medicine,
Graduate School of Medical Sciences, Kobe University
Division of Surgery, Kobe Kaisei Hospital*

We report a rare case of giant gastric lipoma with protein-losing gastroenteropathy and incarcerating into the duodenum. A 34-year-old man with bloody vomit and epigastric pain was found in gastrointestinal fiberscopy in 2002 to have a submucosal tumor with an ulcer at the gastric antrum. These symptoms were treated successfully by medication without additional treatment. In December 2004, he was seen for epigastric pain and abdominal fullness, gastrointestinal fiberscopy showed growth and impaction of a gastric tumor into the duodenum. Abdominal computed tomography and magnetic resonance imaging showed the tumor to be lipoma. Severe hypoproteinemia and high α1-antitripsin clearance were observed and protein-losing from the tumor was observed in abdominal scintigraphy with ^{99m}Tc-DTPA-HSA. Based on a diagnosis of a gastric lipoma incarcerated into the duodenum with protein-losing gastroenteropathy, we resected the 65×45×35mm tumor with laparoscopic assistance. The tumor was wide-based at the antrum and pathologically diagnoses as lipoma. The patient recovered without complications, and no hypoproteinemia or high α1-antitripsin was not observed a month after surgery.

Key words：gastric lipoma, duodenal impaction, protein-losing gastroenteropathy

〔Jpn J Gastroenterol Surg 40：559—564, 2007〕

Reprint requests：Kiyonori Kanemitsu　Division of Gastroenterological Surgery, Graduate School of Medical Sciences, Kobe University
7-5-2 Kusunoki-cho, Chuo-ku, Kobe, 650-0017 JAPAN

Accepted：October 25, 2006

©2007 The Japanese Society of Gastroenterological Surgery　Journal Web Site：http://www.jsgs.or.jp/journal/