日消外会誌　40（5）：565～569，2007年

症例報告

胃潰瘍が肝嚢胞内に穿通した1例

済生会横浜市南部病院外科，横浜市立大学大学院医学研究科消化器病態外科学*

石部　敦士　　池　　秀之　　廣島　幸彦　　松津　賢一
鈴木　喜裕　　長　　晴彦　　千島　隆司　　山崎　安信
須田　　嵩　　嶋田　　紘*

症例は78歳の男性で，肝左葉に径16cm大の嚢胞を認めていたが無症状であったため経過観察されていた．2005年12月末，心窩部痛を主訴に受診した．腹部X線検査，CTで肝嚢胞内にガス像があり，嚢胞に接する胃壁は肥厚していた．腹膜刺激症状を認めたため，緊急手術を施行した．肝嚢胞と胃壁は強固に癒着し，自動縫合器による切離と肝嚢胞内ドレナージ術を施行した．術後の上部消化管内視鏡検査で胃潰瘍の穿通と診断した．術後よりプロトンポンプ阻害剤を投与した．術後経過良好であり第21病日に退院となった．術後6か月肝嚢胞の再発は認めない．有症状の肝嚢胞は5～10％との報告があるが胃潰瘍が肝嚢胞内に穿通することはまれであり，若干の文献的考察を加えて報告する．

はじめに

単純性肝嚢胞は無症状で腹部超音波検査，腹部CTなどの画像診断により偶然発見されることが多い．しかし，まれに嚢胞内出血や破裂などにより症状を呈して発見されることもある．今回，胃潰瘍の巨大嚢胞内穿通により症状を呈し緊急手術を施行した1例を経験したので報告する．

症　例

患者：78歳，男性

主訴：心窩部痛

既往歴：糖尿病・高血圧

家族歴：特記すべきことなし．

現病歴：10年前より糖尿病で近医通院していた．2005年10月，糖尿病の精査目的で当院内科を受診した．スクリーニングの腹部超音波検査で肝左葉に径15cm大の肝嚢胞を認めたが無症状であったため経過観察されていた．同年12月末頃より心窩部痛出現し，当院受診した．

来院時現症：体温37.0℃，血圧101/70mmHg，心窩部に手拳大の腫瘤を触れ，圧痛，反跳痛を認めた．

来院時血液検査所見：白血球数13,000/μl，CRP 24.5mg/dlと上昇を認めた．ALP 404IU/*l*，γGTP 65IU/*l*と軽度の胆道系酵素の上昇を認めた．腫瘍マーカーは初診時でCA19-9＜4U/ml，CEA＜0.5ng/mlと正常範囲内であった．

単純腹部X線検査：上腹部に楕円形の空気像を認めた．腹腔内遊離ガス像は認めなかった（**Fig. 1**）．

腹部CT：2005年10月の腹部超音波検査と腹部造影CTでは肝左葉から腹腔正中を占居する径16cm大の巨大肝嚢胞（**Fig. 2**）を認めたが，来院時の単純腹部CTでは肝嚢胞内はほぼ空気に置き換わっていた．また，嚢胞に接した胃壁の肥厚を認めた．腹腔内遊離ガス像および腹水は認めなかった（**Fig. 3**）．

以上より，嚢胞内容が空気で，隣接する胃壁が肥厚していることより胃潰瘍が肝嚢胞内に穿通したと考えた．腹膜刺激症状を認め，炎症反応が高値であったため緊急開腹術を施行した．

開腹検査所見：腹水，腹膜播種を認めず．肝左葉に径15cmの巨大肝嚢胞を認め，嚢胞壁は肥厚していた．嚢胞は胃前壁を覆うように存在し，胃

＜2006年11月22日受理＞別刷請求先：石部　敦士
〒236-0004　横浜市金沢区福浦3―9　横浜市立大学大学院医学研究科消化器病態外科学

Fig. 1　Abdominal X-ray on admission showed the giant liver cyst containing gas（➡）.

体部小彎前壁と嚢胞壁が強固に癒着していた．癒着部の胃壁に約4cm大の硬結を触知した．明らかな悪性所見は認めず，胃潰瘍の肝嚢胞への穿通と診断した．高齢に対する緊急手術であり，全身状態および局所検査所見から，胃切除および肝嚢胞切除は選択せず，胃潰瘍に対しては保存的に治療する方針とし，癒着部は剥離せず肝嚢胞壁を自動縫合器で切離し胃と嚢胞を離断した．肝嚢胞に対しても巨大であり高侵襲を避けるため，また感染も肝嚢胞内に限局していたため肝切除や開窓術は施行せず，肝嚢胞内にドレーンを留置した（**Fig. 4**）．嚢胞内からの膿汁の流出は認められなかった．嚢胞壁の一部を組織検査用に生検した．

病理組織学的検査所見：嚢胞壁の上皮は脱落し，壁内には胆管周囲付属腺と思われる異型の明

Fig. 2　A. Abdominal US showed a large cystic lesion in the left lobe of the liver. B. Abdominal CT showed a large low density lesion in the left lobe of the liver. The stomach was compressed by the cyst. The anterior wall of the stomach was thick（⇨）.

Fig. 3　Abdominal CT on admission showed a large cyst containing gas. There was a fistula of gastro-liver cyst（⇨）.

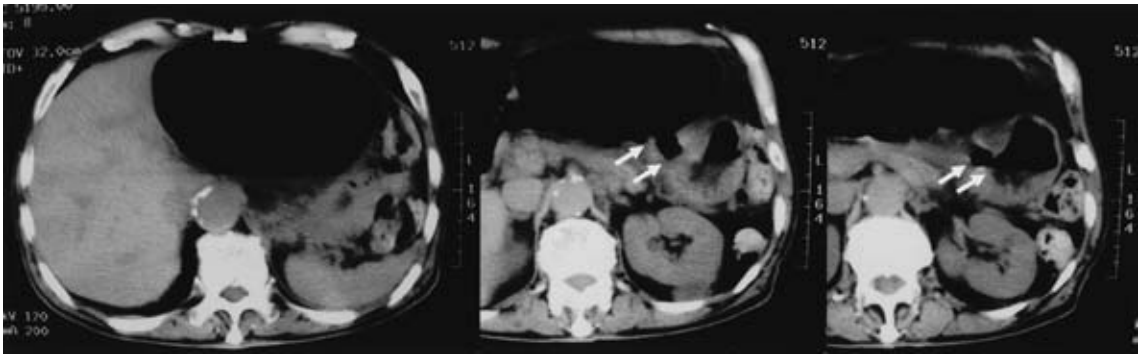

Fig. 4 Operative findings. The liver cyst wall was thick and adhered to the stomach strongly.

Fig. 5 Microscopic examination of the wall of the cyst revealed epithelium cells like bile duct cell, inflammatory cells and fibrin.（H.E stain）



Fig. 6 Postoperative endoscopy showed active gastric ulcer（➡）.

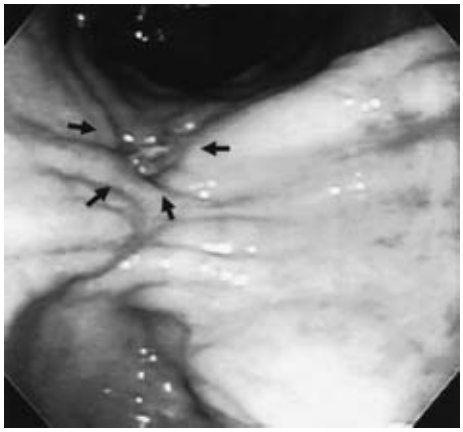

らかでない腺細胞が少数存在していた．嚢胞壁内には炎症細胞の浸潤とフィブリン析出を認めた（**Fig. 5**）．悪性所見は認めなかった．

術後経過：胃潰瘍に対しては術後よりプロトンポンプ阻害剤を投与した．ドレーン排液の細菌培養は陰性であった．また，肝嚢胞と胆管との交通は認めなかった．術後第11病日に上部消化管内視鏡検査を施行した（**Fig. 6**）．胃角部にA1 stage潰瘍，前庭部にS2 stage潰瘍を認めた．生検では悪性所見を認めず，*Helicobacter pylori*は陰性であった．経過良好で第21病日で退院となった．その後，外来にて潰瘍に対する薬物治療を継続している．術後6か月現在肝嚢胞の増大，胃潰瘍の再発は認めない．

考　察

単純性肝嚢胞は検診，剖検などで偶然発見されることが多く，その頻度は1%内外といわれている[1]．50歳以上の高齢者に発見されることが多く，男女比はおよそ1：4で女性に多く，右葉に多いとされている[2]．大多数の肝嚢胞は無症状である．しかし，5～10%の症例においては破裂，感染，嚢胞内出血，癌化，嚢胞の圧迫による上腹部痛，肝機能障害などを生じることがある[3]．自験例のように胃潰瘍が肝嚢胞内に穿通することは非常にまれと思われ，1983年から2006年7月までの医学中央

雑誌において「肝嚢胞」,「胃潰瘍」,「胃癌」を，PubMed で「liver cyst」,「gastric ulcer」,「gastric cancer」をキーワードに検索しうるかぎり症例報告1件1例のみであった[4]. 十二指腸潰瘍の肝嚢胞内穿通も本邦報告3例（会議録）のみであった[5)~7)]

胃潰瘍が肝嚢胞に穿通した原因としては，肝外側域の巨大な肝嚢胞が胃の小彎から前壁にかけて覆うように存在したことと，胃潰瘍の炎症が漿膜に及び肝嚢胞壁と癒着したためと考えられた.

近年，胃潰瘍の穿孔に対する治療方法として保存的治療も積極的に行われている．保存的治療の適応としては，①腹部所見が上腹部に限局している，②発症から治療までの時間が12～24時間以内，③腹水が多量でない，④全身状態が良好である，⑤高齢，重要臓器傷害などのリスクがないなどとしている報告が多い[8)9)]．また，保存的治療が普及するに伴い穿孔部位や穿孔の大きさなどの確認が必要となり，積極的に緊急内視鏡検査が行われるようになっている．術前内視鏡検査あるいは術中に胃癌が疑われた場合，1期的に胃切除を行うのが良いとする報告[10)11)]，まず穿孔部閉鎖とドレナージを行い胃癌の確定診断後に2期的に胃切除を施行するのが良いとする報告もある[12)]．自験例では高齢であり腹部症状が強かったため緊急手術を施行したが，術前に緊急内視鏡を施行する必要があったと思われる．しかし，胃癌が肝嚢胞に穿通した場合，1期的に治療するには肝切除も必要であり高度な侵襲となると思われる．自験例では胃潰瘍の肝嚢胞への穿通であり，全身状態，年齢から胃と嚢胞の離断，嚢胞ドレナージのみを行い良好な結果を得た.

有症状の肝嚢胞に対する治療は，穿刺吸引，エタノール注入や開腹嚢胞開窓術，嚢胞摘出術，肝切除術などがあるが，最近では腹腔鏡下手術の発展に伴い腹腔鏡下開窓術も行われている[13)]．また，無症状でも最大径10cm以上のものは破裂の危険があるので，治療の対象にすべきとの報告もある[1)].

肝嚢胞治療後の再発率は穿刺吸引のみでは2年以内でほぼ再発する[14)15)]．そのため，嚢胞壁の変性固定を目的にエタノールや塩酸ミノサイクリンなどの注入が行われ再発は17%まで低下したという報告もある[16)]．手術による嚢胞壁開窓術では再発率0～38%の報告があり[17)18)]，さらに嚢胞壁切除縁を連続縫合，閉鎖することにより再発率を減らすことができると報告されている[19)20)]．また，肝切除はより根治的な治療であるが合併症発生率が高い．腹腔鏡下開窓術での再発率は10～30%であり，開腹術とほぼ同等である[21)]．自験例では術後6か月経過するが明らかな再発所見は認めていない.

文　献

1) 佐藤　勤，安藤秀明，古屋智規ほか：肝嚢胞．外科　62：1521―1525, 2000
2) 甲斐悛吉，山川ふみ子，石原　学ほか：巨大肝嚢胞の2症例と過去10年間の本邦148例の検討．東邦医会誌　37：486―493, 1990
3) Morgenstern L：Rupture of solitary nonparasitic cystic cysts of the liver. Ann Surg 150：167, 1959
4) Maksimov IuM, Maliuzhko AI, Losev IuA：Perforation of a stomach ulcer into an echinococcal cyst of the liver. Khirurgiia（Mosk）1：105―106, 1982
5) 橋本秀明，大原正範，斉藤克憲ほか：十二指腸潰瘍肝嚢胞内穿通の1例．日臨外会誌　64：672, 2003
6) 光藤利通，小野広幸，最勝寺晶子ほか：肝嚢胞へ穿通した十二指腸潰瘍の1例．日医放会誌　63：366, 2003
7) 山下昭子：十二指腸潰瘍が肝嚢胞に穿通した1症例．Gastroenterol Endosc 32：197―198, 1990
8) 市倉　隆，望月英隆：消化管穿孔―急性腹症．消外　22：1077―1082, 1999
9) 中条哲浩，帆北修一，石神純也ほか：胃十二指腸穿孔―腹部救急疾患．外科　67：1013―1016, 2005
10) Adachi Y, Mori M, Maehara Y et al：Surgical result of perforated gastric carcinoma：Analysis of 155 Japanese patients. Am J Gastroenterol 92：516―518, 1997
11) 石橋久夫，宮田道夫：胃癌穿孔例の外科治療について―自験例の検討と文献的考察―．日臨外医会誌　46：226―232, 1986
12) 花谷勇治，宜保準一，中津美優ほか：穿孔性胃癌8例の診断と外科的治療成績．日腹部救急医会誌　20：1029―1035, 2000
13) 寺元研一，川村　徹，高松　督ほか：肝嚢胞に対する腹腔鏡下開窓術．日鏡外会誌　7：416―420, 2002
14) Saini S, Mueller PR, Ferrucci JT et al：Percutaneous aspiration of hepatic cysts does not provide definitive therapy. Am J Roentgenol 141：559―

560, 1983
15) Tocchi A, Mazzoni G, Gosta G et al：Symptomatic nonparasitic hepatic cyst：option for and results of surgical management. Arch Surg **137**：154—158, 2002
16) Simonetti G, Profili S, Sergiacomi GL et al：Symptomatic nonparasitic hepatic cysts. Arch Surg **137**：154—158, 2002
17) Litwin DE, Taylor BR, Langer B et al：Nonparasitic cysts of the liver. The case for consecutive surgical management. Ann Surg **205**：45—48, 1987
18) Sanchez H, Gagner M, Rossi RL et al：Surgical management of nonparasitic cystic liver disease. Am J Surg **161**：113—119, 1991
19) Krähenbühl L, Baer HU, Renzulli P et al：Laparoscopic management of nonparasitic symptom-producing solitary hepatic cysts. J Am Coll Surg **183**：493—498, 1996
20) Emmermann A, Zomig C, Lloyd DM et al：Laparoscopic treatment of nonparasitic cysts of the liver with omental transposition flap. Surg Endosc **11**：734—736, 1997
21) Gloor B, Ly Q, Candinas D：Role of laparoscopy in hepatic cyst surgery. Dig Surg **19**：494—499, 2002

Perforation of Gastric Ulcer into the Giant Cyst of the Liver：Report of a Case

Atsushi Ishibe, Hideyuki Ike, Yukihiko Hiroshima, Kenichi Matuzu,
Yoshihiro Suzuki, Haruhiko Chou, Takashi Chishima, Yasunobu Yamazaki,
Takashi Suda and Hiroshi Shimada*
Department of Surgery, Saiseikai Yokohama Nanbu Hospital
Department of Gastroenterological Surgery, Yokohama City University, Graduate School Medicine*

We reported an extremely rare case of a gastric ulcer perforating into a cyst. A 78-year-old man seen in December 2005 for severe epigastralgia was found in plain computed tomography (CT) to have a giant liver cyst containing gas. Laparotomy showed the stomach had adhered to the cyst. This and the presence of a gastrocystic fistula yielded a diagnosis of gastric ulcer perforation into a liver cyst with localized peritonitis. Using a surgical stapler, we transected the cyst wall from the stomach and drained the cyst. Proton pump inhibitor was administered postoperatively for an active ulcer in the lesser curvature of the gastric body. Pathological findings showed no malignancy. The man was discharged following a smooth postoperative course. The definitive diagnosis was gastric ulcer perforating into a liver cyst. The man remains well without liver cyst recurrence in the half year since surgery.

Key words：gastric ulcer, giant liver cyst, perforation

〔Jpn J Gastroenterol Surg 40：565—569, 2007〕

Reprint requests：Atsushi Ishibe Department of Gastroenterological Surgery, Yokohama City University, Graduate School Medicine
3-9 Fukuura, Kanazawa-ku, Yokohama, 236-0004 JAPAN

Accepted：November 22, 2006

©2007 The Japanese Society of Gastroenterological Surgery Journal Web Site：http://www.jsgs.or.jp/journal/