日消外会誌　40（5）：570～575，2007年

症例報告

巨大な壁外発育と yolk sac tumor への分化を示した胃癌の１例

長岡赤十字病院外科，富山大学第２外科*

吉田　　徹*　島影　尚弘　草間　昭夫　内田　克之
岡村　直孝　田島　健三　塚田　一博*

症例は 43 歳の女性で，下腹部腫瘤を主訴に近医を受診．貧血と下腹部に小児頭大の腫瘤を指摘され当院婦人科を経て当科紹介となった．入院時血清 AFP 値が 42,735ng/ml と異常高値を示していた．精査の結果，巨大な壁外発育を呈する AFP 産生胃癌と診断され手術を施行した．胃体部大彎から連続した 14×12×12cm 大の腫瘍を認め，横行結腸間膜へ浸潤していた．明らかな腹膜播種は認めなかったが，少量の淡血性の腹水の細胞診では class V であった．幽門側胃切除，横行結腸合併切除を施行し，Stage IV（T4（SI），N1，H0，P0，CY1）であった．病理組織診断では潰瘍底には中分化腺癌，壁外腫瘤には yolk sac tumor と二つの組織からなる腫瘍であった．腺癌の一部と yolk sac tumor のほとんどに AFP 陽性細胞が認められたことより，この腫瘍の組織発生は胃壁内の腺癌細胞の retro-differentiation と考えられた．

はじめに

胃に発生する germ cell tumor としては choriocarcinoma の報告がときにみられるが，今回，我々は巨大な壁外発育を呈し，yolk sac tumor への分化を示した胃癌の１例を経験したので報告する．

症　　例

患者：43 歳，女性

主訴：腹部腫瘤

家族歴，既往歴：特記すべきことなし．

現病歴：平成 12 年 8 月下旬より下腹部腫瘤を自覚していた．9 月下旬から同部位の疼痛も出現し，近医を受診．貧血と下腹部に 20cm 大の腫瘍を指摘され，当院婦人科を紹介受診したが，骨盤部 MRI にて卵巣，子宮由来の腫瘍が否定され，当科紹介となった．

来院時現症：身長 152cm，体重 52kg，結膜に貧血を認めるも黄疸なし．臍下部を中心に小児頭大，弾性軟，可動性を有する腫瘤を触知し，同部位に軽度の圧痛を認めた．

来院時血液検査所見：RBC $407\times10^4/mm^3$，Hb 9.9g/dl と軽度の貧血を認めた．生化学検査では LDH 値が 783IU と上昇していた．腫瘍マーカーは AFP 値が 42,735ng/ml と著しく上昇しており，また CEA 25.5ng/ml，PIVKA II 454mAU/ml，CA125 56.7U/ml と高値であった．HCG，CA 19-9 は正常範囲内であった．

腹部 MRI 所見：胃と横行結腸間膜の間に 7×13×13cm 大の辺縁平滑な腫瘍を認めた．T2 強調像で中から高信号主体，T1 強調像で低信号を呈しており，辺縁は不均一に造影された（**Fig. 1**）．

腹部 CT 所見：胃体部大彎から連続する約 15 cm 大の腫瘤を認めた．腫瘤近傍の胃壁にも肥厚を認めた．明らかな肝転移，リンパ節転移，腹水は認められなかった．

胃内視鏡検査所見：胃体下部大彎に深掘れの不整形の潰瘍性病変を認め，2 型の胃癌と診断した．その口側の胃壁は進展不良であり，壁外からの圧迫によるものと考えられた．潰瘍部の辺縁から採取した生検標本では低ないし中分化管状腺癌の診断であった．

以上より，巨大な壁外発育を呈する胃癌の診断のもと，手術を施行した．

手術所見：胃体部大彎から連続した 14×12×12cm 大の腫瘍を認め，腹側は大網で覆われつつ

＜2006 年 11 月 22 日受理＞別刷請求先：吉田　　徹
〒930-0194　富山市杉谷 2630　富山大学第２外科

Fig. 1　Abdominal MRI showed the huge mass (arrow head) between the stomach (short arrow) and the transverse colon (long arrow). The majority of the tumor was low intensity on T1-weighted image and the margin of the tumor was enhanced.

Fig. 2　Resected specimen：Type 2 cancer was seen in the antrum of the stomach and the irregular tumor 14×12×12cm in diameter arose from the serosal side.

Fig. 3　A：The cut-surface of the resected specimen. B：The schema of the cut-surface of the specimen and the distribution of the histology. Moderately differentiated adenocarcinoma was at the type 2 cancer and the tumor of the extragastric-growing was occupied with the yolk sac tumor.

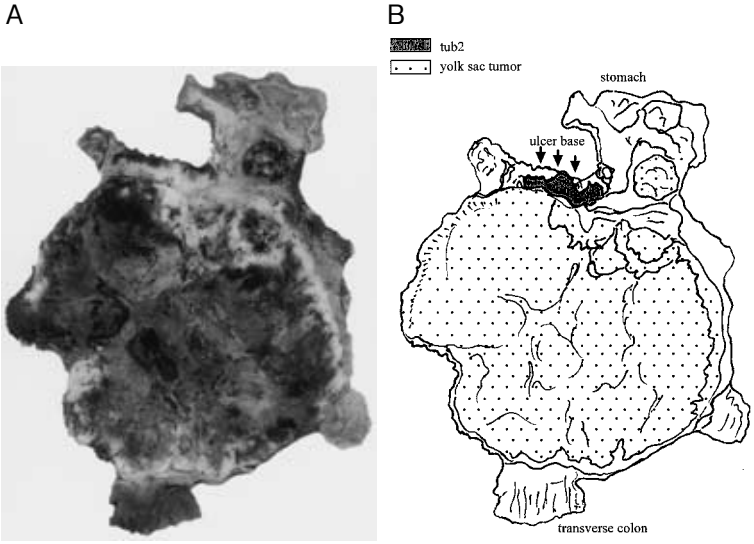

腹壁と癒着，尾側は横行結腸間膜へ浸潤し，これを尾側背側へ大きく圧排していた．腫瘍の後腹膜との連続性は認められず，発生臓器としては横行結腸間膜や大網の可能性も完全には否定できない

Fig. 4　Microscopic findings of the specimen. Moderately differentiated adenocarcinoma was seen in the gastric wall（A）and endodermal pattern and many Schiller-Duval bodies were in the extra-gastric tumor（B）.

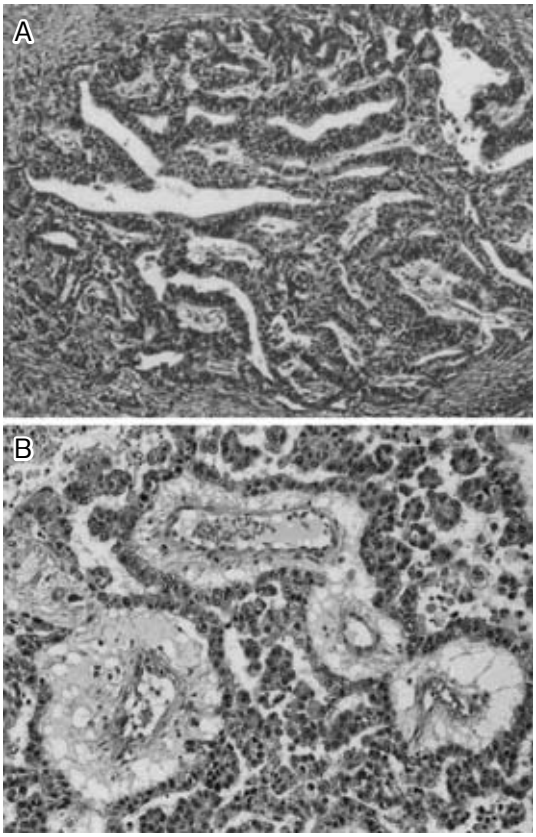

が，胃が原発と考えられた．明らかな腹膜播種は認めなかったが，淡血性の腹水を少量認め，腹水細胞診で class V であった．リンパ節転移は No. 8a[1]にまで認めたが，傍大動脈リンパ節の腫大は認めず，また肝転移も認めなかった．すなわち，手術的進行度[1]は T4（SI），N2，H0，P0，CY1，M0，Stage IV であった．幽門側胃切除，横行結腸合併切除，2 群リンパ節郭清を行い，Billroth I 法で再建した．

切除標本肉眼検査所見：体部大彎に 5×4cm の 2 型の腫瘍を認め，その漿膜側に 14×12×12cm 大の腫瘍が連続していた（**Fig. 2**）．

病理組織学的検査所見：胃壁内腫瘍全体は中分化管状腺癌であり，一方，壁外腫瘍は endodermal sinus pattern と多数の Schiller-Duval body から成り，yolk sac tumor（以下，YST と略記）と診断された（**Fig. 3，4**）．AFP 免疫染色を行ったところ，胃壁内の中分化腺癌の一部と，YST のほとんどに AFP 陽性細胞を認めた（**Fig. 5**）．脈管侵襲は陽性（ly3，v1）であり，1 群[1]リンパ節に YST の転移を認めたが，No. 8a は炎症性の腫大のみであった．また，腹水中の悪性細胞も YST 由来のものと診断された．

Fig. 5　Immunohistochemical staining showed that a few of the adenocarcinoma（A）and almost all of the YST（B）were positive with AFP.

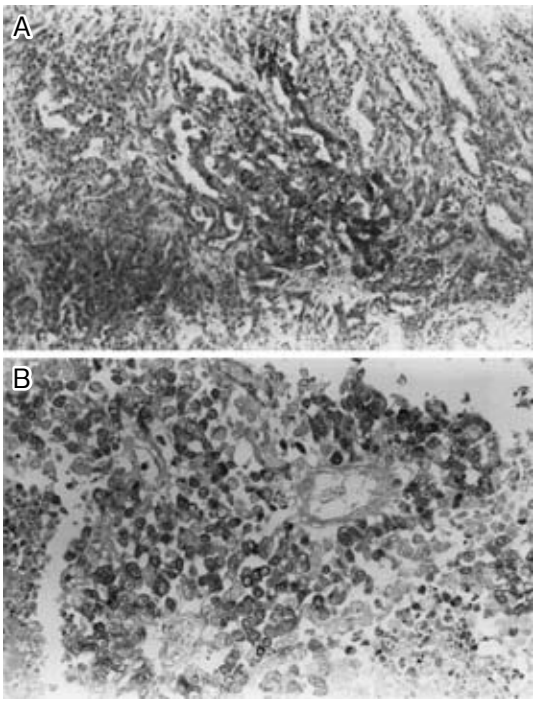

術後経過は良好で，第 18 病日に退院した．本人の諸事情により化学療法は施行せずに経過観察し，術後 2 か月で AFP 値は 47.3ng/ml まで低下した．しかし，間もなく膵頭部後面に腹膜播種によると思われる再発を認め，AFP 値は 53,517.1 ng/ml まで上昇し，術後 10 か月で死亡した．

考　察

YST は germ cell tumor の一つであり，そのほとんどは卵巣，精巣といった性腺に発生する．

胃の germ cell tumor としては choriocarci-

Table 1 Reported cases of the gastric tumor including component of yolk sac tumor

No.	Auther	Year	Age/Sex	Location	Macroscopic classification (size inside of the stomach)	Extragastric growth (size)	Coexisted histology	AFP (ng/ml)	Chemotherapy	Outcome
1	Møller[2]	1974	23M	U	Type2? (8×5cm)	? (invasion to the liver)	YST only	unknown	non	D (at hospital)
2	Mukojima[3]	1975	45M	LM	Type3 (3×3cm)	No	tub, seminoma, YST (liver meta)	440	MMC, 5FU, CHRM	D (17M after the operation)
3	Yamagiwa[4]	1977	48M	whole	Type2? (unclear)	Yes (unclear)	hepatoma like	6400	FT	D (33days after the admission)
4	Yano[5]	1983	67M	M	Type2 (6×6cm)	No	EC	473000	FT, MMC, ADM	D (32days after the admission)
5	Ishitobi[6]	1984	62M	L	Type2 (8×7cm)	Yes (unclear)	CC, tub1	18200	non	D (2M after the operation)
6	Motoyama[7]	1985	72F	M	Type2 (about 6cm)	Yes (10.5×9.5×8.5cm)	por1, tub1, EC	51	non	A (3Y after the operation)
7	Garcia[8]	1985	65M	ML	fungating tumor (5cm)	No	CC, tub1	unknown	non	D (6M after the admission)
8	Zamecnik[9]	1993	88M	L	Type2 (unclear)	No	YST only (sample only)	unknown	non	D (4W after the operation)
9	Maruyama[10]	1997	49F	M	Type3 (4×3.3cm)	Yes (13×10×10cm)	por, CC	740	non	D (45days after the operation)
10	Puglisi[11]	1999	61M	GS	Type2 (unclear)	Yes (6cm)	AC	1020	non	D (1M after the operation)
11	Suzuki[12]	1999	56M	U	Type2 (4cm)	Yes (15×10×7cm)	tub2	1768	CDDP, VB, BLM	D (6M after the operation)
12	Wang[13]	2000	36M	U	exophytic, lobular tumor (unclear)	No	AC (sample only)	51800	VP16, CDDP, BLM	D (1M after the admission)
13	Napaki[14]	2004	38F	UE	Type2 (4cm)	No	por, tub2	231kU/L	not described	A (32M after the operation)
14	Kanai[15]	2005	87M	U	Type1 (3×3cm)	No	YST only	70520	non	D (7M after the operation)
15	Kunieda[16]	2005	53F	M	IIc (1.8×1.4cm)	No	por, tub2	32	non	D (22M after the operation)
16	Our case		43F	M	Type3 (5×4cm)	Yes (14×12×12cm)	tub2	42735	non	D (10M after the operation)

GS；at the site of the gastric stump of the Billroth II　YST；yolk sac tumor　EC；Embryonal carcinoma　CC；Choriocarcinoma　tub1；well differentiated tubular adenocarcinoma　tub2；moderately differentiated tubular adenocarcinoma　por；poorly differentiated adenocarcinoma　AC；adenocarcinoma　MMC；Mitomycin C　5-FU；5-fluorouracil　CHRM；Chromomycin A　FT；Tegafur　ADM；Doxorubicin　VLB；Vinblastine　BLM；Bleomycine　VP16；Etoposide　CDDP；Cisplatin　A；Alive　D；Dead　M；month　Y；year

noma の報告が，ときに散見されるが，YST の報告は極めてまれである．性腺発生の germ cell tumor において，YST が単独で存在することもあるが，他の germ cell tumor と複合して存在することも多い．胃においてもその傾向があり，1983年から2005年までの医学中央雑誌および1960年から2005年までのPub Medにおいて「胃」と「yolk sac tumor」もしくは「内胚葉洞腫瘍」をキーワードとして検索したところ，YST の成分を含む胃腫瘍症例の報告は英文も含め15例にすぎなかった（**Table 1**）[2)~16)]．

自験例を含めた16例の臨床像についてみると，年齢は23歳から88歳と幅が広く，中央値は54歳であり，卵巣の YST の好発年齢が20歳前後[17)]，精巣の YST が幼児期[18)]なのに比べ，高齢であった．男女比は11対5と男性に多い．発生部位には優位性は認められなかった．肉眼型は2型から3型が75% を占め，早期癌は1例のみであった．また，今回の症例のごとく壁外発育を呈したものが8例あり，その大きさの記載の明らかなもの5例中4例が10cm 以上の径を有していた．組織像については11例（68%）において腺癌の合併をみており，うち8例に粘膜表層に腺癌，粘膜下層以深に YST の成分を認めている．よって，術前に YST の存在を確定するのは困難と考えられ，実際術前，あるいは剖検前にそれを疑われていたのは1例のみであった．ただし，臨床的な特徴として，性腺発生の YST と同様 AFP の上昇が特徴的であり，記載のなかった3例を除き，全例で高値を呈しており，その値は51から250,800ng/ml に及ぶものまで認められた．治療法については発見時には高度進行例が多く，切除不能例が5例あり，根治手術をなしえた可能性のあるものは5例にすぎなかった．化学療法については MMC，5FU あるいは性腺発生の germ cell tumor に準じた治療を試みられた症例もあったが，一時的に効果が認められた症例も含め，多くは早期に再発死亡している．その中で，Napaki ら[14)]は肝転移を伴う進行癌症例に対して手術と化学療法を施行し，CR を得た例を報告しているが，残念ながら投与内容の記載がなかった．以上の特徴より，その予後は不良で，3年以上の生存例は1例のみであり，それに次いで32か月，22か月，17か月生存例があるが，それ以外の75% の症例はいずれも1年以内に死亡していた．

また，その由来について考察すると，germ cell tumor の性腺以外の発生部位としては縦隔，後腹膜などが多く，その発生に関しては胚細胞の迷入遺残説が有力である．しかし，胃をはじめとする消化管の germ cell tumor については胚細胞が消化管に迷入する可能性は考えにくく，癌細胞の retro-differentiation 説，あるいは原始腸管への retro-differentiation 説などが有力であるが，いまだ定説は得られていない．今回の症例より由来を推測するならば，粘膜表層に腺癌，粘膜下層に YST が存在し，AFP 陽性細胞が腺癌の一部と YST のほとんどに認められたことより，腺癌の一部が機能的に AFP 産生能を有するとともに形態学的には YST 成分への変化を来したとする retro-differentiation 説を支持する所見と考えられた．

稿を終えるにあたり，本症例の診断，ならびに御指導を賜りました病理検査部，　江村巌先生に深謝申し上げます．

文　献

1) 日本胃癌学会編：胃癌取扱い規約．第13版．金原出版，東京，1999
2) Møller JE, Raahave D：Gastric localization of endodermal sinus tumor. Acta Pathol Microbiol Scand Sec **82**：179―181, 1974
3) 向島　偕，井上義朗，増田久之ほか：内分泌と代謝をめぐる CPC（69）α-fetoprotein 陽性を示した胃癌．医のあゆみ　**95**：112―121, 1975
4) 山際裕史，松崎　修，村田左門：Embryonal carcinoma 様所見を呈した AFP 産生胃癌の1剖検例．綜合臨　**26**：2498―2502, 1977
5) 矢野敬文，宮本祐一，仰　利彦ほか：胎児性癌の組織像を呈した AFP 産生胃癌の1症例．癌の臨　**29**：360―363, 1983
6) 石飛文雄，上田善彦，溝口康司ほか：胃原発絨毛癌に胎児性癌と腺癌像を呈した1胃切除例．病理と臨　**2**：688―694, 1984
7) Motoyama T, Saito K, Iwafuchi M et al：Endodermal sinus tumor of the stomach. Acta Pathol Jpn **35**：497―505, 1985
8) Garcia RL, Ghali VS：Gastric choriocarcinoma and yolk sac tumor in a man：observation about its possible origin. Hum Pathol **16**：955―958, 1985

9) Zamecnik M, Patrikova J, Gomolcak P：Yolk sac carcinoma of the stomach with gastrin positivity. Hum Pathol **24**：927—928, 1993
10) 丸山道生，工藤敏文，桑原　博ほか：胚細胞性腫瘍への分化を示した human chorionic gonadotropin および alpha-fetoprotein 産生性胃癌の1例. 日消外会誌　**30**：2196—2200, 1997
11) Puglisi F, Damante G, Pizzolitto S et al：Combined yolk sac tumor and adenocarcinoma in a gastric stump : molecular evidence of clonality. Cancer **85**：1910—1916, 1999
12) Suzuki T, Kimura N, Shizawa S et al：Yolk sac tumor of the stomach with an adenocarcinomatous component：a case report with immunohistochemical analysis. Pathol Int **49**：557—562, 1999
13) Wang L, Tabbarah HJ, Gulati P et al：Gastric adenocarcinoma with a yolk sac component：a case report and review of the literature. J Clin Gastroenterol **31**：85—88, 2000
14) Napaki S, Stirling JW：Combined yolk sac tumor and adenocarcinoma of the oesophago-gastric junction. Pathology **36**：589—592, 2004
15) Kanai M, Torii A, Hamada A et al：Pure gastric yolk sac tumor that was diagnosed after curative resection. Int J Gastrointest Cancer **35**：77—82, 2005
16) Kunieda K, Kawai M, Fukui T et al：Alpha fetoprotein producing early gastric cancer with metachronous liver metastasis—a report of two cases. 日外科系連会誌　**30**：71—76, 2005
17) 手島伸一，石倉　浩：未分化胚細胞腫，卵黄嚢腫瘍．病理と臨　**17**：69—74, 1999
18) 大保亮一，大園誠一郎：泌尿器科腫瘍学；腫瘍病理学．吉田　修編．ベッドサイド泌尿器科学．診断・治療編．第3版．南江堂，東京，2000，p367—374

A Case of the Gastric Carcinoma with Extragastric Growth and Differentiation to Yolk Sac Tumor

Toru Yoshida*, Naohiro Shimakage, Akio Kusama, Katsuyuki Uchida,
Naotaka Okamura, Kenzou Tajima and Kazuhiro Tsukada*
Department of Surgery, Nagaoka Red-Cross Hospital
Second Department of Surgery, University of Toyama*

A 43-year-old woman presented with anemia and a large tumor in the lower abdomen, and the tumor was diagnosed as gastric carcinoma (type 2) with extra-gastric growth by CT, MRI, and UGI endoscopy. The serum AFP level was extremely high (42,735ng/ml). Distal gastrectomy and resection of the transverse colon was performed. The large tumor (14×12×12cm) arose from the antrum of the stomach, and it involved the mesocolon of the transverse colon. The histological diagnosis showed that the tumor consisted of two components. One was a moderately differentiated adenocarcinoma of a Type 2 cancer, and the other was a yolk sac tumor of an extragastric growth component. Immunohistochemically, AFP was positive in almost all of the yolk sac tumor cells and in a few of the adenocarcinoma cells. This finding suggests that the yolk sac tumor arose from the component of the adenocarcinoma that was AFP-positive.

Key words：yolk sac tumor, gastric carcinoma, AFP

〔Jpn J Gastroenterol Surg 40：570—575, 2007〕

Reprint requests：Toru Yoshida　Second Department of Surgery, University of Toyama
2630 Sugitani, Toyama, 930-0194 JAPAN

Accepted：November 22, 2006

©2007 The Japanese Society of Gastroenterological Surgery　Journal Web Site：http://www.jsgs.or.jp/journal/