日消外会誌　40（5）：576～581，2007年

症例報告

胃癌の同時性胆嚢転移の１例

弘前市立病院外科，同　臨床検査科*

境　　雄大　　佐藤　浩一　　須藤　泰裕
小柳　雅是　　長谷川善枝　　田中　正則*

症例は54歳の男性で，数年前から胆石症と診断されていた．めまいを主訴に近医を受診した際に貧血を指摘され，上部消化管内視鏡検査を受けた．胃体部に出血性潰瘍があり，内科治療を行った．内視鏡再検にて胃癌と診断された．CT，超音波検査で胆嚢は著明に萎縮し，内部に結石を認めた．遠隔転移は認められなかった．幽門側胃切除術，D2郭清，胆嚢摘出術を行った．胃癌は３型，低分化腺癌，se，int，INFγ，ly2，v1であった．胆嚢の粘膜に癌細胞はなく，体部から底部の間質を中心に胃癌細胞の転移を認めた．胃癌の同時性胆嚢転移と診断した．病期はT3N2H0P0CY0M1，Stage IVであった．術後胆汁漏が遷延したが，術後88日目に退院した．術後５か月で閉塞性黄疸と癌性胸膜炎により死亡した．自験例における胆嚢転移の機序はリンパ行性転移と推測された．胃癌の胆嚢転移はまれであるが，予後不良である．胃癌の転移性胆嚢癌の１例を文献的考察を加えて報告する．

はじめに

胆嚢に悪性腫瘍が転移することはまれな病態である．今回，我々は胆石症を伴う胃癌の同時性胆嚢転移の１例を経験したので，文献的考察を加えて報告する．

症　　例

患者：54歳，男性

主訴：めまい

既往歴：３年前から胆石症と診断されていたが，放置していた．

現病歴：2005年11月下旬よりめまいが出現し，12月上旬に近医を受診した．血液検査で貧血を指摘されたため，当院内科を紹介された．上部消化管内視鏡検査にて胃体中部大彎に潰瘍性病変あり，露出血管を認めたが出血はなかった．血液検査では赤血球数244×10^4/μl，ヘモグロビン7.4 g/dl，ヘマトクリット22.2％であった．MAP血４単位を輸血した．入院５日後に上部消化管内視鏡検査を再検し，胃体中部大彎病変からの生検で非充実型低分化腺癌と診断された．精査にて胆嚢結石を認めたが，遠隔転移はなかった．12月に当科を紹介され，2006年１月に胃癌と胆石症に対する手術を目的に当科に入院した．

入院時現症：身長170cm，体重79kg，体温37.0℃，血圧120/78mmHg，脈拍78回/分・整，呼吸数20回/分．眼瞼結膜に貧血はなく，眼球結膜に黄疸を認めなかった．表在リンパ節を触知しなかった．腹部は平坦・軟で，圧痛はなく，肝・脾・腫瘤を触知しなかった．

入院時血液検査所見：赤血球349×10^4/μl，ヘモグロビン10.7g/dl，ヘマトクリット32.4％と貧血を認めた．総蛋白6.1g/dlと低値であったが，肝・腎機能，電解質に異常所見はなかった．腫瘍マーカーはCEAが2.4ng/ml，CA19-9が5U/ml未満と正常値であった．

上部消化管内視鏡検査所見：胃体中部大彎に２型腫瘍を認めた．

胃Ｘ線検査所見：横胃を呈し，胃体中下部大彎に２型腫瘍を認めた．

腹部超音波検査所見：胆嚢内に径2cmの結石があり，胆嚢は著明に萎縮していた．肝・膵・脾臓に異常を認めず，総胆管，肝内胆管の拡張はな

＜2006年10月25日受理＞別刷請求先：境　　雄大
〒036-8004　弘前市大町３―８―１　弘前市立病院外科

Fig. 1 Abdominal computed tomography showed gallstones, but enough evaluation of gallbladder wall was impossible.

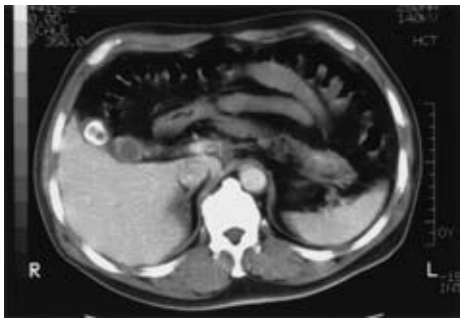

かった.

腹部CT所見：腹水，リンパ節腫大は認められなかった．胆嚢内に複数の結石があり，胆嚢の萎縮が認められたが，胆嚢壁の炎症所見は軽度であった（**Fig. 1**）．肝，その他の遠隔転移を認めなかった.

以上より，胃癌と胆嚢結石の診断で手術を施行した.

手術所見：腹部正中切開で開腹すると腹水，腹膜播種，肝転移は認められなかった．胃体中部大彎に腫瘍を認め，漿膜に達していた．第1群のリンパ節腫大を認めた．第2群までのリンパ節郭清を伴う幽門側胃切除術を行い，Roux-en-Y法にて再建した．胆嚢は胃病変と連続性はなく，漿膜に播種を疑う所見はなかったが，著明な萎縮と胆嚢壁の肥厚を認めた．胆嚢内部に結石を触知した．悪性腫瘍を否定できなかったが，胆嚢摘出術のみを施行した.

摘出標本肉眼検査所見：胃中部の大彎から後壁に38×36mmの3型腫瘍を認めた(**Fig. 2a**)．胆嚢は漿膜，粘膜ともに正常であったが，胆嚢壁が著明に肥厚しており，特に体部から底部にかけて肥厚が高度であった（**Fig. 2b**）．胆嚢内には27mmと22mmの2個の結石を認めた.

病理組織学的検査所見：胃病変は非充実型低分化腺癌（por2）で，se，int，INFγ，ly2，v1，pm（−），dm（−）であった（**Fig. 3a, b**）．No. 4dおよびNo.7のリンパ節に転移を認めた. 胆嚢病変は体部から底部の胆嚢壁内に胃病変と同様の腫瘍細胞の浸潤性増殖を認めた．間質に著明であり，粘膜に病変は見られなかった．腫瘍細胞はわずかに胆嚢漿膜近くに認められたが，胃病変と胆嚢病変に連続性がなく，胃癌の胆嚢転移と診断された(**Fig. 4a, b**)．リンパ管上皮のマーカーであるD2-40による免疫染色では胃と胆嚢の両病変にリンパ管侵襲が認められた(**Fig. 5a, b**)．胃癌の総合所見はT3，N2，H0，P0，CY0，M1，Stage IVであった.

Fig. 2 Macroscopic findings of the resected specimen. a：Gastric lesions was a type 3 tumor (arrow), measuring 3.8×3.6cm, located in the greater curvature of gastric body. b：The gallbladder wall was markedly thickened, especially in the fundus and body (right side of the photograph is the neck of the gallbladder).

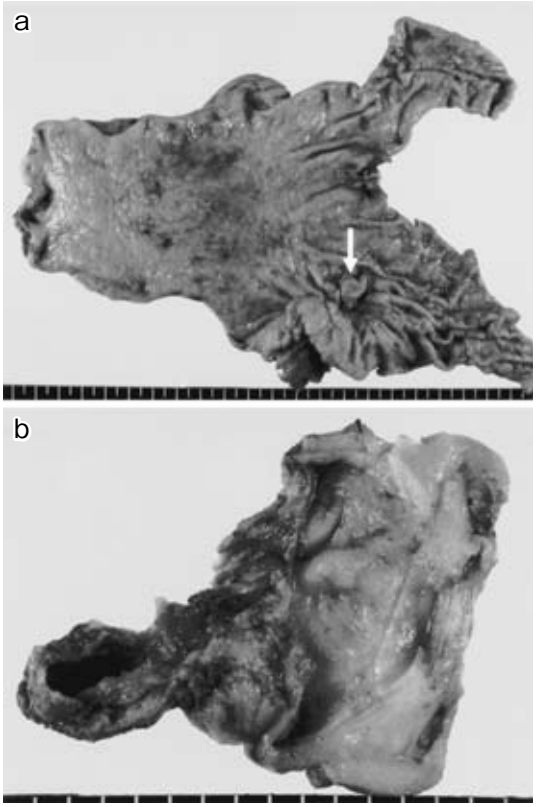

術後経過：胆汁漏が遷延した．胃X線検査で縫合不全を示唆する所見はなく，腹腔ドレーンからの造影では肝内胆管は描出されたが，消化管が描出されなかったことから胆汁漏は肝床からの胆汁

Fig. 3　a：Histological examination of the gastric lesion revealed cancer cells penetration to serosa. b：The histology was poorly differentiated carcinoma. a, H&E, ×01；b, H&E, ×20.

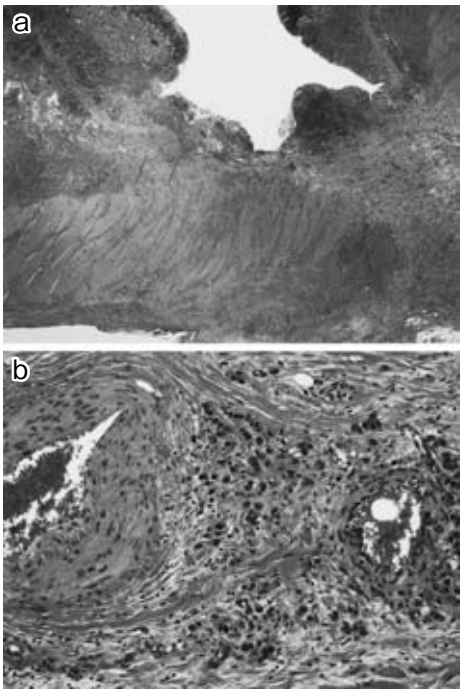

漏出に起因すると推測された．胆汁漏は保存的に改善し術後88日目に退院した．退院時のCEAは4.5ng/mlであった．術後4か月に全身倦怠感が出現し，再入院した．再入院時のCEAは16.0ng/mlであった．以後は閉塞性黄疸と癌性胸膜炎を来し，術後5か月にて死亡した．

考　察

悪性腫瘍の胆嚢転移はまれであり，手術や剖検の際に偶発的に発見されることが多い[1)2)]．今回，我々が医学中央雑誌を用いて「胃癌」,「胆嚢転移」を索引用語として1983年から2006年6月までの期間，PubMedを用いて「gastric cancer」,「gallbladder」,「metastasis」を索引用語として1951年から2006年6月までの期間で渉猟しえたかぎりでは，胃癌の同時性胆嚢転移は3例報告されていた[2)~4)]．これら3例の報告例に自験例を加えた4例の胃癌の同時性胆嚢転移の臨床病理組織学的特徴を検討した（**Table 1**）．年齢は44～86歳（平均63.0歳），男性2例，女性2例であった．胃病変に

Fig. 4　a：Histological examination of gallbladder revealed marked infiltration of cancer cells in the stroma, and the mucosal layer was spared. b：Histology of gallbladder lesion was identical to that of the gastric lesion. a, H&E×04；b, H&E×20.

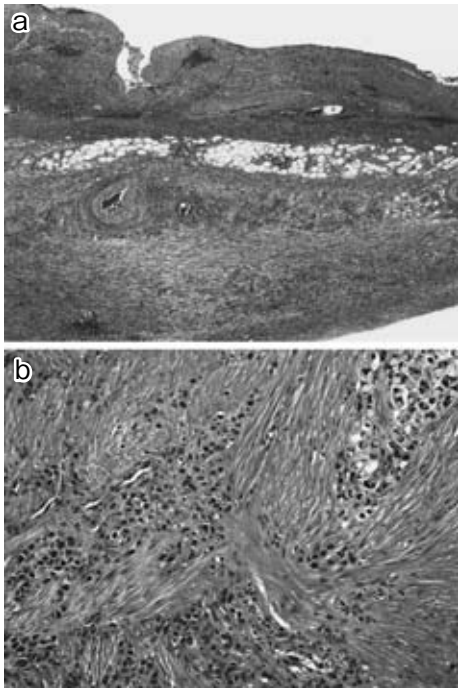

対する治療は全例において幽門側胃切除が行われていた．腫瘍の深達度は漿膜浸潤3例(75%)，漿膜下組織1例（25%）と全例が進行癌であった．組織型は低分化腺癌2例（50%），中分化腺癌1例（25%），腺扁平上皮癌1例（25%）であった．リンパ節転移は3例（75%）に認められた．腹膜転移は2例（50%）に認められた．リンパ管浸潤は全例で認められた．術前に原発性または転移性胆嚢腫瘍と診断された症例はなかったが，2例(50%)において術前の超音波検査で胆嚢壁の肥厚を指摘されていた．自験例では胆嚢の内腔が胆石により占居され胆嚢内腔は著明に萎縮していたために，術前の超音波検査，CTおよびMRIで胆嚢壁の腫瘍性変化を評価することは困難であった．胆嚢腫瘍の肉眼所見は多くの症例では粘膜下腫瘍に類似した特徴を示していた．胆嚢結石は自験例を含めた2例（50%）に認められた．胆嚢病変に対する治療は全例で胆嚢摘出術のみが行われてい

Fig. 5　Immunohistochemistry with the monoclonal antibody D2－40, marker for lymphatic endothelium revealed lymphatic invasion（arrow）in both the gastric lesion（a）and the gallbladder lesion（b）. D2－40, ×40.

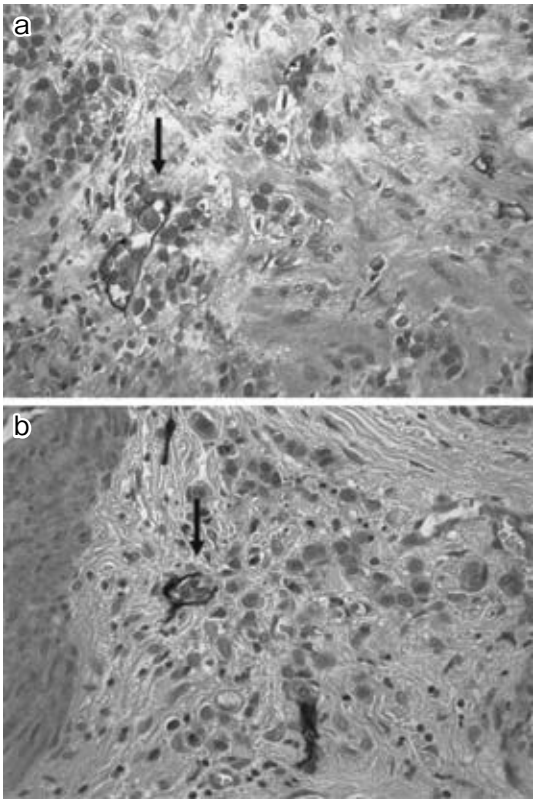

た．胃癌の同時性胆嚢転移の予後は極めて不良であり，術後 1～8 か月（平均 4.7 か月）で死亡している．

転移性胆嚢腫瘍の病理組織学的特徴は間質への腫瘍細胞の浸潤であり，粘膜層に病変を認めないことである．胃癌が胆嚢へ転移する機序は多くの症例で著明なリンパ節転移とリンパ管侵襲が認められていることからリンパ行性転移と考えられている[3)4)]．神野ら[3)]は胃癌が胆嚢へ転移する機序を進行胃癌の多彩なリンパ管閉塞とそれに伴うリンパ行路の異常の存在により胆嚢壁の間質内に転移を来したと推測している[4)]．自験例では胃病変は漿膜へ浸潤し，胆嚢病変においても腫瘍細胞がわずかに漿膜近くに認められたが，胃病変と胆嚢病変に連続性がなく，胆嚢粘膜に病変を認めず，腫瘍細

Table 1　Reported cases synchronous gallbladder metastasis from gastric cancer

	Author	Year	Age/Gender	Gastric cancer		Gallbladder lesion			Prognosis
				Macroscopic and Pathological findings	Surgery	Preoperative findings → Preoperative diagnosis	Surgery	Macroscopic findings →Pathological findings	
1	Kanno[3)]	1990	44/M	M, Less, type3 T3N4H0P1M1 por se, ly2, v0	Distal gastrectomy D0	US：multiple polyps (high echoic lesions) → multiple polys	Cholecystectomy	Submucosal tumor No abnormalities in mucosa and serosa →Infiltration of cancer cells in the stroma, extended to submucosa and subserosa	8 months Death
2	Masamune[2)]	1995	68/F	L? T2N0H0P0M1 mod ss, ly（＋）, v（＋）	Distal gastrectomy	US：wall thickening → smooth focal elavation GB stones	Cholecystectomy	Smooth-surfaced elevation with bridging folds →Identical to the histology of gastric cancer serous and mucosal layers were spared	?
3	Matsuda[4)]	2002	86/F	L, Less, type2 T3N1H0P1M1 adenosquamous se, CY0, ly3, v2	Distal gastrectomy D1	CT：wall thickening → wall thickening	Cholecystectomy	Wall thickening and sclerosis No abnormalities in mucosa and serosa →Infiltration of cancer cells between sub-mucosa and subserosal layer	30 days Death
4	Our case		54/M	M, Gre, type3 T3N2H0P0M1 por2 se, CY0, INFγ, ly2, v1	Distal gastrectomy D2	CT・US：Marked atrophy → Cholecystitis GB stones	Cholecystectomy	Wall thickening(body and the fundus of GB) →Infiltration of cancer cells in the stroma Mucosal layer was spared Lymphatic invasion	5 months Death

胞の浸潤が最も高度であったのは間質であり，またその他の播種性病変を認めなかったことから，胆嚢病変は転移性胆嚢癌と診断された．さらに，リンパ節転移とリンパ管侵襲を認めたことから，胆嚢への転移機序は播種性転移よりはリンパ行性転移と推測された．

転移性胆嚢癌は手術時や術後の病理組織学的検索で偶発性に発見されることが多い．術前診断は非常に難しく，転移性胆嚢癌の画像診断における特徴に関する報告は少ない．Phillips ら[1]は転移性胆嚢癌の超音波所見を 4 型に分類している．すなわち，Pattern A は限局性の胆嚢壁の肥厚，Pattern B は胆嚢内腔に腫瘤状に突出するもの，Pattern C は限局性の壁肥厚を基部として不整形のポリープ状に隆起するもの，Pattern D は胆嚢内腔に腫瘤が充満し中心壊死を伴うものである．自験例では術前評価できなかったが，摘出標本の肉眼的・病理組織学的所見を考慮すると Pattern A を呈した可能性がある．しかし，吉田ら[5]は Phillips ら[1]の示した超音波検査上の 4 型はいずれも原発性と転移性胆腫瘍に共通した所見であり，転移性胆嚢腫瘍は発生頻度が低いことから，胆嚢腫瘍を発見した際にはまず，原発性を疑うことが妥当であると述べている．さらに，吉田ら[5]は発育が急速なもの，胆嚢壁外に発育しているもの，他の臓器の原発腫瘍の診断がついているもの，胆嚢以外に転移を認めるものなどでは転移性が強く疑われると述べている．

胆嚢内結石と胆嚢炎所見は原発性胆嚢癌と密接な関係があり，原発性胆嚢癌では 80～90% に胆嚢結石の合併が見られる[1)6)]．一方で，Phillips らは[1]転移性胆嚢癌は臨床上，急性または慢性胆嚢炎に類似した発症形式を示すこともあるが，胆嚢炎とは無関係であると述べている．また，Phillips ら[1]は転移性胆嚢癌では胆石の頻度が低いことから胆石の存在は転移性胆嚢癌と原発性胆嚢癌の重要な鑑別点であると述べている．しかし，胆嚢結石を伴う胃癌の同時性胆嚢転移症例は自験例を含めて 2 例あり，胆嚢以外の原発腫瘍の診断を有し胆嚢結石を伴う胆嚢腫瘍では転移性も考慮する必要がある．したがって，胆嚢結石の有無や胆嚢壁の性状から原発性胆嚢癌と転移性胆嚢癌を鑑別するのは困難で，病理組織学的診断が必要である．

梅北ら[7]は胆嚢癌の疑いのある胆石症の治療方針について，開腹所見で癌が確定できない場合には胆嚢の一部組織の生検または胆嚢摘出後の迅速診断を行うべきであると述べている．PubMed を用いて 1951 年から 2006 年 6 月までの期間で「gallbladder」,「metastasis」,「frozen」を索引用語として，医学中央雑誌を用いて 1983 年～2006 年 7 月までの期間で「胆嚢」,「転移」,「組織診断」を索引用語として検索したかぎり，学会抄録を除いて転移性胆嚢癌の術中迅速組織診断に関する文献はなかった．したがって，転移性胆嚢癌の診断における術中迅速組織診断の有用性は不明である．

Lechago[8]は原発性胆嚢癌の診断において迅速組織診断の適応はポリープ状の粘膜病変と悪性が疑われる胆嚢壁肥厚のみであると述べている．胆嚢壁内病変の評価においては迅速組織診断の高い信頼性が示されており，同様の標本について行った永久組織診断と比較すると原発性胆嚢癌の 95% 以上が迅速組織診断の結果と一致したと報告されている[8)9)]．転移性胆嚢癌や慢性胆嚢炎と原発性胆嚢癌との鑑別において術中迅速組織診断により主に粘膜を中心とした胆嚢壁の評価を行うことは有用と考えられる．明らかに胆嚢漿膜に播種性病変を認める症例や胃癌の直接浸潤を認める症例を除いて，胆嚢壁の肥厚があり悪性病変が疑われる場合には術中迅速組織診断を試みるべきである．自験例でも術中所見により悪性所見を否定しえないと判断した時点で迅速診断を行うべきであった．胆嚢粘膜に悪性所見が認められない場合は原発性胆嚢癌よりは転移性胆嚢癌や慢性胆嚢炎などの良性病変を第 1 に考え，胆嚢病変に対する拡大手術を回避すべきである．

胃癌の転移性胆嚢病変の治療方針については，胆嚢転移は遠隔転移に分類され，予後は極めて不良であることから，報告例全例で胆嚢摘出術のみが選択されていた[2)～4)]．転移性胆嚢癌に対する胆嚢摘出術の目的は診断的および胆嚢炎予防と考えられる[5)]．自験例では術前に胆嚢の腫瘍性病変は指摘されておらず，原発性胆嚢癌の可能性もあったた

め，永久標本で原発性胆嚢癌であった場合には2期的手術を考慮する方針として胆嚢摘出術のみを行った．術後の病理組織学的検査により胃癌の胆嚢転移と診断されたため，追加手術を施行しなかった．

胆石症を合併した胆嚢癌は原発性が多いが，他の悪性腫瘍を有する場合に転移性胆嚢癌も考慮すべきである．術中所見で胆嚢癌を否定できない場合は可能であれば迅速診断を行い，術式を決定すべきである．転移性胆嚢癌の予後は極めて不良であるため手術は過剰な侵襲を避けて胆嚢摘出術にとどめ，可能であれば術後に集学的治療を考慮すべきである．

文　献

1) Phillips G, Pochaczevsky R, Goodman J et al：Ultrasound patterns of metastatic tumors in the gallbladder. J Clin Ultrasound **10**：379—383, 1982
2) Masamune A, Okano T, Kuroda F et al：Gastric cancer metastases to the gallbladder. J Clin Gastroenterol **21**：338—340, 1995
3) 神野正博，出口　康，表　和彦ほか：胆嚢転移を認めた胃癌の1例．日消外会誌　**23**：772—776, 1990
4) 松田　巌，山崎将典，谷口正美ほか：胆嚢転移を認めた胃腺扁平上皮癌の1例．日臨外会誌　**63**：2688—2692, 2002
5) 吉田秀明，枝澤　寛，野納邦明ほか：転移性胆嚢癌の2例．日臨外会誌　**60**：1092—1096, 1999
6) Patterson H：Carcinoma of the gallbladder：a review of 158 cases. Acta Radiol Diag **15**：225, 1974
7) 梅北信孝，真栄城剛，大久保貴生：胆嚢炎と胆嚢癌の鑑別困難例に対する手術．手術　**59**：1243—1246, 2005
8) Lechago J：Frozen section examination of liver, gallbladder, and pancreas. Arch Pathol Lab Med **129**：1610—1618, 2005
9) Yamaguchi K, Chijiiwa K, Saiki S et al：Reliability of frozen section diagnosis of gallbladder tumor for detecting carcinoma and depth its invasion. J Surg Oncol **65**：132—136, 1997

A Case of Synchronous Gallbladder Metastasis from Gastric Cancer

Takehiro Sakai, Koichi Sato, Yasuhiro Sudo,
Masashi Koyanagi, Yoshie Hasegawa and Masanori Tanaka*
Department of Surgery and Department of Pathology and Laboratory Medicine*, Hirosaki City Hospital

A 54-year-old man with untreated cholelithiasis seen for dizziness was found to be markedly anemiae, and further examinations indicated advanced gastric cancer. Abdominal echography and computed tomography indicated gallstones, and the gallbladder wall could not be evaluated due to severe atrophy. Distal gastrectomy, regional lymphadenectomy and cholecystectomy were conducted under a preoperative diagnosis of gastric cancer and gallstones. The gastric lesion was a type 3 tumor of poorly differentiated adenocarcinoma with serosal penetration and lymphatic invasion. The gallbladder wall was markedly thickened, especially in the fundus and body, and metastasis of gastric cancer was diagnosed because the mucosal layer was spared and the site at which tumor cell infiltration was severest was stromal. The final gastric cancer stage was T3, N2, H0, P0, CY0, M1, Stage IV. Although bile leakage was prolonged after surgery, the patient was discharged on postoperative day 88. The patient died 5 months after surgery due to obstructive jaundice and carcinomatous pleuritis. The mechanism of gallbladder metastasis was considered the lymphogenous pathway. Gallbladder metastasis from gastric cancer is uncommon, and association with gallstones is very rare.

Key words：gallbladder metastasis, gastric cancer, gallstone

〔Jpn J Gastroenterol Surg 40：576—581, 2007〕

Reprint requests：Takehiro Sakai　Department of Surgery, Hirosaki City Hospital
3-8-1 O-machi, Hirosaki, 036-8004 JAPAN

Accepted：October 25, 2006

©2007 The Japanese Society of Gastroenterological Surgery　Journal Web Site：http://www.jsgs.or.jp/journal/