日消外会誌　40（5）：582～586，2007年

症例報告

胃に発生した脱分化型脂肪肉腫の1例

秋田赤十字病院外科，同　病理[1)]

最上希一郎　小棚木　均　澤田　俊哉　関　仁史
作左部　大　大内慎一郎　斎藤　謙[1)]

症例は69歳の女性で，高度の貧血で発症した．上部消化管造影検査や内視鏡検査，腹部CTで胃体上部大彎から胃内外に発育する腫瘍を認めた．術前に確定診断が得られず，広義の胃間葉系腫瘍として手術を施行した．腫瘍は基部を有し，それから3方向に発育していた．基部の胃壁を全層性に切除して標本を摘出した．切除標本の病理検査では，大部分は粘液性，一部線維性の基質の中に紡錘形の異型細胞と多核巨細胞が存在する悪性線維性組織球腫様の所見であった．しかし，腫瘍のごく一部に脂肪細胞と非定型的な脂肪芽細胞を認めたことから脱分化型脂肪肉腫と診断された．胃原発の脂肪肉腫は，本邦，欧米合わせて31例の報告しかないが，脱分化型の報告はない．本例が胃に発生した脱分極型脂肪肉腫の初めての例と思われたので報告する．

はじめに

脂肪肉腫は成人の四肢，体幹，後腹膜に好発するが，胃からの発生はまれである．胃原発脂肪肉腫は，笠島ら[1)]の集計によると2002年までに本邦，欧米合わせて30例が報告されている．我々が，PubMedで「stomach」「liposarcoma」をキーワードとして，また医学中央雑誌で「胃」「脂肪肉腫」をキーワードとして2001年1月から2006年7月までを検索したかぎりでは，それ以降，本邦で1例が報告されているだけである[2)]．報告例の多くは高分化型か粘液型の脂肪肉腫である．

今回，我々はこれまで報告のない胃に発生した脱分化型の脂肪肉腫を経験したので報告する．

症　例

患者：69歳，女性

主訴：全身倦怠感，めまい

既往歴：55歳から高血圧と高脂血症のため治療を受けていた．

現病歴：平成17年10月から全身倦怠感とめまいがあり近医を受診した．検査の結果，胃腫瘍と高度の貧血を指摘され，その精査目的で当院に紹介入院した．

入院時身体所見：身長148cm，体重66kg．眼瞼結膜に貧血を認めた．腹部では腫瘤を触知せず，他に異常を認めなかった．

入院時検査所見：赤血球数$220\times10^4/mm^3$，ヘモグロビン6.0g/dl，ヘマトクリット18.4％と高度の貧血を認めた．腫瘍マーカーはCEA 1.4ng/ml，CA19-9 9.35U/mlと正常値であった．

画像検査所見：上部消化管造影検査（**Fig. 1**）および上部消化管内視鏡検査（**Fig. 2**）では，胃体上部大彎から胃内に突出する10cm大の楕円形腫瘍を認めた．内視鏡上，腫瘤表面に血液の付着を認めたが，明らかな潰瘍形成はなかった．生検では，肉芽組織の中に核が腫大した異型細胞がみられ，gastrointestinal stromal tumor（以下，GIST）の組織とは異なるものだった．Alcian blue-PAS粘液染色では陰性であったことから，組織球あるいは血管上皮由来の腫瘍が疑われた．上腹部CT（**Fig. 3**）では，胃体上部から胃内に突出して大きく内腔を占居する腫瘍を認めた．また，これに接して胃脾間に2個の球状の腫瘍を認めた．いずれの腫瘍も造影効果はなかった．通常のGISTとは見えか

＜2006年10月25日受理＞別刷請求先：小棚木　均
〒010-1495　秋田市上北手猿田字苗代沢222―1　秋田赤十字病院外科

Fig. 1 Upper Gastrointestinal Series showing a large round tumor in the stomach. The tumor hanged down from the greater curvature, upper body of stomach.

Fig. 2 Gastrofiberscopy showing a tumor (T) which pulled the gastric wall with normal mucosa (M) into the lumen. The tumor had no deep ulcers.

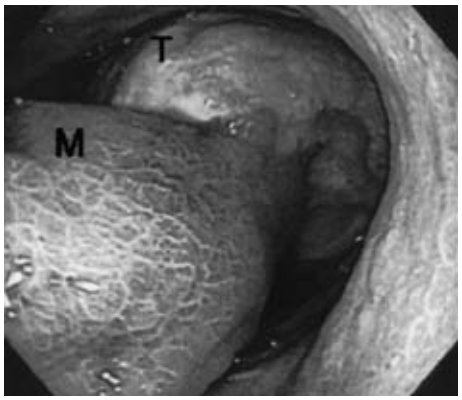

Fig. 3 Abdominal CT after injection of contrast medium showing a large tumor within the stomach, and two small tumors between stomach and spleen. The tumors both within and outside the stomach were homogenous, and had no enhancement. Hepatic cysts were observed in the lateral segment of liver.

たが異なることから，CT 診断上は胃嚢胞あるいは粘液性の GIST が疑われた．

以上から，確定診断は得られず，広義の胃間葉系腫瘍として，輸血，補液による全身状態の改善の後に手術を施行した．

手術所見：左肋骨弓下切開で開腹した．胃以外に病変を認めず，胃では体上部大彎から胃内に突出する 10×6.5×4cm 大の腫瘍と漿膜外に突出する 4.5×2.5×2.5cm 大および 4×3×3cm 大の腫瘍の計 3 個の病変を認めた．いずれも胃体上部大彎の一部分から発生し，周囲への浸潤や癒着はなかった．このため，腫瘍基部の胃壁を全層性にくり抜くように切除して標本を摘出した（**Fig. 4**）．

病理組織学的検査所見：肉眼的に腫瘍は薄い被膜を有し，その割面は粘液性で透明度の高い部分と線維性で白色調の部分が混在していた(**Fig. 5**)．組織学的には，紡錘形の腫瘍細胞が増殖し，基質は主に粘液性，一部で線維性であった(**Fig. 6a**)．また，腫瘍性の多核巨細胞を多数認めた（**Fig. 6b**）．これらの所見は大小 3 個の腫瘍ともほぼ同じであったが，壁外性の腫瘍の 1 個のごく一部に脂肪細胞と非定型的な脂肪芽細胞が認められた（**Fig. 6c**）．免疫染色では，*c-kit*(−)，CD34(−)，CD68(−)，α1-antitrypsin(+)，lysozyme(−)，vimentin（+），desmin（−），S100（−），SMA（−），Myoglobin(−)であった．以上のことから，脱分化型の脂肪肉腫と診断された．

術後経過：術後経過は良好であり，術後 12 日目

Fig. 4　Gross appearance of the resected specimen. All tumors arose from a part of gastric wall (arrow).

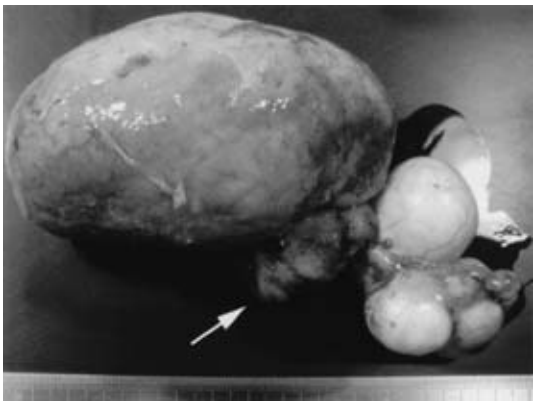

Fig. 5　Cut surface of the tumor showed solid mass with mucinous component and fibrous component.

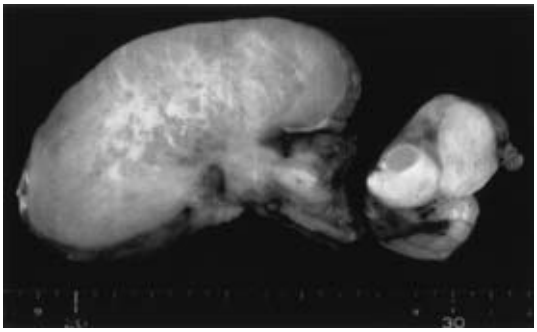

に退院した．9か月を経過した現在，再発は認めていない．

考　察

脂肪肉腫は組織学的にWHO分類として，高分化型，粘液型，円形細胞型，多形型，脱分化型の5型に分けられるが，粘液型と円形細胞型は共通の染色体相互転座を有することから一群の亜型と考えられている[3]．脂肪肉腫の約半数を粘液型が占め，次いで高分化型が占める．高分化型は，さらに脂肪腫類似型，硬化型，炎症型の3亜型に分けられている．脱分化型は，「高分化型の成分と脂肪への分化を示さない高悪性度の悪性線維性組織球腫に類似した肉腫成分からなるもの」と定義されている．本例では，大部分は悪性線維性組織球腫に類似した肉腫成分からなっていた．脱分化型脂肪肉腫と悪性線維性組織球腫の診断についてはいまだ明確でない点もあるが[4)5)]，本例では少ないながらも高分化型の像や脂肪芽細胞が存在したことから脱分化型脂肪肉腫と最終的に診断された．外科領域における脱分化型脂肪肉腫としては，当初，高分化型であった後腹膜の脂肪肉腫が再発して組織型が脱分化型に変わることで経験されていた[5)6)]．しかし，最近は発生初期から脱分化型の，いわゆるde novo発生の脂肪肉腫も少なからず報告されている[7)~9)]．本例では分化した脂肪腫様部分が少ないことからde novo発生に近いものと推測された．また，多中心発生の脂肪肉腫が報告されているが[10)11)]，本例では多中心性ではないものの，その発育方向が胃内腔側と胃外側に2方向の計3方向あることが興味ある点と思われた．

胃脂肪肉腫の症状として特徴的なものはない．大きく発育してから，胃内発育型では潰瘍を伴うことによる痛みや出血で，胃外発育型では他臓器圧迫症状で発見されることが多い[1)]．本例では腫瘍からの胃内出血による貧血が発見動機であった．脂肪肉腫の診断はCT，MRIなどの画像診断に依ることが多い．CTでは，高分化型など脂肪成分が多い場合は均一な脂肪濃度のため診断が比較的容易な場合もあるが，粘液型や多形型では壊死や嚢胞などを含むため多彩な像を示し，必ずしも診断が容易とは言えない．脱分化型のCT像に関しては，造影効果を有しない脂肪濃度の部分と，脱分化して線維成分からなる造影効果を有する部分が混在していれば診断は可能である[8)]．しかし，本例のように脂肪成分が極めて少ない場合は脂肪肉腫の診断は容易ではない．これまでの報告では，脂肪肉腫が脱分化して線維成分が多くなると造影効果が現れるとされているが[6)8)12)]，本例では造影効果はみられなかった．今後の症例の蓄積を待ちたい．

胃脂肪肉腫の治療は，外科的に完全切除することにある．その切除範囲に関しては，後腹膜の分化型脂肪肉腫では境界が不明瞭で局所再発を来すことがあるため周囲臓器を含めた広範な切除が必要とされる．しかし，胃に発生したものの内，壁

Fig. 6 Histologic findings (HE stain). Among collagen fibers, spindle cells with atypical nuclear and multinuclear cells were observed (a：×4, b：×20). Fat-like cells and atypical cells with rich cromatines were observed in the small area of the tumor (c：×10).

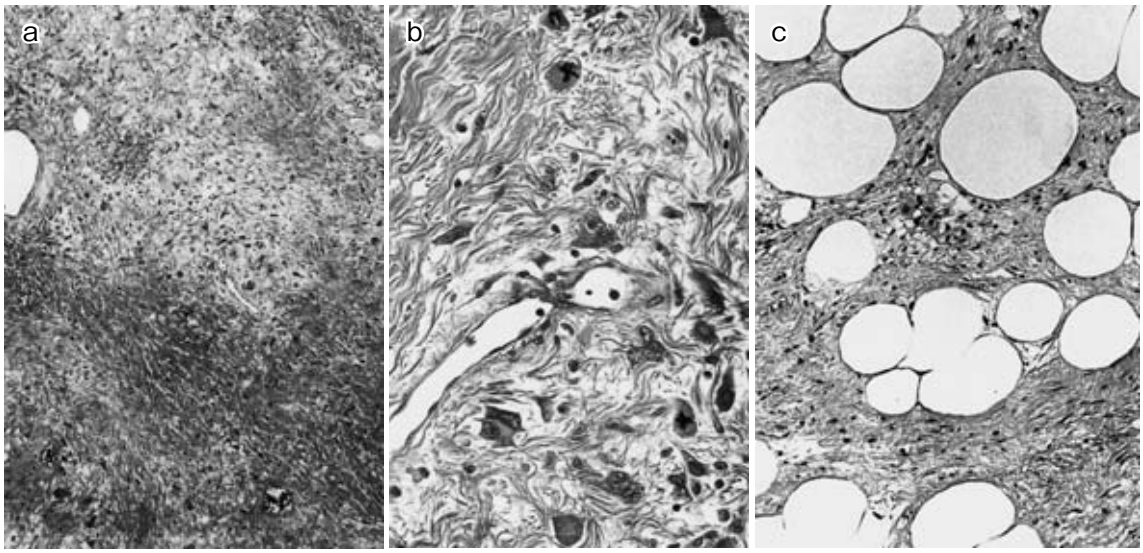

外発育型では本例のように被膜を有した境界鮮明なものが多いため，3〜4cm の safty margin を含めた胃局所切除でよいと思われる．一方，胃内発育型では境界が不明瞭なことがあり，神谷ら[13]は，胃脂肪腫として核出術を行った2年後に同部に脂肪肉腫として認めた例を報告している．このような胃内発育型の場合には，比較的広範な胃切除が必要と考えられる．胃脂肪肉腫のリンパ節転移に関しては，初期に報告された2例（粘液型の例と組織型不明の例）にその記述はあるが，近年の報告にはない．近年の報告では肝転移が主になっている．Huang ら[14]によると後腹膜の脱分化型脂肪肉腫354例のうち転移を来したのは7例（2%）と低い転移率である．しかし，いったん転移すると急激に進行し平均5か月で死亡するとしている．なお，転移するのは de novo 発生のもので，脱分化した成分のみが転移し，高分化型の成分が転移することはないという．転移先としては，肺や肝，骨，体幹軟部組織などが挙げられている．胃脂肪肉腫からの腹膜播種性転移は，本例を含めたこれまでの32例の報告中3例（9.4%）に認めるのみであり，その頻度は少ない．今回，胃間葉系腫瘍の術前診断で胃部分切除を行ったが，脱分化型脂肪肉腫との確定診断を得ても上記のような理由から，ご本人とも相談のうえ，胃の追加切除やリンパ節郭清の追加は行わなかった．現在，肝転移の有無等につき注意深く観察中である．なお，肝転移を有する胃脂肪肉腫に対して Etoposide, Epirubicin, CDDP による多剤併用療法を行って腫瘍細胞が消滅した1例報告がなされている[15]．本療法の追試結果や奏功率は不明であるが，切除不能肝転移の場合には試みられるべきものと考えられた．

稿を終えるにあたり病理学的な指導をいただきました九州大学大学院医学研究院形態機能病理の恒吉正澄教授に深謝いたします．

文　献

1) 笠島浩行，渡辺伸和，諸橋聡子ほか：肝転移を伴った胃原発脂肪肉腫の1例．日消外会誌　**37**：1531—1536, 2004
2) 佐藤文彦，秋月恵美，孫　誠一ほか：14年後に巨大後腹膜腫瘍として再発した胃脂肪肉腫の例．北海道外科誌　**49**：60, 2004
3) 石田　剛，黒田雅彦，渡邊俊樹ほか：脂肪肉腫の遺伝子解析．病理と臨　**16**：141—148, 1998
4) 西澤恒二，寒野　徹，高橋　毅ほか：診断に苦慮した後腹膜原発脂肪肉腫の1例．泌紀　**52**：11—14, 2006

5) Fabre-Guillevin E, Coindre JM, Somerhausen Nde S et al：Retroperitoneal liposarcoma：Follow-up analysis of dedifferentiation after clinicopathologic reexamination of 86 liposarcomas and malignant fibrous histiocytomas. Cancer **106**：2725—2733, 2006
6) 田村昌也，芝原一繁，船木芳則：14年間に6回の摘出術を施行した後腹膜脂肪肉腫の1例．外科 **64**：1342—1346, 2002
7) Tateishi U, Hasegawa T, Beppu Y et al：Primary dedifferentiated liposarcoma of the retroperitoneum. Prognostic significance of computed tomography and magnetic resonance imaging features. J Comput Assist Tomogr **27**：799—804, 2003
8) 石川義典，吉田　寛，真々田裕宏ほか：脱分化型を呈した後腹膜脂肪肉腫の1例．外科　**66**：1709—1713, 2004
9) 植木智之，栗岡英明，細川洋平ほか：後腹膜に発生した巨大な脱分化型脂肪肉腫の1例．日臨外会誌　**66**：2598—2602, 2005
10) 香川　潔，増田　與，田中一穂ほか：縦隔，後腹膜，胃漿膜下に多中心性発生を来たした脂肪肉腫の1手術例．日胸外会誌　**34**：897—902, 1986
11) 槇かおり，須井　修，安田浩章：多中心性に発生した脂肪肉腫の1例．臨放　**46**：956—959, 2001
12) 早川和正，斉藤泰博，杉江広紀ほか：脂肪肉腫のCT．日本医放会誌　**45**：1517—1520, 1985
13) 神谷和則，小谷浩美，斉藤孝成ほか：超音波内視鏡と胃粘膜下生検が診断に有用であった原発性胃脂肪肉腫の1例．北海道外科誌　**46**：23—28, 2001
14) Huang HY, Brennan MF, Singer S et al：Distant metastasis in retroperitoneal dedifferentiated liposarcoma is rare and rapidly fatal：a clinicopathological study with emphasis on the low-grade myxofibrosarcoma-like pattern as an early sign of dedifferentiation. Mod Pathol **18**：976—984, 2005
15) 鈴木成治，須田雍夫，赤沢修吾ほか：多剤併用療法の著効を手術により確認した胃原発性脂肪肉腫の1例．日癌治療会誌　**30**：799—806, 1995

A Case of Dedifferentiated Liposarcoma of the Stomach

Kiichiro Mogami, Hitoshi Kotanagi, Toshiya Sawada, Hitoshi Seki,
Masaru Sakusabe, Shinichiro Ohuchi and Ken Saito[1)]
Department of Surgery and Department of Pathology[1)], Akita Red Cross Hospital

A 69-year-old woman with marked anemia was found in an upper gastrointestinal tract series, gastrofiberscopy, and abdominal computed tomography to have tumors originating from the upper gastric body and developing both within and outside the stomach. Although no definitive diagnosis was made, we conducted laparotomy, finding a tumor with three parts and one stalk, which we resected with a small part of the stomach. Histologic examination of the resected specimen showed a large mucinous component and a small fibrous component, both containing atypical spindle cells and multinuclear giant cells. These findings suggested malignant fibrous histiocytoma, but fat cells and atypical lipoblasts observed in a small part of the tumor. Yielded a definitive diagnosis of dedifferentiated liposarcoma. Of the 31 cases of gastric liposarcoma in the Japanese and foreign literature, none was dedifferentiated.

Key words：stromal tumor of stomach, liposarcoma, dedifferentiated liposarcoma

〔Jpn J Gastroenterol Surg 40：582—586, 2007〕

Reprint requests：Hitoshi Kotanagi　Department of Surgery, Akita Red Cross Hospital
222-1 Naeshirosawa, Kamikitade-Saruta, Akita, 010-1495 JAPAN

Accepted：October 25, 2006

©2007 The Japanese Society of Gastroenterological Surgery　Journal Web Site：http://www.jsgs.or.jp/journal/