日消外会誌　40（5）：587～592，2007年

症例報告

術前に診断しえた魚骨による十二指腸穿孔の１例
―本邦報告例の検討―

奈良県立医科大学消化器・総合外科学教室

横山　貴司　　長尾美津男　　高　　済峯　　中島　祥介

症例は62歳の男性で，腹痛を主訴に前医を受診し，CTにて上腸間膜動脈周囲の脂肪織の混濁と，血液検査にて炎症反応の上昇を認めたため，入院加療されていた．腹痛の増強と炎症反応のさらなる上昇を認めたため当院に転院となった．当院で施行したマルチスライスCTではhigh densityな細長い線状陰影が十二指腸水平脚で十二指腸壁を貫通している像を認め，ブリの摂食歴があったことから魚骨の十二指腸穿孔による汎発性腹膜炎と診断し，緊急手術を施行した．開腹すると十二指腸を穿孔した魚骨が腸間膜に穿通しており，周囲の腸管には発赤と浮腫を認めた．魚骨を摘出し穿孔部を閉鎖して，ドレーンを挿入した．術後経過は良好であり術後11日目に退院となった．十二指腸での穿孔・穿通例は本症例を含めて20例のみであり，これまでの報告例を集計し，診断法や治療法について検討した．

はじめに

魚骨を含めて誤嚥された異物は，消化管を損傷することなく排泄される場合がほとんどである．しかしながら，時に消化管穿孔・穿通を生じて外科的治療が必要となることがある．

今回，我々はブリ摂食後に腹痛にて発症し，CTにて術前に魚骨による十二指腸穿孔性腹膜炎と診断した症例を経験したので若干の文献的考察を加えて報告する．

症　　例

患者：62歳，男性

主訴：腹痛

既往歴：高血圧，網膜剥離．

家族歴：特記すべきことなし．

現病歴：平成17年5月夕食にブリを摂食した．翌日午前1時頃より腹痛が出現したため，午前7時に近医を受診した．

初診時現症（前医）：下腹部に強い圧痛を，心窩部には軽度の圧痛を認めた．

初診時検査所見（前医）：白血球15,100/ul，CRP 0.4mg/dlと軽度の炎症反応上昇を認めた．

腹部CT（前医）：Free airや腹水は認めなかった．十二指腸水平脚の腸管壁にhigh density spotを認めた．また，上腸間膜動脈周囲の脂肪織に混濁を認めた（**Fig. 1**）．

CT後に前医入院となった．入院8時間後には腹痛が増強し，血液検査にて白血球18,000/ul，CRP 3.6mg/dlと炎症反応の著明な上昇を認め，原因不明の急性腹症で緊急手術の必要性も考えられたために，精査加療目的にて当院転院となった．

入院時現症（当院）：身長165cm，体重65kg．腹部は平坦であったが，上腹部に圧痛と筋性防御を認めた．また，腸蠕動は減弱していた．

入院時検査所見（当院）：白血球20,800/ul，CRP 7.5mg/dlと炎症反応の著明な上昇を認めた．

腹部単純X線検査：Free airやniveauは認めなかった（**Fig. 2**）．

腹部CT：十二指腸水平脚に3cm長の線状のhigh density像を認め，腸管外に連続して存在していた．周囲には一部にfree airと脂肪織の混濁を認め，周囲の小腸は拡張し浮腫状であった．膿瘍や腹水は認めなかった（**Fig. 3**）．

病歴，理学検査所見，CTより魚骨による十二指

＜2006年10月25日受理＞別刷請求先：横山　貴司
〒634-8522　橿原市四条町840　奈良県立医科大学消化器・総合外科学教室

Fig. 1　Computed tomography showed small high density spots（arrows）in the duodenum, and turbid adipose tissue around the superior mesenteric artery.

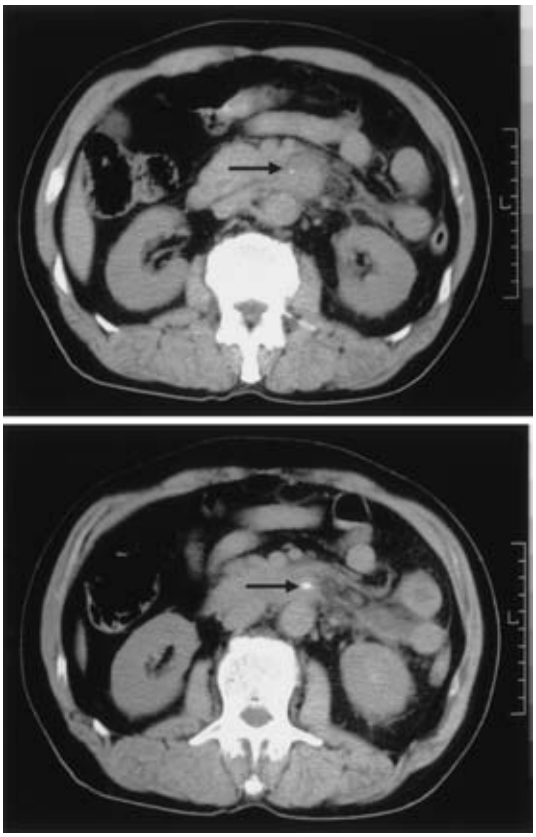

腸穿孔性腹膜炎と診断し，緊急手術を施行した．

手術所見：上腹部正中切開にて開腹した．トライツ靭帯近傍の十二指腸を貫いて小腸腸間膜に穿通する魚骨を認めた（**Fig. 4**）．十二指腸穿孔部より腸液が流出し，周囲の空腸壁には著明な発赤と浮腫を，小腸間膜には膿苔の付着を認めた．魚骨を腸間膜から慎重に抜去した後に十二指腸から摘出した．十二指腸の穿孔部は3-0吸収糸にて全層結節縫合により閉鎖し，続いて3-0絹糸にて漿膜筋層縫合を加えて補強した．ダグラス窩には膿性腹水を少量認めたため，腹腔内を十分に洗浄した後，縫合閉鎖部にドレーンを留置して手術を終了した．

摘出標本：長さ3.2cmの先端が鋭利な異物であり，元素分析などは行っていないが異物の形態，病歴から魚骨と判断した（**Fig. 5**）．

Fig. 2　Linear shadow and free-air were not found in plain abdominal X-ray film.

術後経過：術後経過は良好であり，術後11日目に退院となった．

考　察

誤嚥された異物の多くは消化管を損傷することなく，便とともに体外へ排泄されていくが，まれに消化管穿通・穿孔を来して治療が必要となる．本邦においては魚の摂食習慣のために，魚骨が消化管穿孔・穿通を来す異物となることが多く，約50%を占めている[1]．安東ら[2]は240例の魚骨による消化管穿孔・穿通について検討し，その発生部位としては直腸肛門が34.6%と最も多く，結腸21.2%，小腸12.5%であり，十二指腸は0.1%と極めて少ないと報告している．また，松崎ら[3]や葉ら[4]の集計においても十二指腸は2%以下とまれである．十二指腸における穿孔・穿通の頻度が少ないことの原因として，十二指腸における食物通過時間が短く，穿孔・穿通の機会が少ないことが挙げられる[5]．

医学中央雑誌にて「十二指腸」「魚骨」をキーワードとして1983年1月から2006年5月までを検索し，さらに文献から検索したところ，これまでに魚骨による十二指腸穿孔・穿通の報告例は自験例

Fig. 3 Computed tomography in our hospital showed a 3-cm linear high density shadow (arrows) perforated the horizontal part of the duodenum. The turbid adipose tissue and edematous intestine were shown around the linear shadow.

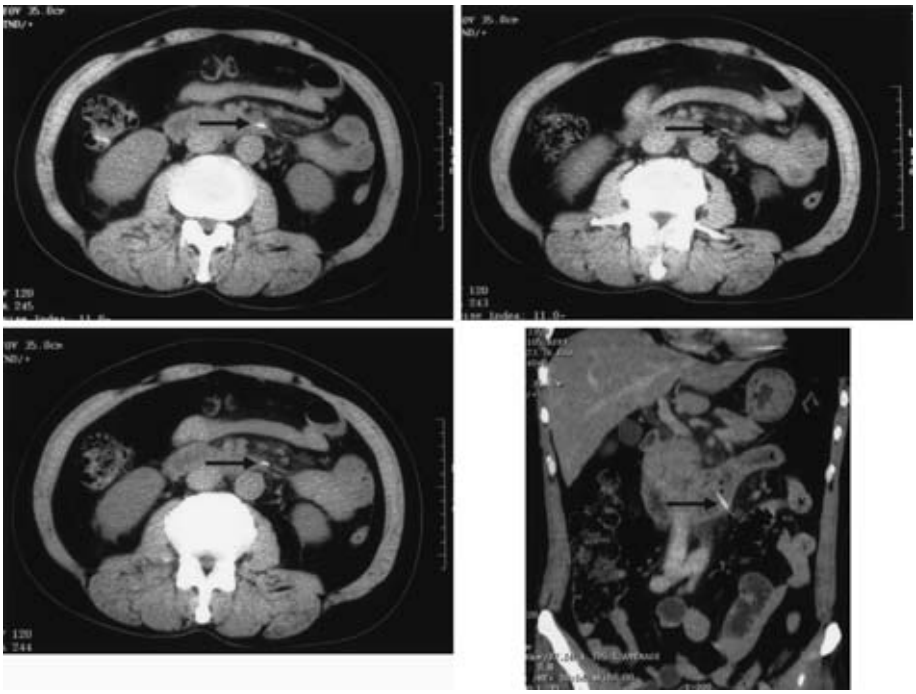

Fig. 4 A fish bone (arrow) penetrates to the mesentery (M) through the horizontal part of the duodenum (D). The jejunum around the perforation site of the duodenum was reddened and swollen.

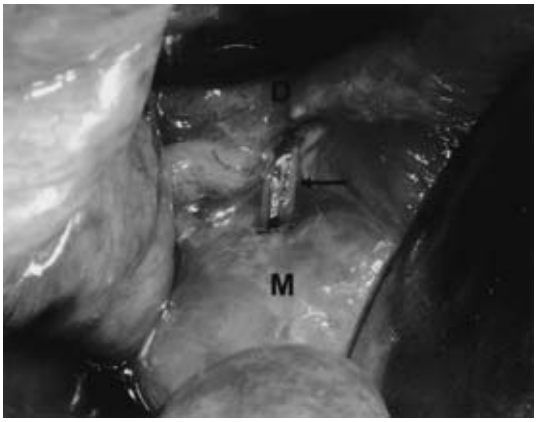

Fig. 5 The extracted fish bone was 3.2cm long.

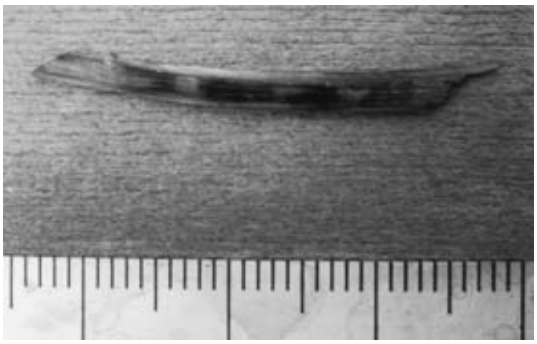

を含めて20例であった[3)5)6)~22)] (**Table 1**). 魚骨による腸管穿孔・穿通は，急激に広がって腹膜炎(peritonitis)や後腹膜炎(retroperitonitis)を生じる急性炎症型と，緩徐に発症して膿瘍(abscess)や炎症性肉芽腫(granulation)を形成する慢性炎症型の2種類に分類され[2)4)]，慢性炎症型は急性炎症型に比べて頻度が高く，60%から75%と報告されている[2)4)]．これらの発症形式の違いについて，これまでの報告では魚骨の大きさが3cmを超えると消化管壁に深く刺入するため，周囲組織の被

Table 1　Cases of perforation or penetration of the duodenum by fish bone

Author	Year	Age	Sex	Classification	Perforation or penetration site		Examination	Diagnosis	Therapy	Length	Duration
					through	to					
Matsui[6]	1986	88	F	abscess → peritonitis	unknown	mesentery	none	diffuse peritonitis	extraction	36mm	unknown
Yamashita[7]	1988	53	M	abscess → peritonitis	horizontal part	retroperitoneum	Xp	diffuse peritonitis	extraction	unknown	unknown
Iwasa[8]	1988	60	M	granulation	bulb	liver	none	liver abscess	hepatectomy	30mm	60days
Aoki[9]	1990	73	M	abscess	unknown	liver	CT	fish bone penetration	conservative therapy	unknown	unknown
Sakurai[10]	1991	65	M	peritonitis	bulb	peritoneal cavity	none	diffuse peritonitis	extraction	unknown	unknown
Sanada[11]	1992	65	M	abscess	descending part	retroperitoneum	Xp CT	fish bone penetration	extraction	58mm	unknown
Matsuzaki[3]	1995	56	M	granulation	descending part	liver	Xp CT	liver tumor	extraction	unknown	60days
Kinui[12]	1999	57	M	abscess	bulb	lesser omentum	CT	fish bone perforation	extraction	40mm	10days
Taniguchi[13]	2000	57	F	abscess	bulb	unknown	Xp CT	fish bone perforation	extraction by GIF	≒ 20mm	unknown
Hosokawa[14]	2000	63	M	peritonitis	bulb	peritoneal cavity	Xp CT	fish bone perforation	extraction by GIF	40mm	3days
Oka[15]	2001	77	M	granulation	bulb	liver	CT EUS	fish bone penetration	extraction	30mm	unknown
Nakamura[16]	2001	53	F	peritonitis	descending part	retroperitoneum	CT	fish bone penetration	extraction by GIF	50mm	unknown
									abdominal drainage		
Muraki[17]	2002	37	M	retroperitonitis	descending part	retroperitoneum	GIF	fish bone penetration	extraction by GIF	30mm	6days
Nakazawa[18]	2003	48	M	abscess	horizontal part	mesentery	US CT	fish bone penetration	extraction	20mm	120days
Nitta[19]	2004	67	F	abscess	bulb	infrahepatic space	DIC-CT GIF	fish bone penetration	extraction	35mm	150days
Fumimoto[5]	2004	70	F	peritonitis	horizontal part	peritoneal cavity	CT	fish bone penetration	extraction	35mm	1day
Matsubara[20]	2005	62	M	abscess	descending part	retroperitoneum	GIF	fish bone penetration	extraction by GIF	35mm	7days
Hayashi[21]	2006	84	F	abscess	bulb	liver	CT	fish bone penetration	extraction	unknown	unknown
Irino[22]	2006	60	F	abscess	descending part	retroperitoneum	GIF	fish bone penetration	extraction by GIF	unknown	unknown
Our case		62	M	peritonitis	horizontal part	peritoneal cavity	CT	fish bone perforation	extraction	32mm	1day

覆や肉芽の増生で炎症を抑えることが困難であり，急性炎症型で発症すると考えられてきた[23]．しかしながら，今回の集計においては魚骨の大きさによる発症形式の違いは認められなかった．魚類の摂食から発症，治療までの時間について検討すると，急性炎症型は自験例を含む6例[5)10)14)16)17)]が1日から7日で発症し治療されており，魚骨が消化管粘膜に刺入してから穿孔するまでの時間が短い場合に急性炎症型として発症する可能性が示唆される．逆に刺入から穿孔までの時間が長い場合は刺入によって生じる炎症が周囲組織の被覆や肉芽増生を引き起して腫瘤を形成し，慢性炎症型として発症すると考えられる．誤飲された魚骨はその形状が鋭利でなければ，また消化管粘膜へ刺入する方向や力がうまく合致しなければ，穿孔するまでにかなりの時間を要すると推測される．さらに，魚骨が腸間膜や後腹膜に穿孔・穿通した症例では，既に周囲組織の被覆が完了した状態であるので，刺入から穿孔までの時間に関わらず，膿瘍を形成しやすいと推測される．これら2点から魚骨による腸管穿孔・穿通症例では慢性炎症型が多いと考えられる．

十二指腸穿孔・穿通においても，急性炎症型が6例，膿瘍の穿破による腹膜炎にて発症した2例[6)7)]を含む慢性炎症型が14例で，慢性炎症型が多い傾向を示した．慢性炎症型14例について検討したところ，膿瘍形成例は11例で，肉芽腫形成例は3例であった．肉芽腫はすべて肝臓に形成されたものであった．肝肉芽腫は肝膿瘍の治癒過程で肉芽性変化が強く起こったものとされており[24]，初期には肝臓に形成された膿瘍により軽度の腹部症状と発熱を認めるのみで，肝膿瘍と診断されずに慢性化して生じたものと考えられる．

穿孔・穿通部位について，部位が判明している18例は慢性炎症型12例（球部−6，下行脚−4，水平脚−2），急性炎症型6例（球部−2，下行脚−2，水平脚−2）であった．球部において8例中6例が慢性炎症型として発症しており，ほかの部位と比較して慢性炎症型が多い傾向を示した．これは球部が肝臓や小網に近いため，腸間膜側以外に穿孔・穿通した場合でも，これらの組織に被覆されやすい

ことが一つの要因と考えられる．

診断について検討すると慢性炎症型は緩徐に発症するため十分な精査が可能であり正診率が高いが，急性炎症型は急激に発症するため確定診断がつかずに緊急手術となる症例が多く，正診率は低いとされてきた[4]．しかし，今回の集計において，2000年以降の自験例を含めた12例について検討すると，すべての症例において正しく診断がなされている．その確定診断に寄与した画像所見としてはCTが9例，胃十二指腸内視鏡が3例となっている．特に，CTにおいてはマルチスライスCTの登場により正診される症例が増加している．本症例においても前医のCTではretrospectiveに検討したが十二指腸内の石灰化像のみであり，確定診断には至らなかった．一方，当院で施行したマルチスライスCTによる前頭断では，high densityな細長い線状陰影が十二指腸水平脚で十二指腸壁を貫通している像を認めたため術前診断が可能であった．問診により異物誤嚥の有無は確認できるので，原因不明の腹痛を訴える際には，詳細な病歴聴取を行うべきである．病歴聴取において魚類の摂食歴を認めた場合には，マルチスライスCTあるいは胃十二指腸内視鏡によるさらなる精査を行い，確定診断をつけて治療法を検討すべきである．

これまでの治療法は，開腹による魚骨摘出にドレナージ術を加えた手術が一般的であったが，2000年以降の12例では6例[13)14)16)17)20)22)]に胃十二指腸内視鏡による魚骨の摘出が試みられ，有用であったと報告されている．これら6例の穿孔・穿通部位は2例が球部，4例が下行脚であり，発症形式は慢性炎症型，急性炎症型共に3例ずつであった．慢性炎症型の3例は内視鏡治療によって治療可能であったことから，球部から下行脚における慢性炎症型の魚骨穿孔・穿通においては内視鏡的治療も考慮すべきと考える．しかしながら，急性炎症型の1例においては，内視鏡治療4日後に右側腹部痛と発熱が出現し十二指腸周囲・右前腎傍腔に膿瘍を形成し，緊急ドレナージ術を必要とした症例が報告されている[16]．このため，急性炎症型に対する内視鏡治療の適応は慎重であるべきであり，十分なinformed consentが必要である．

今後の治療方針としては，2000年以降の症例においても球部の慢性炎症型で手術を施行した症例は多いが，球部から下行脚，特にVater乳頭部より口側の慢性炎症型では，膵液，胆汁の通過が少なく，魚骨摘出の後に絶食と抗生剤の点滴加療によって穿孔・穿通部が自然閉鎖する可能性があり，胃十二指腸内視鏡による治療を検討すべきである．Vater乳頭部より肛門側の慢性炎症型や急性炎症型では開腹による魚骨摘出，穿孔・穿通部の縫合閉鎖が必要であると思われた．

文　献

1）石橋新太郎：腹腔内異物に関する臨床的並びに実験的研究．日外会誌　**62**：489―509, 1961
2）安東俊明，恩田昌彦，森山雄吉ほか：誤嚥魚骨による消化管穿孔・穿通の3例．日消外会誌　**23**：889―893, 1990
3）松崎弘志，菊池俊之，一瀬雅典ほか：魚骨穿通による肉芽性肝膿瘍の1例．日消外会誌　**28**：1095―1099, 1995
4）葉季久雄，井上　聡，渡辺靖夫ほか：術前に診断しえた魚骨による回腸穿孔の1治験例―過去10年間の魚骨による消化管穿孔271例の分析―．日消外会誌　**34**：1640―1644, 2001
5）文元雄一，井上善文，吉川幸伸ほか：CT検査により術前診断しえた魚骨による十二指腸穿通の1例．手術　**58**：1217―1219, 2004
6）松井昭彦，岡島邦雄，川西端哉ほか：魚骨による消化管穿通の2治験例―症例報告ならびに本邦報告121例の検討―．日臨外医会誌　**47**：955―961, 1986
7）山下晋矢，飯島位夫，大野博通ほか：魚骨の十二指腸穿通による汎発性腹膜炎の1例．逓信医　**40**：763, 1988
8）岩佐　真，世古口務，和田潔人ほか：肉芽腫性肝膿瘍の1例―本邦報告例の検討―．日臨外医会誌　**49**：2382―2387, 1988
9）青木　茂，神武　裕，坂本　力：異物（魚骨）穿通によるものとおもわれる肝膿瘍．日独医報　**5**：74, 1990
10）桜井経徳，松田兼一，沢村佳宏ほか：魚骨による十二指腸球部穿孔の1例．茨城臨医誌　**28**：66, 1992
11）真田正雄，鈴木　秀，塚本　剛ほか：誤嚥魚骨が十二指腸を穿通し後腹膜膿瘍を形成した1例．日臨外医会誌　**53**：2159―2162, 1992
12）衣斐勝彦，大脇哲洋，今村　博ほか：十二指腸より刺入した魚骨による腹腔内膿瘍の一例．日消外会誌　**32**：577, 1999
13）谷口鎌一郎，市来秀一，大石一郎ほか：十二指腸に穿通した魚骨を内視鏡下に摘出した1例．日消

内視鏡会誌　42：701, 2000
14）細川　忍，古林太加志，小野田哲也ほか：内視鏡的治療が有効であった魚骨誤飲による腹膜炎の一例．十全病誌　6：5—8, 2000
15）岡　陽子，中江遵義，中　友也ほか：十二指腸を穿通した魚骨により肝に腫瘤性病変を形成した1例．和歌山医　52：290, 2001
16）中村勝運，平崎重雄，朴　成進ほか：魚骨の十二指腸穿通による後腹膜膿瘍の1治験例．日臨外会誌　62：1590, 2001
17）村木　崇，半田正樹，井上勝朗ほか：十二指腸内視鏡検査が診断および治療に有用であった魚骨誤嚥による穿通性十二指腸憩室炎の1例．Endosc Forum digest dis 18：214—217, 2002
18）中澤　哲，瀬下明良，小川真平ほか：誤嚥魚骨の十二指腸穿通による腸間膜膿瘍の1例．日腹部救急医会誌　23：643—647, 2003
19）新田智之，松尾勝一，安波洋一ほか：DIC-CTにて術前診断し得た十二指腸魚骨穿通膿瘍の1例．日腹部救急医会誌　24：516, 2004
20）松原健治，梶田和男，松本雅美ほか：魚骨により十二指腸穿通を来した後腹膜炎症の1例．日消内視鏡会誌　47：2008, 2005
21）林　達朗，山野寿久，川崎伸弘ほか：魚骨の十二指腸穿通による腹腔内腫瘍の1例．岡山医会誌 117：259, 2006
22）入野誠之，藤崎真人，高橋孝行ほか：魚骨による十二指腸傍乳頭憩室穿通の一例．日腹部救急医会誌　26：375, 2006
23）竹本伸之，山本　宏，甲斐敏弘ほか：術前診断が可能であった魚骨による腹腔内炎症性腫瘤の1例．日臨外医会誌　61：1293—1298, 2000
24）葛西洋一，玉置　明，河西紀夫ほか：化膿性肝膿瘍の病態と治療．日医新報　2639：10—16, 1974

A Case of Perforation of Duodenum caused by a Fish Bone—The Review of the Japanese Literature—

Takashi Yokoyama, Mitsuo Nagao, Saiho Ko and Yoshiyuki Nakajima
Department of Surgery, Nara Medical University

A 62-year-old man hospitalized for abdominal pain was found to have localized peritonitis through diagnosed tenderness, muscular defense, and blood tests. Computed tomography（CT）showed small high-density spots in the duodenum and turbid adipose tissue around the superior mesenteric artery, but not revealed the cause of localized peritonitis. After admission for closer diagnosis, multislice CT showed a 3-cm linear shadow horizontally perforating the duodenum. Based on a preoperative diagnosis of duodenal perforation due to a fishbone, we conducted emergency surgery, finding that a fishbone had penetrated through the horizontal part of the duodenum to the mesentery. The jejunum around the perforation site was reddened and swollen. We removed the fishbone and sutured the perforation. We review 20 cases of duodenal perforation or fishbone penetration reported in the Japanese literature since 1983. Cases preoperatively diagnosed correctly have increased since 2000. Gastrointestinal endoscopy and CT have contributed to accurate diagnosis. Because extraction of fishbones by gastrointestinal endoscopy is required in duodenal perforation or penetration, it is important to diagnose acute abdomen correctly.

Key words：fish bone, duodenum, perforation

〔Jpn J Gastroenterol Surg 40：587—592, 2007〕

Reprint requests：Takashi Yokoyama　Department of Surgery, Nara Medical University
840 Shijo-cho, Kashihara, 634-8522 JAPAN

Accepted：October 25, 2006

©2007 The Japanese Society of Gastroenterological Surgery　Journal Web Site：http://www.jsgs.or.jp/journal/