日消外会誌　40（5）：593～598，2007年

症例報告

肺癌十二指腸転移術後長期生存の１例

鳥取大学医学部病態制御外科，鳥取県立中央病院外科*

井上　雅史　　岡　　伸一　　山根　成之
中村　誠一*　　牧野　正人　　池口　正英

症例は62歳の男性で，平成11年1月，右非小細胞性肺癌，cT4，N2，M0，Stage IIIBと診断された．化学療法と放射線療法後，7月に右肺上葉切除・肺尖部胸壁合併切除・上大静脈合併切除および再建・心膜合併切除・ND2a郭清を施行した．病理組織診断は低分化型腺癌であった．平成12年1月，発熱と貧血を主訴に再入院した．腹部CTで十二指腸水平部に腫瘤を指摘され上部消化管内視鏡検査，生検の結果，肺癌十二指腸転移と診断された．平成12年2月，腫瘍を含む十二指腸・空腸部分切除，左半結腸合併切除術を施行した．病理組織学的検査では低分化な大細胞型腺癌を認め肺癌原発巣の組織像と一致した．術後Docetaxelによる化学療法を施行した．現在，肺癌切除後80か月，十二指腸転移巣切除後73か月を経過し再発の兆候なく外来通院中である．肺癌消化管転移は一般的に予後不良であるが本例のごとき根治可能な症例もあることを報告した．

はじめに

肺癌は脳，骨，腎，副腎などへ遠隔転移を起こしやすいが，消化管転移は比較的まれである[1)~3)]．また，重篤な臨床症状が現れるまで気付かれないことが多く，発見の遅れから治療対象とならないことも多い[1)~3)]．今回，我々は肺癌の十二指腸単独転移切除例で術後長期生存している症例を経験したので報告する．

症　　例

患者：62歳，男性

主訴：発熱，貧血

生活歴：喫煙，飲酒なし．

家族歴：父親が肺癌のため69歳で死亡．その他，特記すべきことなし．

既往歴：特記すべきことなし．

現病歴：職場の検診で右肺異常陰影を指摘され，平成11年1月，当院呼吸器内科入院精査の結果，非小細胞性肺癌，cT4，N2，M0，(cStage IIIB)，N2，bulkyおよび上大静脈への浸潤が認められた（以下，肺癌の所見の記載はすべて肺癌取扱い規約[4)]に従った）．3月より化学療法（Paclitaxel 280mg，Carboplatin 460mg計2クール）施行後，5月より化学療法（Etoposide 150mg，Carboplatin 500mg計3クール）＋放射線療法50Gyを施行した．7月，当院呼吸器外科で右肺上葉切除・上大静脈合併切除および再建，心膜合併切除・ND2a郭清が施行された．摘出した腫瘍はS1末梢に存在しており，大きさは65×45×40mm，割面は境界不明瞭で灰白色を呈し，内部は黄色壊死状であった．病理組織診断は低分化型腺癌（p3，ly1，v0）でyp，T4，N2，M0，Stage IIIBであった（**Fig. 1**）．術後経過は良好で，9月当院退院となった．退院後，外来で経過観察をされていたが平成12年1月，発熱および貧血を認め精査加療目的に再入院となった．

入院時現症：体格中，栄養可，体温37.8℃，脈拍90回/分，調律整，血圧80/50mmHg，眼瞼結膜に貧血を認めたが，眼球結膜に黄疸は認めなかった．表在リンパ節は触知せず．胸部聴診では肺雑音は聴診しなかった．腹部では左肋弓下に軽度圧痛を認めた以外に異常所見を認めなかった．

＜2006年11月22日受理＞別刷請求先：井上　雅史
〒683-8504　米子市西町36―1　鳥取大学医学部附属病院病態制御外科

Fig. 1　Microscopic findings of the pulmonary tumor was poorly differentiated adenocarcinoma（left：HE×100, right：HE×200）

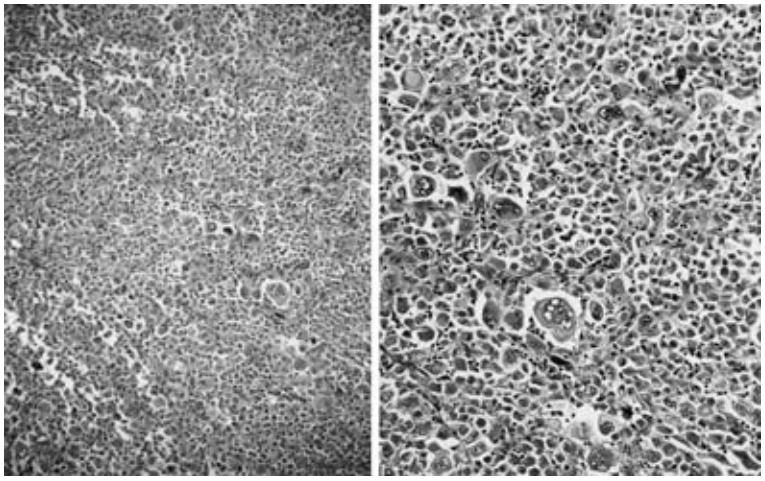

Fig. 2　Enhanced abdominal CT revealed a heterogeneously enhanced tumor, measuring 8.0×10.0×10.0cm in diameter, which was located continuously in the duodenal 3rd portion and jejunum

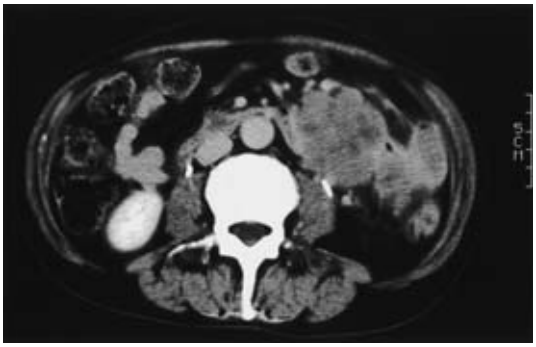

入院時検査所見：WBC 26,700/μl，RBC 293万/μl，Hb 8.0g/dl，TP 5.5g/dl，Alb 1.7g/dlと白血球の上昇と中等度の貧血と低蛋白血症を認めた．腫瘍マーカーではTissue polypeptide antigen（TPA）180U/*l*，シフラ11ng/ml，可溶性IL-2レセプター4,700U/mlとそれぞれ高値であった．その他の腫瘍マーカーはSialyl LeX-I antigen（SLX）38U/ml，Squamous cell carcinoma related antigen（SCC）1.0ng/ml，CEA 1.8ng/ml，Neuron specific enolase（NSE）9.8ng/mlと正常範囲内であった．

Fig. 3　Radiographic examination of the small bowel with contrast medium revealed continuous stenosis of duodenal 3rd portion and jejunum.

腹部造影CT：十二指腸水平部から連続する8×10×10cm大の不均一に造影される腫瘤を認めた（**Fig. 2**）．

Fig. 4 Radiographic examination of the colon with contrast medium revealed compression by extraluminal mass in descending colon.

小腸造影X線検査：十二指腸水平部～空腸にかけて，内腔不整な陥凹を伴った隆起性病変を認めた（**Fig. 3**）.

注腸造影X線検査：下行結腸に壁外性と考えられる圧迫所見を認めた（**Fig. 4**）.

上部消化管内視鏡検査：十二指腸水平部に全周性の腫瘤を認め，生検の結果，肺癌十二指腸転移と診断された.

手術所見：上腹部正中切開で開腹した．腹水はなく，肝臓，胆嚢，腹膜，膀胱直腸窩にも異常を認めなかった．十二指腸水平部より始まり，トライツ靭帯より口側の上行部に首座を有し一部空腸起始部にかかる成人手拳大の腫瘍を認め十二指腸転移と判定した．口側の切離線を腫瘍より5cm口側の十二指腸とし，肛側はトライツ靭帯より約20センチの空腸とした．上腸間膜動脈から分岐した直後の空腸第1，第2動脈を結紮切離し，腸間膜を切離した．腫瘍前面には横行結腸間膜が強固に癒着していたため，十二指腸・空腸部分切除，左半結腸切除術を施行した．再建はそれぞれ端々吻合で行った.

Fig. 5 Macroscopic findings showed necrotic tumor mainly in the duodenum.

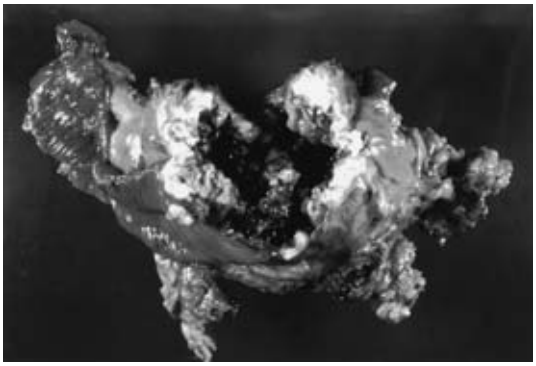

切除標本：切除した腫瘍は大きさ17.7×9.5cmで腫瘍は中央に陥凹を伴った隆起性病変であり，陥凹の内部は壊死・軟化していた．横行結腸腸間膜への浸潤を認めた．合併切除した結腸は30.7×5.0cmであり，腫瘍浸潤は認めなかった（**Fig. 5**）.

病理組織診断：肺癌の組織標本と同様の低分化な腺癌の全層性浸潤を認めた．がん細胞の大半は胞体が豊富で，かつ好酸性でありrhabdoid phenotypeを示していた（**Fig. 6**）．腫瘍周囲の腸間膜リンパ節に転移は認めなかった.

術後，化学療法としてDocetaxel 90mg計2回投与した.

本例は現在，肺癌切除後80か月，転移巣切除術後73か月を経過したが，再発の兆候なく外来通院中である（**Table 1**）.

考　察

肺癌は脳，骨，腎，副腎などへの遠隔転移を起こしやすいことが知られている[1)~3)]．一方で，消化管への転移の頻度は低く，梁ら[1)]は1,636例の剖検例の検討から食道を除く消化管転移が確認されたのは1.8%の頻度であったと報告している．その報告の中で，消化管への転移率は胃0.4%，小腸1.1%，結腸0.5%であり，十二指腸への転移は認められなかったとしている.

著者らが医学中央雑誌で「肺癌」「十二指腸転移」をキーワードとして1983年から2006年までにつ

Fig. 6　Microscopic findings of the duodenal tumor was poorly differentiated large cell carcinoma of the lung（left：HE×100, right：HE×200).

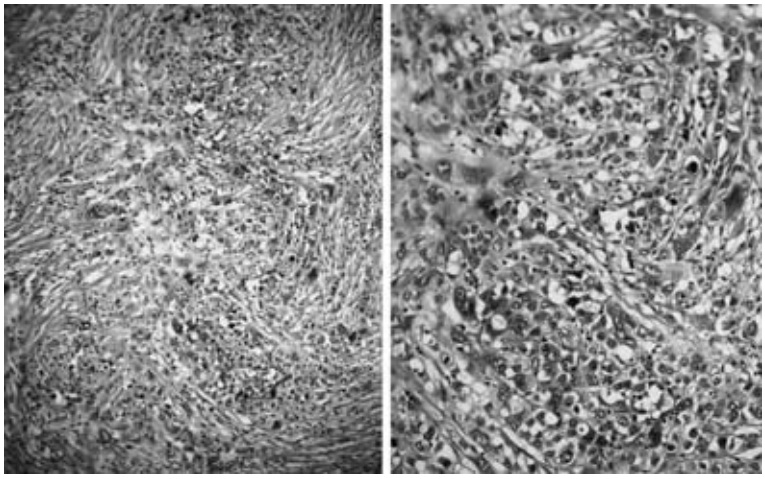

Table 1　Clinical progress

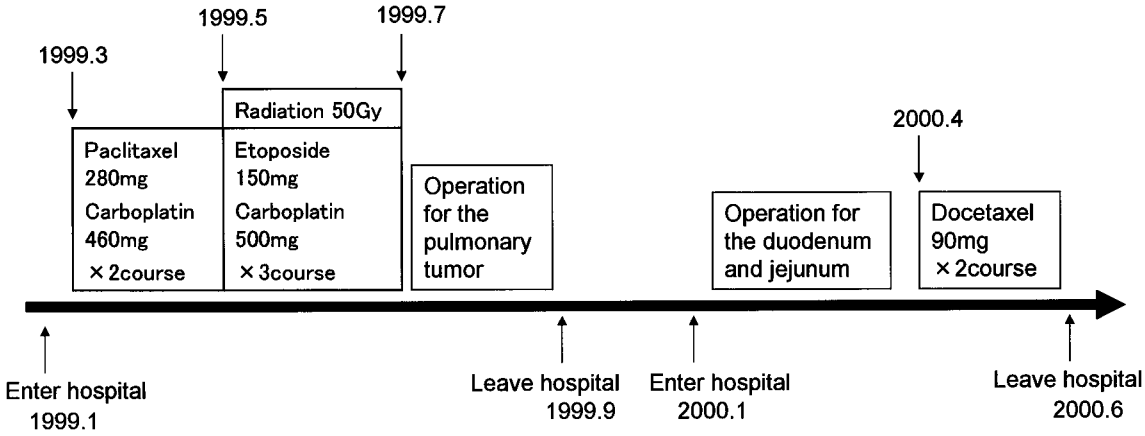

いて検索したかぎり原発性肺癌が経過中に十二指腸に転移した症例は本例を含め15例の原著論文報告[5)~15)]があった（Table 2）．男性が14例と多く女性は1例のみであり，年齢は46歳から81歳まで，平均63.6歳と中高齢層に集中していた．組織型は腺癌8例（53.3%），小細胞癌3例（20.0%），大細胞癌2例(13.3%)，扁平上皮癌2例(13.3%)，未分化癌1例（6.6%）であった．腫瘍マーカーはCEAの高値を5例で認めたが組織型との相関関係は認められなかった．

一般に，肺癌の消化管転移の転移経路としては脊椎静脈を介しての血行性転移や縦隔から後腹膜，腸間膜を経た逆行性のリンパ行性転移の経路が示唆されている[16)17)]．また，消化管穿孔，腸閉塞，消化管出血などの重篤な臨床症状を呈するまで気付かれず，緊急手術が行われても全身転移の部分症として発見されることが多く，予後不良とされている．自験例を含めた肺癌十二指腸転移15例では貧血を主訴とするものが7例，下血が3例，腹痛を主訴とするものが3例，黄疸が1例であったが，follow up中のCTや上部消化管内視鏡検査で見つかったものも2例あり，いずれも単独転移で

Table 2 Cases of metastatic duodenal tumor of the lung cancer in Japan

Author	Year	Age・Sex	Chief complaint	Histological type	Another metastatic lesion	Therapy for metastatic lesion	Prognosis
Shimizu[5]	1990	72・Male	Bloody stool, anemia	Large	None		Autopsy
Inoue[6]	1994	66・Male	Abdominal pain	Squamous	Not determined	Operation	Not documented
Takenouchi[7]	1995	68・Male	Abdominal pain	Adeno	Bone	Operation	38days dead
Seki[8]	1995	49・Male	Bloody stool	Adeno	Face	Chemotherapy, radiation	4months dead
Senda[9]	1996	52・Male	Abdominal pain, Bloody stool	Adeno	Adrenal gland Small intestine	Operation	83days dead
Kobashi[10]	1997	59・Male	Anemia	Adeno	Stomach et al		Autopsy
Kobashi[10]	1997	65・Male	Anemia, Abdominal mass	Adeno	Adrenal gland, Bone, et al,		Autopsy
Hinoshita[11]	1999	46・Female	Anemia	Large	Brain	Operation	One year dead
Itou[12]	2001	69・Male	Abdominal mass	Small	None	Chemotherapy, radiation	CR, Not documented
Takahashi[13]	2001	70・Male	Headache	Small	None	Chemotherapy, radiation	CR, Not documented
Nakamura[14]	2003	74・Male	Anemia	Adeno	Liver. Stomach		Not documented
Nakamura[14]	2003	59・Male	Jaundice	Small	Brain		Not documented
Nakamura[14]	2003	81・Male	None	Adeno	None		Not documented
Kamiyoshihara[15]	2004	63・Male	Anemia	Squamous	None	Symptomatic therapy	One month dead
Our case		62・Male	Fever up, Anemia	Adeno	None	Operation	72months alive without recurrence

Adeno：Adenocarcinoma, Small：Small cell carcinoma, Large：Large cell carcinoma, Squomous：Squomous cell carcinoma

あった．肺癌の十二指腸への単独転移の報告は本例を含め6例あった．自験例以外で転移巣に対し，手術療法が選択されたのは4例であった．待機手術が可能であった症例はHinoshitaら[11]の1例のみであったが，術後1年生存している．本症例は手術療法を行い，肺切除後79か月，転移巣術後72か月を経過するが再発の兆候なく外来通院中である．

以上より，本症例は十二指腸への単独転移を発見され手術により根治可能であった珍しい症例といえる．肺癌の終末期像ともいえる消化管転移であるが，単独転移で発見されれば手術療法により良好な予後も期待できる．

稿を終えるにあたり，病理組織診断に御協力，御助言をくださった鳥取大学医学部附属病院病理部堀江靖助教授に感謝いたします．

文　献

1）梁　英冨，酒井　洋，池田　徹ほか：肺癌における消化管転移の検討．日胸疾会誌　**34**：968―972, 1996
2）上原克昌，飯島耕作，長谷川伸治ほか：癌の消化管転移―肺癌剖検例1775例の検討．外科　**41**：1364―1367, 1979
3）Antler AS, Ough Y, Pitchumoni CS et al：Gastrointestinal metastasis from malignant tumors of the lung. Cancer **49**：170―172, 1982
4）日本肺癌学会：肺癌取扱い規約．改訂第6版．金原出版，東京，2003
5）清水淳三，渡辺洋宇，村上　望ほか：十二指腸転移をきたした肺巨細胞癌の一例．肺癌　**30**：105―109, 1990
6）井上一彦，西　耕一，伴登宏行ほか：穿孔性腹膜炎で発症した肺癌十二指腸転移の1症例．石川中病医誌　**15**：91―93, 1993
7）竹之内伸郎，小沢恵介，矢野智之ほか：肺癌の十二指腸転移部穿孔による腹膜炎の1例．北海道外科誌　**40**：18―21, 1995
8）関　英幸，鈴木潤一，竹薮公洋ほか：転移性十二指腸腫瘍の2例. Gastroenterol Endosc **37**：782―787, 1995
9）千田　匡，畠山勝義，酒井靖夫ほか：原発性肺癌術後の小腸転移の2切除例．日胸臨　**55**：978―982, 1996

10) 小橋吉博，河端　聡，宮下修行ほか：消化管に広汎に多発性転移を認めた肺腺癌の2例．肺癌 **37**：111—116, 1997
11) Hinoshita E, Nakahashi H, Wakasugi K et al：Duodenal metastasis from large cell carcinoma of the lung：report of case. Surg Today **29**：799—802, 1999
12) 伊藤洋子，鈴木美佐子，小山田吉孝ほか：十二指腸単独転移で発見された再発肺小細胞癌の一例．日呼吸会誌　**39**：30—34, 2001
13) 高橋大輔，渡辺直己，尾島裕和ほか：消化管転移を来たした肺癌の2例．砂川病医誌　**18**：19—24, 2001
14) Nakamura H, Mizokami Y, Iwaki Y et al：Lung cancer with metastases to the stomach and duodenum. Report of three cases. Dig Endosc **15**：210—215, 2003
15) 上吉原光宏，大滝章男，行木太郎ほか：原発性肺癌切除後に十二指腸転移をきたした1例．胸部外科　**57**：151—153, 2004
16) 菅　一能，沖田　功，田中睦雄：肺癌の小腸転移により穿孔をきたした1症例について．日胸臨 **42**：490—494, 1983
17) 金澤暁太郎：転移性小腸腫瘍．外科　**47**：1020—1024, 1985

A Long Term Surviving Case after Resection of Metastatic Duodenal Tumor of the Lung Cancer

Masashi Inoue, Shinichi Oka, Nariyuki Yamane,
Seiichi Nakamura*, Masato Makino and Masahide Ikeguchi
Division of Surgical Oncology, Tottori University
Department Surgery, Tottori Prefectural Central Hospital*

We report a long-term lung cancer survivor who underwent a resection for a metastatic duodenal tumor. A 62-year-old man with right non-small cell lung cancer underwent radiochemotherapy followed by a right upper lobectomy with combined resection of the chest wall, superior vena cava, and pericardium. The histopathological diagnosis was poorly differentiated adenocarcinoma. He was readmitted to our hospital complaining of fever and anemia. An abdominal computed tomography examination, upper gastrointestinal series, and endoscopy showed a tumor in the third portion of the duodenum, and a biopsy revealed a metastatic duodenal tumor originating from the lung cancer. A partial resection of the duodenum and jejunum with conbined resection of the transverse and descending colon was performed with curative intent, and docetaxel was administered as postoperative chemotherapy. The patient has survived without recurrence for 79 months after initial pulmonary surgery and 72 months since the second surgery for the duodenal tumor. The possibility of curative surgery for the intestinal metastasis of lung cancer, although extremely low, must be kept in mind.
Key words：lung cancer, duodenal metastasis, long-term survival

〔Jpn J Gastroenterol Surg 40：593—598, 2007〕

Reprint requests：Masashi Inoue　Division of Surgical Oncology, Tottori University
36-1 Nishi-machi, Yonago, 683-8504 JAPAN
Accepted：November 22, 2006

©2007 The Japanese Society of Gastroenterological Surgery　Journal Web Site：http://www.jsgs.or.jp/journal/