日消外会誌　40（5）：599～604，2007年

症例報告

十二指腸乳頭部癌と空腸多発 gastrointestinal stromal tumor を合併した von Recklinghausen 病の1例

明和病院外科，同　病理部*

生田　真一　　安井　智明　　相原　　司　　吉江　秀範
坂東　俊宏　　光信　正夫　　杉原　綾子*　　山中　若樹

症例は von Recklinghausen 病（以下，R 病と略記）の 71 歳の男性で，主訴は全身倦怠感，上部消化管内視鏡検査で十二指腸乳頭部に腫瘤を認め，生検で腺癌と診断された．手術は幽門輪温存膵頭十二指腸切除を施行したが，術中空腸漿膜側に壁外性発育を示す多発腫瘍を認め，上部空腸を合併切除した．免疫染色を用いた病理組織検査で空腸腫瘍は狭義の gastrointestinal stromal tumor（以下，GIST と略記）と診断された．R 病には神経原性腫瘍が高頻度に合併するとされてきたが，近年，非神経原性腫瘍の合併例の報告も散見される．本症例は，R 病に十二指腸乳頭部癌と空腸 GIST を合併した稀有な症例であった．

はじめに

von Recklinghausen 病（以下，　R 病と略記）は，特有の皮膚色素斑（いわゆるカフェ・オ・レ斑）と多発性神経線維腫を特徴とする常染色体優性遺伝の疾患である[1]．従来，R 病に随伴する消化管病変は神経原性腫瘍が多いとされてきた[2)3)]．今回，我々は R 病に十二指腸乳頭部癌ならびに空腸多発 gastrointestinal stromal tumor（以下，GIST と略記）を合併したまれな症例を経験したので報告する．

症　　例

患者：71 歳，男性

主訴：全身倦怠感

家族歴：母が R 病．

既往歴：40 歳代から全身に皮膚腫瘤を認めた．

現病歴：平成 17 年 9 月初旬より主訴出現し他院を受診．黄疸と肝機能異常を認め，精査で乳頭部癌と診断され，手術目的で当院に紹介入院となった．

入院時現症：身長 159cm，体重 41kg．結膜に軽度の貧血と黄疸を認め，体幹，四肢には多数の小腫瘤とカフェ・オ・レ斑を認めた（**Fig. 1**）．表在リンパ節は触知せず，心・呼吸音や腹部触診所見に異常は認めなかった．

入院時血液検査成績：軽度の貧血と直接型優位の高ビリルビン血症，肝・胆道系酵素の上昇を認めた．腫瘍マーカーでは CA19-9 が高値を示した（**Table 1**）．

十二指腸内視鏡検査所見：十二指腸乳頭部に露出腫瘤型の病変を認めた．生検では乳頭状腺癌の所見を示した．

ERCP 所見：肝内胆管から総胆管の拡張を伴う下部胆管の狭窄像を認めたため，胆管プラスチックステントを留置した．

以上より，R 病に合併した十二指腸乳頭部癌と診断し開腹手術を行った．

手術所見：肝転移，腹膜転移は認めなかったが，術中迅速病理診断にて No.14a リンパ節に腺癌の転移がみられた．また，空腸ほぼ全域にわたり漿膜側に壁外性発育を示す大きさ数 mm から約 15 mm までの腫瘍が多数存在しており，迅速病理診断では神経鞘腫が推定された．幽門輪温存膵頭十二指腸切除と併せ，最大の腫瘍を含む上部空腸約 20cm を合併切除した．さらに，閉腹時に体表の腫瘤を一つ採取した．

切除標本所見：乳頭部に径 2cm 大の露出腫瘤

＜2006 年 10 月 25 日受理＞別刷請求先：生田　真一
〒663-8186　西宮市上鳴尾町 4―31　明和病院外科

Fig. 1　There are multiple skin tumors and café au lait spots.

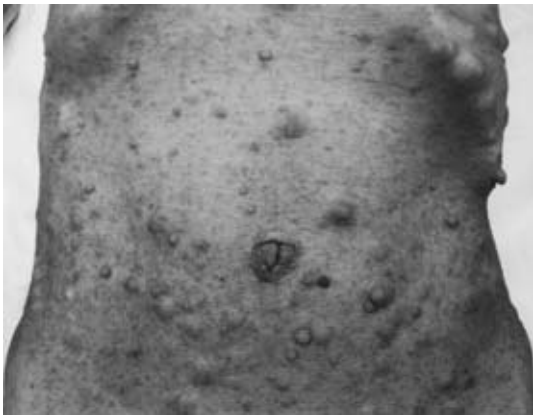

Table 1　Laboratory data on admission

＜ Hematology ＞		Na	139 mEq/L
WBC	60×10^2 /μl	K	4.1 mEq/L
RBC	364×10^4 /μl	Cl	103 mEq/L
Hb	10.7 g/dl	Ca	9.7 mg/dl
Hct	30.9 %	CRP	0.81 mg/dl
Plt	39.8×10^4 /μl		
		＜ Coagulation study ＞	
＜ Blood chemistry ＞		PT	116 %
TP	7.3 g/dl	APTT	29.8 sec
Alb	3.6 g/dl		
T-Bil	8.0 mg/dl	＜ Tumor markers ＞	
D-Bil	6.3 mg/dl	CEA	3.3 ng/ml
LDH	155 IU/L	CA 19-9	71 U/ml
AST	75 IU/L		
ALT	66 IU/L	＜ Urinalysis＞	
γ-GTP	1,548 IU/L	Protein	(－)
ALP	4,010 IU/L	Glucose	(－)
Amy	193 IU/L	Urobil	(＋1)
BUN	12.7 mg/dl	Bil	(－)
Cr	0.50 Mg/dl		

型の腫瘍を認めた．空腸漿膜面には壁外性腫瘍を多数認めたが，粘膜面に異常はみられなかった(**Fig. 2**)．

病理組織学的検査所見：乳頭部腫瘍は高分化管状～乳頭状腺癌の像を示し，胆道癌取扱い規約[4]上の int，INFγ，ly1，v1，pn1，panc3，du1，n2(＋)，em0，stage IVa と診断された(**Fig. 3a**)．空腸腫瘍は紡錘形細胞の索状増殖より成り，免疫組織化学染色で c-kit(＋)，CD34(＋)，S-100-p(－)，αSMA(－)，核分裂像は 0/50 HPFs であり，very low risk GIST の像と考えられた（**Fig. 3b, c**）．術中に生検した皮膚腫瘍は神経線維腫（**Fig. 3d**）であった．

Fig. 2　Macroscopic picture of the resected specimen showed a tumor of the papilla of Vater (arrows) and multiple serosal nodules in the jejunum (arrow heads).

また，患者の同意を得て空腸 GIST の *c-kit* 遺伝子検索を試みたところ，exon 9，11，13，17 のいずれにも変異を認めなかった．

術後経過：術後は良好に経過し第 37 病日に退院した．患者の希望で補助療法は施行しなかったが，9 か月後に肝転移が出現し，画像診断で乳頭部癌の転移再発と診断した．術後 10 か月現在，gemcitabine による全身化学療法を施行中である．

考　察

R 病は神経線維腫症(neurofibromatosis；NF)1 型とも呼ばれ，出生約 3,000 人に 1 人の割合で発生し，皮膚のカフェ・オ・レ斑と多発神経線維腫のほか眼，骨，中枢神経，内分泌系などにも多彩な随伴病変を生ずることで知られている[1]．

R 病には，約 3.9～25% の頻度で消化管間葉系腫瘍の合併がみられ，従来，その多くは神経原性腫瘍であるとされてきた[2)3)]．しかし，近年，免疫組織学的検討により定義された GIST の概念の普及に伴い，GIST との合併例が報告されるようになってきた[5)~8)]．GIST は通常胃に単発的に発生することが多いが，R 病合併 GIST は空腸に好発し，多発傾向にある点が特徴である[5)~7)]．西島ら[5)]は

Fig. 3 Histological examination of a tumor of the papilla of Vater showed well differentiated and papillary adenocarcinoma (a H.E. ×100). Jejunal tumors were composed of spindle cells arranged in a bundle pattern, and the cells were immunohistochemically positive for c-kit (b×400) and CD34 (c×400). Skin tumors were histologically diagnosed as neurofibromas (d H.E.×400).

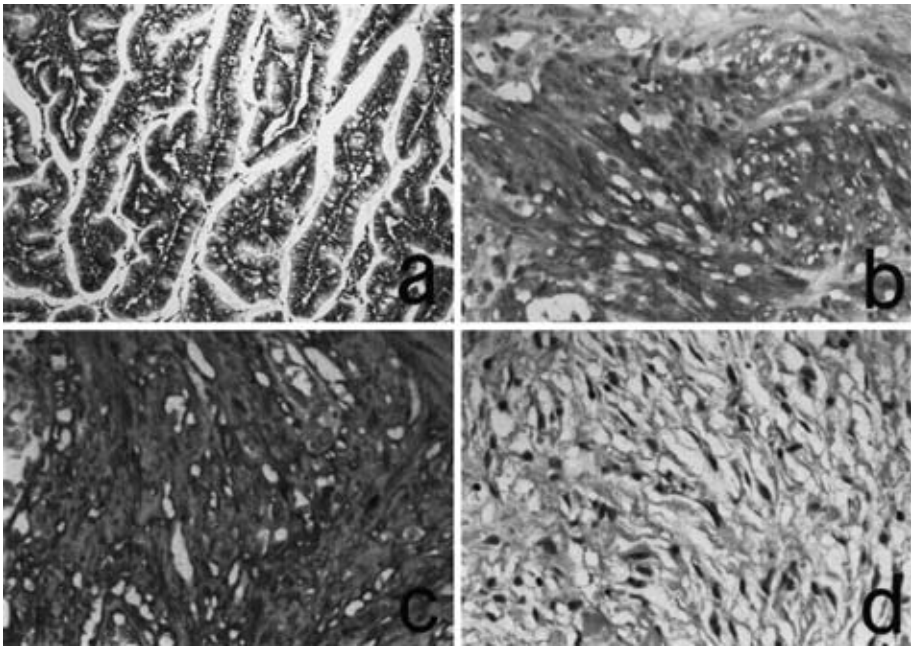

Table 2 Reported cases of von Recklinghausen's disease complicated by carcinoma of the papilla of Vater

	Author	Year	Age/Gender	Chief complaint	Histology	Operation	Accompanied lesion
1	Numa[9]	1965	58/M	jaundice	adc	CD	leiomyoma (jejunum)
2	Sawai[10]	1979	54/M	lumbar pain	well	(−)	leiomyosarcoma (subcutaneous)
3	Tsukada[11]	1981	74/F	jaundice	well	(−)	duodenal ulcer
4	Imamura[12]	1983	57/F	jaundice	adc	TR	leiomyoma (duodenum)
5	Harada[13]	1983	52/F	jaundice	adc	PD	leiomyoma (duodenum)
6	Matsumoto[14]	1984	43/F	epigastralgia	well	PD	aberrant pancreas (jejunum)
7	Hashimoto[15]	1985	77/F	jaundice	adc	PD	leiomyoma (jejunum)
8	Yoshimine[16]	1989	64/F	appetite loss	por	GJ	leiomyoma (stomach, duodenum, jejunum)
9	Shinbo[17]	1990	61/F	epigastralgia	ND	PD	(−)
10	Ichinose[18]	1995	39/M	liver dysfunction	pap ～ well	PD	(−)
11	Nagayama[19]	1997	40/F	jaundice	mod	PD	(−)
12	Umehara[20]	1997	56/F	jaundice	por	PD	leiomyoma (duodenum, jejunum)
13	Fujita[21]	2002	69/F	epigastralgia	well	PpPD	GIST (jejunum)
14	Tobita[22]	2005	57/F	general fatigue	mod	PpPD	Schwannoma (duodenum)
15	Our case		71/M	general fatigue	well ～ pap	PpPD	GIST (jejunum)

ND ; not described, adc ; adenocarcinoma, well ; well differentiated adenocarcinoma, mod ; moderatery differentiated adenocarcinoma, por ; poorly differentiated adenocarcinoma, pap ; papillary adenocarcinoma, CD ; cholecystoduodenostomy, TR ; tumor resection, GJ ; gastrojejunostomy, PD ; pancreratoduodenectomy, PpPD ; pylorus-preserving pancreatoduodenectomy

2003年にR病に合併したGIST 35例を集計報告しているが，免疫染色による詳細な検討がなされた27例中，neural typeは4例に過ぎず，uncommitted type（いわゆる狭義のGIST）が11例であったとしている．その後もR病に合併したGISTの報告例は増えており，今後さらなる症例の集積により悪性度や長期予後を含めた臨床像が明らかにされていくものと思われる．

一方，上皮性悪性腫瘍の合併は非上皮性腫瘍に比べまれとされている．今回，著者らが医学中央雑誌（1960～2005年）で「乳頭部癌」「R病」をキーワードに検索した十二指腸乳頭部癌合併R病の報告例は本症例を含め15例であった（**Table 2**）[9)～22)]．年齢は39～77歳（平均58.1歳），男女比4：11と女性に多く，15例中11例（73%）で乳頭部癌以外の消化管病変を合併していた．このうち乳頭部癌にGISTも併存した報告は自験例を含めわずか2例に過ぎず，本症例は極めてまれな症例と思われた．しかし，過去にH.E. 染色のみで平滑筋腫と診断されていた症例の中に，現在のGISTの範ちゅうに含まれる症例が存在した可能性はあると思われる．

R病の責任遺伝子であるNF1遺伝子は癌抑制遺伝子と考えられており，17番染色体長腕上に存在する．その代表的な遺伝子産物はneurofibrominと呼ばれ，ras蛋白を不活性型に変える機能を有する[23)]．すなわち，R病に腫瘍が併発しやすい理由として，NF1遺伝子の変異によるneurofibrominの機能異常がras蛋白を異常活性化する機序が推測されている[23)]．一方，NF1遺伝子変異のあるSchwannoma cell lineにおいて*c-kit*が強く発現するという報告もある[23)24)]．さらに，通常GISTで変異を伴う頻度の高い*c-kit*遺伝子exon 9, 11, 13, 17などの変異がR病合併GISTでは認められないという遺伝子学的特徴も指摘されており[25)]，本症例においても同様であった．

R病そのものは良性疾患であり，合併疾患が予後を左右する大きな因子となる．GISTに対する治療としては，一般に積極的な外科的切除が推奨されているが，R病に合併したGIST，とくに多発例に対する治療方針として確立されたものはいまだない[7)]．自験例では空腸全域に腫瘍が多発していたが，乳頭部癌の進行度ならびに小腸広範囲切除による短腸症候群などのquality of lifeの低下を考慮し，すべての小腸腫瘍の切除は避けた．これまで，R病合併小腸多発GISTの非完全切除例で経過観察を行った症例[26)]やimatinib mesylateを投与した症例[7)]などの報告はあるが，その是非についての結論は出ていない．今回の小腸腫瘍はいずれも大きさ5cm以下であり，切除した腫瘍については核分裂像も認めず，悪性度は低いと考えられた．しかし，出血や小腸穿孔で発症したR病合併GISTの報告[6)8)]もあり，悪性度に関わらず残存腫瘍に対する十分な観察は必要と考えている．

稿を終えるにあたり，本論文の執筆に際しご協力，ご指導頂いた兵庫医大病院病理学の廣田誠一教授，北大阪病院内科の藤倉美貴男先生に深謝いたします．

文　献

1）尾崎行男，水沢清昭，牧野正人ほか：Von Recklinghausen病と悪性病変．外科診療　**25**：119―122, 1983
2）田中貞夫，坂江清弘，徳永正義：Von Recklinghausen病に合併した消化管神経原性腫瘍と筋原性腫瘍について―2例の報告並びに本邦報告例の検討―．鹿児島大医誌　**28**：1―18, 1976
3）Hochberg FH, Dasilva AB, Galdabini J et al：Gastrointestinal involvement in von Recklinghausen's neurofibromatosis. Neurology　**24**：1144―1151, 1974
4）日本胆道外科研究会編：胆道癌取扱い規約．第4版．金原出版，東京，1997，p40―70
5）西島弘二，伊藤　博，黒阪慶幸ほか：von Recklinghausen病に合併した小腸多発gastrointestinal stromal tumorの1例．日臨外会誌　**64**：1920―1924, 2003
6）河西　秀，添田純平，大森敏弘ほか：小腸の多発性gastrointestinal stromal tumor（GIST）により消化管出血をきたしたvon Recklinghausen病の1例．臨外　**58**：875―878, 2003
7）菊地健司，大野耕一，藤森　勝ほか：von Recklinghausen病に合併した小腸多発gastrointestinal stromal tumorの1例．日臨外会誌　**66**：1362―1366, 2005
8）佐藤太一，久保田仁，鈴木秀昭ほか：von Recklinghausen病に合併した空腸gastrointestinal stromal tumor穿孔の1例．外科　**67**：847―850, 2005
9）沼　正三，田口　孟，西脇郁三ほか：閉塞性黄疸と皮膚線維腫（dermatofibroma）を伴った小腸平滑筋腫（leiomyoma）の1症例．日内会誌　**54**：

387—388, 1965
10) 沢井冬樹，本庄　昭，松本善孝ほか：von Recklinghausen 病に十二指腸腺癌と横紋筋肉腫を合併した 1 剖検例．日内会誌　**68**：115, 1979
11) 塚田豊弘，杉山博通，間下信昭ほか：von Recklinghausen 病に十二指腸乳頭部癌と穿通性十二指腸球部潰瘍を伴った 1 剖検例．共済医報　**30**：450—453, 1981
12) 今村鉄男，鈴木　稔，佐田正之ほか：十二指腸の乳頭部癌と平滑筋腫を合併した von Recklinghausen 病の 1 例．日消外会誌　**16**：332, 1983
13) 原田一道, 林　英樹, 水島和雄ほか：Vater 乳頭部癌を伴い複雑な病態を呈した Recklinghausen 病の 1 例．胃と腸　**18**：475—479, 1983
14) 松本伸二, 吉本英夫, 田中雅夫ほか：Vater 乳頭部癌と空腸迷入膵を合併した von Recklinghausen 病の 1 例．胆と膵　**5**：1695—1699, 1984
15) 橋本雅夫，杉本恵洋，榎本光伸ほか：Von Recklinghausen 病に十二指腸乳頭部癌と小腸平滑筋腫を伴った 1 症例．日臨外医会誌　**46**：826—831, 1985
16) 吉嶺研二，冨松久信，古賀俊彦ほか：十二指腸癌と消化管平滑筋腫を合併した von Recklinghausen 病の 1 例．内科　**63**：775—777, 1989
17) 新保雅宏，宗像周二，南村哲司ほか：Von Recklinghausen 病に合併した十二指腸乳頭部癌の 1 症例．信州医誌　**38**：197, 1990
18) 一之瀬千恵子, 五十嵐健太郎, 畑耕治郎ほか：von Recklinghausen 病に合併した十二指腸乳頭部癌の 1 例．Endosc Forum digest dis **11**：233—236, 1995
19) 永山和宜，泉　並木，斎藤一典ほか：十二指腸乳頭部癌を合併した von Recklinghausen 病の 1 例．日消誌　**94**：123—128, 1997
20) 梅原靖彦，木村泰三，大久保忠俊ほか：Recklinghausen 病に合併した Vater 乳頭部癌及び多発性小腸平滑筋腫の 1 例．日臨外医会誌　**58**：2580—2584, 1997
21) 藤田美芳，森田高行，宮坂祐司ほか：von Recklinghausen 病に十二指腸乳頭部癌と空腸 GIST を併存した 1 例．北海道外誌　**47**：32—35, 2002
22) 飛田浩司，山崎一馬，児玉多曜ほか：膵体尾部低形成を伴う von Recklinghausen 病に合併した十二指腸乳頭部癌の 1 切除例．日消外会誌　**38**：312—317, 2005
23) 妹尾恭司, 横山善文, 藤田史岳ほか：皮膚疾患 von Recklinghausen 病．胃と腸　**38**：481—485, 2003
24) Badache A, Muja N, De Vries GH：Expression of Kit in neurofibromin-deficient human Schwann cell：role in Schwann cell hyperplasia associated with type 1 neurofibromatosis. Oncogene **17**：795—800, 1998
25) Kinoshita K, Hirota S, Isozaki K et al：Absence of c-kit gene mutations in gastrointestinal stromal tumours from neurofibromatosis type 1 patients. J Pathol **202**：80—85, 2004
26) 高村博之，永井　昇，長谷部健ほか：小腸多発 gastrointestinal stromal tumor を合併した von Recklinghausen 病の 1 例．日消外会誌　**35**：668—672, 2002

A Case of von Recklinghausen's Disease Complicated by Carcinoma of the Papilla of Vater and Multiple Gastrointestinal Stromal Tumors of the Jejunum

Shin-ichi Ikuta, Chiaki Yasui, Tsukasa Aihara, Hidenori Yoshie,
Toshihiro Bandoh, Masao Mitsunobu, Ayako Sugihara* and Naoki Yamanaka
Department of Surgery and Department of Pathology*, Meiwa General Hospital

A 71-year-old man with von Recklinghausen's disease and referred for general fatigue was found in gastroduodenoscopy and biopsy specimen pathology to have adenocarcinoma of the papilla of Vater, necessitating pylorus-preserving pancreatoduodenectomy and partial jejunal resection due to multiple tumors found on the serosal surface of the jejunum. Immunohistologically, the jejunal tumors were diagnosed as uncommitted gastrointestinal stromal tumors (GISTs). Von Recklinghausen's disease frequently accompanies neurogenic tumors, but is rarely associated with nonneurogenic tumors. Carcinoma of the papilla of Vater and jejunal GISTs associated with von Recklinghausen's disease is rare.

Key words：von Recklinghausen's disease, carcinoma of the papilla of Vater, gastrointestinal stromal tumor
〔Jpn J Gastroenterol Surg 40：599—604, 2007〕

Reprint requests：Shin-ichi Ikuta　Department of Surgery, Meiwa General Hospital
4-31 Agenaruo-cho, Nishinomiya, 663-8186 JAPAN

Accepted：October 25, 2006

©2007 The Japanese Society of Gastroenterological Surgery　Journal Web Site：http://www.jsgs.or.jp/journal/