日消外会誌　40（5）：605～610，2007年

症例報告

十二指腸乳頭部原発腺内分泌細胞癌の1切除例

石巻市立病院外科，東北大学病院病理部*

阿部　友哉　　内山　哲之　　大沼　　勝　　北山　　卓
加藤　　貴　　神山　泰彦　　伊勢　秀雄　　渡辺　みか*

症例は73歳の男性で，閉塞性黄疸の診断で入院となった．精査にてVater乳頭部癌の診断で膵頭十二指腸切除術を施行した．腫瘍は1.0×1.0cmで腺癌と内分泌細胞癌成分があり，両者に移行帯を認めたため，腺内分泌細胞癌と診断された．Vater乳頭部原発腺内分泌細胞癌の本邦報告例は，自験例を含め7例である．本疾患は悪性度が高く，既報告例はほぼ全例再発しており，予後不良な疾患だが，本症例は術後14か月無再発生存中である．本疾患の治療について確立されたものはないが，術後補助化学療法が有効であると考えられた．文献的考察を加えて報告する．

はじめに

最近，消化管原発内分泌細胞癌の報告が増えているが，Vater乳頭部原発のものは非常にまれである．今回，我々はVater乳頭部原発腺内分泌細胞癌の切除および無再発生存例を経験したので報告する．

症　　例

症例：73歳，男性

主訴：発熱，黄疸

家族歴，既往歴：特記すべきことなし．

現病歴：平成17年3月中旬より発熱が出現し，近医で抗生剤投与されていた．4月初旬より黄疸を自覚し，近医受診．腹部超音波検査にて肝内胆管拡張，胆嚢の腫大を認めたため，閉塞性黄疸の診断で当院紹介入院となった．

入院時現症：眼瞼結膜および皮膚に黄染を認めた．腹部は平坦・軟で圧痛はなかった．Courvoisier徴候を認めた．

入院時検査所見：総ビリルビン4.2mg/dlと黄疸を認め，AST 83IU/*l*，ALT 43IU/*l*，ALP 537 IU/*l*，γGTP 195IU/*l*，血清アミラーゼ414IU/*l*と異常高値であった．Hb 10.0g/dlと貧血を認めた．腫瘍マーカーはCEA 4.4ng/ml，CA19-9 35U/mlと正常範囲内であった．

腹部超音波検査：肝内胆管および総胆管，主膵管の拡張を認めた．

腹部CT：肝内胆管・総胆管・主膵管がびまん性に拡張していたがVater乳頭部付近に明らかな病変は同定できなかった．肝転移，リンパ節腫脹は認めなかった．

上部消化管内視鏡検査：Vater乳頭部に露出する腫瘤を認めた（**Fig. 1**）．生検にて高分化型腺癌と診断された．また，胃体上部後壁にIIa病変，幽門部大彎に小隆起を認め，生検でそれぞれ高分化型腺癌と診断された．後者は手術にて切離範囲に含めることとし，前者は内視鏡下に切除した．

内視鏡的逆行性胆管造影検査（ERC）：胆管拡張を認め，乳頭部胆管に小さな陰影欠損を認めた（**Fig. 2**）．膵管造影検査（ERP）は行わなかった．

超音波内視鏡検査（EUS）：乳頭部にやや低エコーな腫瘤を認めた（**Fig. 3**）．

以上より，Vater乳頭部癌の診断で，2005年5月に膵頭十二指腸切除術を施行した．他臓器転移，腹膜播種は認めず，術中に腫瘤は触知されなかった．胆嚢内に黒色石が多数認められた．リンパ節郭清は2群まで行った．

切除標本：胆道癌取扱い規約[1]に従い，A，露出

＜2006年11月22日受理＞別刷請求先：阿部　友哉
〒986-0835　石巻市南浜町1―7―20　石巻市立病院外科

Fig. 1　Endoscopic fiberscopy showed an elevated reddish mass at the papilla of Vater.

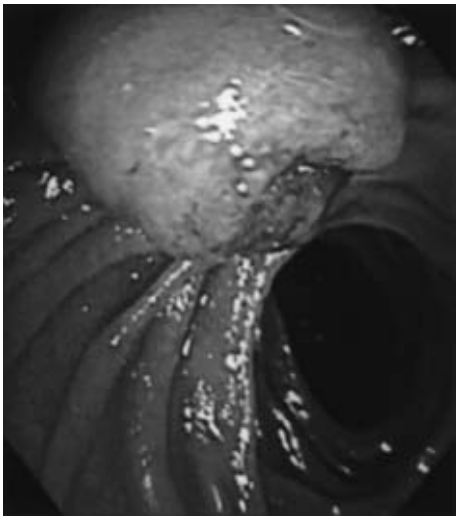

Fig. 2　ERC showed a small filling defect of the lower common bile duct（arrow）.

Fig. 3　EUS showed a hypoechoic mass lesion in the papilla of Vater（arrow）.

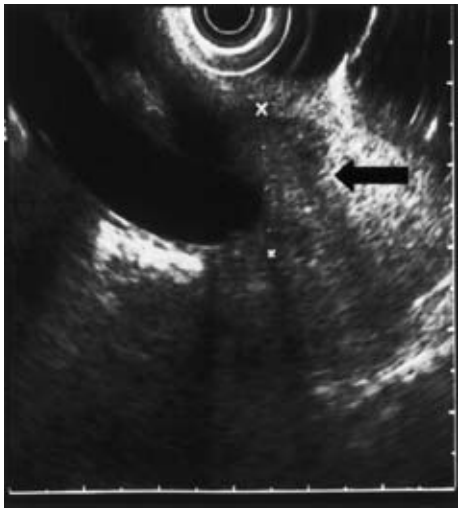

Fig. 4　Macroscopic findings of resected specimen. There is a tumor at the papilla of Vater about 1cm in diameter（arrow）.

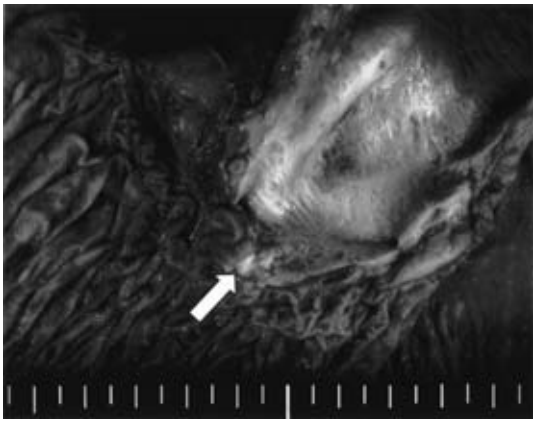

腫瘤型，1.0×1.0cm，H_0，$Panc_0$，Du_1，P_0，N_0，M（−），Stage II と診断した（**Fig. 4**）.

病理組織学的検査所見：腫瘍は円柱状の異型細胞が，不規則な腺管構造をとって増生している部分（高分化型腺癌）と，弱好酸性微細顆粒状胞体を有する多稜形の異型細胞が，充実胞巣状の構造をとって増生している部分が混在していた（**Fig. 5**）．免疫組織化学的に，後者はクロモグラニンA，NSE，シナプトフィジン陽性でセロトニンおよびソマトスタチン陰性であり，前者はすべて陰性であった（**Fig. 6**）．両者は組織学的に接して存在し，移行像を有していたため，腺内分泌細胞癌と診断された．腫瘍は Oddi 筋を破壊し，一部で十二指腸固有筋層を越えており（du2），またわずかに膵実質に達していた（$panc_{1b}$）．リンパ節転移はなく，fStage II と診断されたが，高度の脈管・神

Fig. 5 Microscopic findings of the removed specimen.（H.E. ×400）（A）Endocrine cell carcinoma component shows solid nest of polyhedral cells with oval nuclei and fine granular cytoplasm.（B）Adenocarcinoma component shows tubular pattern of atypical colmunar.

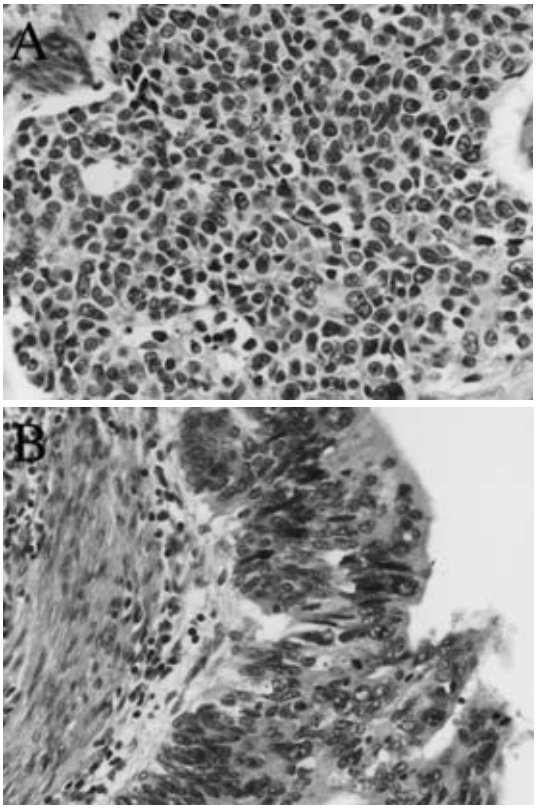

Fig. 6 Endocrine cell carcinoma component is positively stained to chromogranin A（A）and NSE（B）by immunohistochemistry.（×200）White arrow：adenocarcinoma component, Black arrow：endocrine cell carcinoma component.

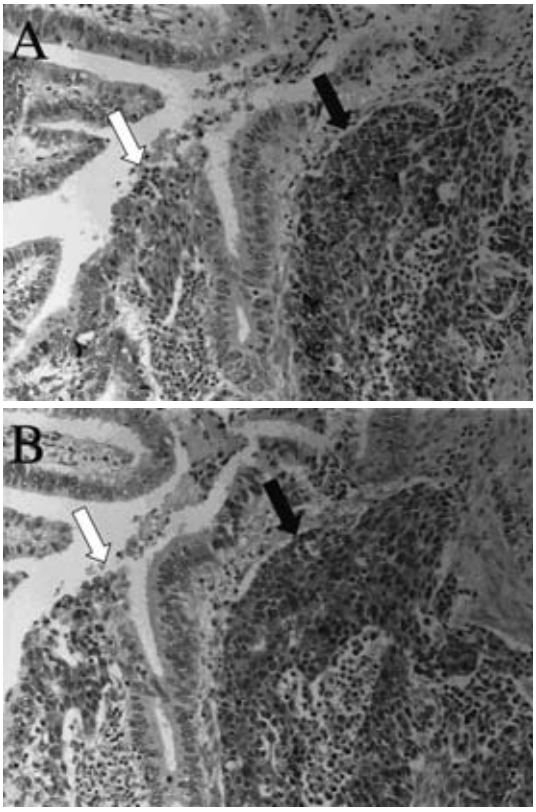

経周囲浸潤が認められた（ly_3，v_2，pn_3）.

術後経過：術後は大きな合併症なく退院された．TS-1 および CDDP による術後補助化学療法を行っているが，術後1年2か月経過した現在，無再発生存中である.

考　察

一般に，消化管内分泌系腫瘍は，低異型度低悪性度のカルチノイド腫瘍と，高異型度高悪性度の内分泌細胞癌に2大別される[2]. 内分泌細胞癌は食道，胃，結腸，直腸，胆道などに報告を認める．胆道癌取扱い規約（第5版）[1]によると，組織型分類として小細胞癌（内分泌細胞癌）と腺内分泌細胞癌の記載があり，後者は腺癌と内分泌細胞癌が相接または混在するものと定義している．内分泌細胞癌の発生は，①先行した通常腺癌からの発生，②先行したカルチノイドからの発生，③非腫瘍性多分化能幹細胞からの発生，④非腫瘍性幼若内分泌細胞からの発生，の四つの経路が推定されている[3]. 腺癌との合併が多く，移行帯を認めることから①の説が有力とされている．岩渕ら[3]は，内分泌細胞癌だけの症例は潰瘍膨張型ないし隆起型の形態を呈することが多く，腺癌から分化した内分泌細胞癌が急速に発育し，腺癌成分が脱落したものと推測している. 本症例は隆起型をとっていたが，腺癌と内分泌細胞癌が接し，移行帯が存在したため，腺癌からの発生が示唆された.

Vater 乳頭部原発の腺内分泌細胞癌は非常にまれであるが，内分泌細胞癌あるいは小細胞癌とし

Table 1　Reported cases of adenoendocrine cell carcinoma of the papilla of Vater

Author	Year	Patient	Biopsy	Ope.	Size	Pathology	Chemo.	Prognosis
Misonou[5]	1990	47F	Adenoca.	PD	3.5×3.0cm	ECC + tub1	Not done	9M alive liver meta
Watanuki[4]	1990	68M	N.D	PD	2.2×2.0×1.5cm	ECC + tub1 + SCC	After liver metastasis	10M dead
Mitani[6]	1994	59M	Adenoca.	PD	4.0×1.5cm	ECC + tub1	N.D	N.D
Murakawa[7]	2001	66M	Adenoca.	PpPD	2.6×1.8cm	ECC + tub2	Not done	10M alive bone/LN meta
Okinawa[8]	2003	53M	tub3	PpPD	3×2cm	ECC + tub3 + sig + muc	N.D	3M dead liver meta
Koshiishi[9]	2004	77M	Ud or SCC	PD	3.0×2.5×2.0cm	ECC + tub2	Not done	14M dead liver meta
Our case		73M	tub1	PD	1.0×1.0cm	ECC + tub1	TS-1 + CDDP	14M alive disease free

PD：pancreaticoduodenectomy, PpPD：pylorus preserving pancreaticoduodenectomy, N.D：no description, ECC：endocrine cell carcinoma, SCC：small cell carcinoma, tub1：well differentiated tubular adenocarcinoma, tub2：moderately differentiated tubular adenocarcinoma, tub3：pooly differentiated tubular adenocarcinoma, ud：undifferentiated carcinoma, sig：signet-ring cell carcinoma, muc：mucinous adenocarcinoma

て報告されているものもある．これらを明らかにするため，医学中央雑誌刊行会 Web 版で,「Vater 乳頭部」「内分泌細胞癌」「小細胞癌」「腺内分泌細胞癌」をキーワードに 1983 年～2006 年 6 月まで検索したところ(会議録除く)，腺癌と併存した小細胞癌（内分泌細胞癌）を含めると，自験例とあわせて 7 例が報告されているのみである[4)~9)]（**Table 1**）．自験例は報告例中，唯一の無再発生存例といってよく，長期予後が期待できる．この要因を検討してみた．まず，腫瘍径では 1.0cm と最小であるが，脈管侵襲が高度であり，腺内分泌細胞癌の悪性度の高さがうかがえる．小細胞癌（内分泌細胞癌）の報告では 2.0cm 未満の報告が 2 例あり，1 例は局所切除で 4 年 9 か月の無再発生存を得ている[10)]が，1 例はリンパ節転移も認め，肝転移にて 7 か月で死亡している[11)]．この 2 症例の違いは脈管侵襲およびリンパ節転移の有無であった．小林ら[12)]は十二指腸乳頭部原発小細胞癌（内分泌細胞癌）の本邦報告例をまとめ，脈管浸潤・膵臓や十二指腸浸潤・細胞分裂・腫瘍細胞の異型度といった組織形態学的指標のうち，一つでも陽性所見があれば予後は極めて悪いと結論づけた．しかし，本症例は高度の脈管・周囲浸潤があるにもかかわらず，無再発生存が得られた．術後補助化学療法については TS-1＋CDDP 併用化学療法（TS-1 100mg/日，3 週投与 2 週休薬を 1 コースとし，day 8 に CDDP 60mg/m^{2}投与）を行った．現在，内分泌細胞癌に対する標準的な化学療法はないが，CDDP を中心とした多剤併用療法が奏功した例が報告されている[13)~15)]．また，主に胃内分泌細胞癌に対して TS-1 内服が有効であったとする報告が散見される[16)~18)]．同化学療法を Vater 原発腺内分泌細胞癌に使用した報告は本症例が初であるが，補助化学療法として有用である可能性がある．また，副作用が軽度で，患者の quality of life も保たれるため，外来での長期継続が可能であった．

Vater 乳頭部原発腺内分泌細胞癌症例で術前診断できたのは 7 例中 1 例（14.3%）のみであり，術前診断は困難である．本邦の胆道癌登録症例における乳頭部癌における腺癌の割合は約 96%[19)]であり，通常 Vater 乳頭部に腫瘍を発見すれば，疑うのは腺癌であろう．既報告例でもほとんどが生検による腺癌の術前診断のもとに，その標準術式である膵頭十二指腸切除術あるいは幽門輪温存膵頭十二指腸切除術が行われている．輿石ら[9)]は術前に小細胞癌と診断し，拡大リンパ節郭清を施行し，その有効性を述べている．生検の段階で常に本疾患を鑑別診断に挙げることは重要である．しかし，術前に内分泌細胞癌と診断し，拡大手術を行うことは，生検で証明されないかぎり困難である．むしろ，重要であるのは手術後の治療であり，高度浸潤があっても，補助化学療法を行えば長期予後

が期待できうることが自験例より示唆される．八木ら[20]も乳頭部小細胞癌（du2，N1（＋））にlow dose FPとOK-432で術後補助化学療法を行い，19か月無再発生存例を報告している．

本疾患の治療方針確立には症例の集積が待たれるところであるが，外科手術に補助化学療法を加えた集学的治療が有効であると思われた．

なお，本論文の要旨は第61回日本消化器外科学会定期学術総会（2006年7月，横浜）で報告した．

文　献

1）日本胆道外科研究会編：胆道癌取り扱い規約．第5版．金原出版，東京，2003
2）岩渕三哉，渡辺英伸：消化管カルチノイド腫瘍―最近の考え方―．外科　**58**：1305―1312, 1996
3）岩渕三哉，渡辺英伸，石原法子ほか：消化管カルチノイドの病理．臨消内科　**5**：1669―1681, 1990
4）綿貫　啓，横森忠紘，谷口棟一郎ほか：胆道系内分泌細胞癌の2例．癌の臨　**36**：2067―2072, 1990
5）Misonou J, Kanda M, Kitagawa T et al：A case of coexisting malignant carcinoid tumor and adenocarcinoma in the papilla of Vater. Gastroenterol Jpn **25**：630―635, 1990
6）三谷眞己，片岡　誠，桑原義之ほか：十二指腸乳頭部に発生した内分泌細胞癌と管状腺癌の複合腫瘍の1例．日消外会誌　**27**：907―911, 1994
7）村川力彦, 西山　徹, 福良嚴宏ほか：Vater乳頭部に発生した腺内分泌細胞癌の1例．日消外会誌　**34**：581―585, 2001
8）沖村　明，西山隆之，中正恵二ほか：総胆管下部に発生した腺内分泌細胞癌の1例．診断病理　**20**：50―54, 2003
9）輿石直樹，井出澤剛直，井上亜矢子ほか：十二指腸乳頭部に発生した腺内分泌細胞癌の1例．日消外会誌　**37**：45―50, 2004
10）長川達哉，藤永　明，須賀俊博ほか：十二指腸乳頭部内分泌細胞腫瘍．消画像　**3**：214―219, 2001
11）出射由香，釜田里江，南　香織ほか：十二指腸乳頭部に発生した小細胞癌の1例．日臨細胞会誌　**6**：598―602, 1998
12）小林　隆，照屋正則，清水誠一郎ほか：十二指腸乳頭部原発小細胞癌（内分泌細胞癌）の1切除例と文献報告例の検討．日消外会誌　**39**：60―65, 2006
13）石井龍宏，上平祐樹，渡辺良平ほか：早期発見し得た胆嚢原発腺内分泌細胞癌の1例．日消外会誌　**33**：352―356, 2000
14）上繁宣雄，中川秀人，菅谷純一ほか：多剤併用化学療法が著効を示した再発胃内分泌細胞癌の1例．日臨外会誌　**61**：1469―1473, 2000
15）田浦康二朗，猪飼伊知夫，霜田雅之ほか：十二指腸乳頭部神経内分泌癌の1例．日消外会誌　**39**：300―305, 2006
16）長田博光，横尾直樹，北角泰人ほか：特異な形態を呈した胃原発小細胞癌の1例．日臨外会誌　**66**：1624―1628, 2005
17）馬　晋峰，竹下明子，平井一郎ほか：膵周囲リンパ節転移を伴う胃神経内分泌細胞癌に対する膵頭十二指腸切除術の1例. 消画像　**8**：9―12, 2006
18）高橋直子，清水篤志，久保淑幸ほか：術前のTS-1投与が肺転移に有効と考えられた胃内分泌細胞癌の1例．日臨外会誌　**67**：76―79, 2006
19）永川宅和，萱原正都：胆道癌登録成績が教える胆道癌の診断と治療のあり方．金原出版，東京，2005，p67
20）八木健之，上杉尚正，小林哲郎ほか：十二指腸乳頭部に発生した小細胞癌の1例．日臨外会誌　**65**：2123―2126, 2004

A Case of Adenoendocrine Cell Carcinoma of the Ampulla of Vater

Tomoya Abe, Tetsuyuki Uchiyama, Masaru Onuma, Taku Kitayama,
Takashi Kato, Yasuhiko Kamiyama, Hideo Ise and Mika Watanabe*
Department of Surgery, Ishinomaki Municipal Hospital
Department of Pathology, Tohoku University Hospital*

A 73-year-old man admitted for obstructive jaundice was found in histological examination of a biopsied specimen of the papilla of Vater to have adenocarcinoma. We conducted pancreaticoduodenectomy with regional lymph node dissection. Histologically, the tumor consisted of solid nests of eosinophilic atypical cells with adenocarcinoma. Immunohistochemically, staining was positive for NSE and chromogranin A. The definitive diagnosis was adenoendocrine cell carcinoma. Although the prognosis of endocrine cell carcinoma is ordinarily dismal, the man has remained disease-free in the 14 months since surgery, presumably thanks to adjuvant chemotherapy. To the best of our knowledge, this is the only seventh case ever reported of endocrine cell carcinoma of the ampulla of Vater in Japan.

Key words：adenoendocrine cell carcinoma, ampulla of Vater, adjuvant chemotherapy

〔Jpn J Gastroenterol Surg 40：605—610, 2007〕

Reprint requests：Tomoya Abe　Department of Surgery, Ishinomaki Municipal Hospital
1-7-20 Minamihama-machi, Ishinomaki, 986-0835 JAPAN

Accepted：November 22, 2006

©2007 The Japanese Society of Gastroenterological Surgery　Journal Web Site：http://www.jsgs.or.jp/journal/