日消外会誌　40（5）：611～616，2007年

症例報告

高アルドステロン血症と耐糖能異常を合併した若年者肝細胞癌の１例

国立がんセンター中央病院肝胆膵外科

山口　淳平　　佐野　　力　　島田　和明
阪本　良弘　　奈良　　聡　　小菅　智男

耐糖能異常を伴って診断されたウイルス性肝炎を伴わない若年者肝細胞癌の１例を経験したので報告する．症例は25歳の男性で，腹部膨満感および下肢浮腫を主訴に近医を受診し，諸検査にて糖尿病および肝腫瘍を指摘され当院に紹介となった．各種ホルモン検査結果では血中アルドステロン（421ng/dl）および尿中17-ketosteroid（17-KS）の異常高値（1,820mg/day）を認めた．肝細胞癌を疑い，肝右三区域切除術を施行したところ，糖尿病は著明に改善し，アルドステロン値は正常化した．病理組織学的検査では中分化型肝細胞癌と診断したが，免疫染色の結果ではホルモン産生を示唆する特異的な所見はなかった．糖尿病および高アルドステロン血症の原因は判然としないが，腫瘍による右腎動脈の圧排伸展から発症した２次性高アルドステロン血症の可能性があり，腫瘍切除により明らかな改善を示した興味ある症例であるので若干の考察を加え報告する．

はじめに

肝細胞癌は低血糖，高カルシウム血症などの各種の腫瘍随伴症候群を合併することがある[1]．肝硬変に糖尿病を合併することはあるものの，腫瘍による随伴症状として高血糖を示したという報告は見られない．また，まれにではあるが，ホルモン産生性肝細胞癌の報告としてhuman chorionic gonadotropin（以下，hCGと略記），erythropoietinなどを産生する肝細胞癌の報告はあった[2)～4)]が，アルドステロン産生を肝細胞癌で認めたとする報告はない．今回，我々は高アルドステロン血症と糖尿病を合併し，肝切除によって腫瘍を除いたところ，著明に改善したＢ型，あるいはＣ型肝炎を伴わない若年者に発症した肝細胞癌の１例を経験したので報告する．

症　　例

患者：25歳，男性

既往歴，家族歴：特記すべきことなし．

現病歴：2005年６月腹部膨満感および両下肢の浮腫を主訴に近医を受診し，腹部超音波検査において肝腫瘍を指摘され，また同時に糖尿病も指摘され当院に紹介となった．

初診時生化学検査所見：総蛋白6.2g/dl，アルブミン3.1g/dlと低栄養状態であり，血清ビリルビン値は1.4mg/dlと軽度上昇していた．また，HbA1c 11.6％，１日尿糖73gと高度の糖尿病を認めた．肝機能はGOT 23IU/*l*，GPT 26IU/*l*，ICG 15分値7.4％，プロトロンビン時間12.9秒（66.8％）と比較的良好で，また各種肝炎ウイルスマーカーも陰性であった．腫瘍マーカーはProtein Induced by Vitamin K Absence-II（PIVKA-II）のみが55 mAU/mlと若干の高値であった（**Table 1**）．

腹部造影CT：肝右葉を占める最大径15cmの円形境界明瞭で内部がモザイク様の肝腫瘍を認めた（**Fig. 1**）．腫瘍は肝外へ大きく発育し周囲臓器を圧排し，とくに右腎の尾側への変位と下大静脈の左方への圧排が著明であった．右副腎はCT上同定できなかった．

腹部血管造影検査：肝動脈造影動脈相において肝動脈右枝の圧排伸展および淡い腫瘍濃染を認めた．右腎動脈造影検査では右腎動脈の尾側への圧

＜2006年10月25日受理＞別刷請求先：山口　淳平
〒104-0045　中央区築地５―１―１　国立がんセンター中央病院肝胆膵外科

Table 1　Laboratory data

TP	6.2 g/dl	WBC	8,500 /μl
Alb	3.1 g/dl	Hb	16.3 g/dl
T-Bil	1.4 mg/dl	Plt	243,000 /μl
T-cho	67 mg/dl	PT	12.9 sec
BUN	12 mg/dl	PT%	66.80 %
Cl	98 mEq/*l*	AFP	3.9 ng/ml
Na	135 mEq/*l*	CEA	1.2 ng/ml
K	4.3 mEq/*l*	PIVKA-II	55 mAU/ml
GOT	23 IU/*l*	ICG 15	7.40 %
GPT	26 IU/*l*	HbA1c	11.30 %
LDH	892 U/*l*	HBs Ag	(−)
LAP	97 IU/*l*	HBs Ab	(−)
ChE	124 IU/*l*	HBc Ab	(−)
Cr	0.5 mg/dl	HCV Ab	(−)
CRP	0.9 mg/dl		

排伸展および副腎動脈を介した腫瘍への栄養血管を認めた（**Fig. 2**）.

各種内分泌学的検査：副腎原発腫瘍の可能性を考慮して施行した検査では，血清アルドステロン値の異常高値（421.0ng/dl）と尿中 17-KS 排泄の上昇（1,820mg/day）を認めた（**Table 2**）．経皮的針生検を施行したところ，Edmondoson 分類 II 型に相当する肝細胞癌を疑う所見であった.

以上より，肝細胞癌もしくは副腎腫瘍の術前診断で，逆 T 字切開開腹および第 9 肋間開胸の下，肝右 3 区域切除術を施行した（**Fig. 3**）.

手術所見：開腹後肝右葉脱転の際，腫瘍と右副腎の境界は明瞭であり剥離可能であったため肝原発の腫瘍であることを確認し，また右副腎は温存した．術中視野不良から出血量が多く，肝離断に際しては通常の肝門遮断（Pringle maneuver）に肝下部下大静脈遮断を併用して出血コントロールに努めた[5]．また，肝切離前に肝右葉を完全に授動することは困難であり，前方アプローチによる肝離断を採用した[6)7)]．腫瘍は線維性の被膜に覆われており，周囲臓器は圧排されているものの浸潤傾向を認めず，また下大静脈にも浸潤なく剥離可能であった．手術時間は 8 時間 31 分，門脈遮断時間 122 分，出血量 3,239g であった．新鮮切除標本では腫瘍は内部モザイク様で線維性の被膜に覆われた円形腫瘍であった（**Fig. 4**）.

病理組織学的検査：腫瘍細胞は比較的小型な類円形核を持つ異型肝細胞が，中索状に配列して増殖する中分化型肝細胞癌の像であった（**Fig. 5**）．肝癌取扱い規約第 4 版[8]に基づく記載では，eg，fc（+），fc-inf（+），sf（−），s 0，n 0，vp 1，vv 0，a 0，b 0，im 0，sm（−）：14mm，t3 n0 m0 stage III（治癒度 B）であった．腫瘍中に髄外造血像を多数認める以外は特徴的な所見は認められなかった．免疫染色の結果は，抗肝細胞抗体陰性，AFP 陰性と肝細胞癌としてはやや非典型的な所見ではあるものの，その他 chromogranin A 陰性，synaptophysin 陰性であり内分泌的特性は認められず，ホルモン産生を示唆する特異的な所見は得られなかった.

Fig. 1　Abdominal enhanced CT（A：early phase, B：late phase）
The tumour in the right lobe of the liver was round shaped and well-circumscribed, measuring 15 cm in diameter. The tumour was faintly enhanced in the early phase and late phase.

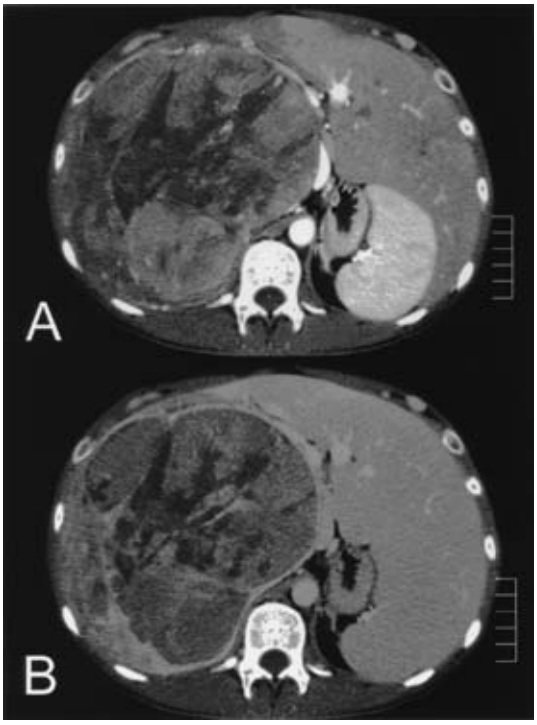

術後経過：術後は順調に経過し，第 14 病日退院となった．術後の内分泌学的検査所見では血中アルドステロン値は減少し（62.2ng/dl），尿中 17-KS

Fig. 2 Abdominal angiography showed displacement of the right hepatic artery (A) and the right renal artery (B). The tumour was fed by both hepatic and right adrenal artery.

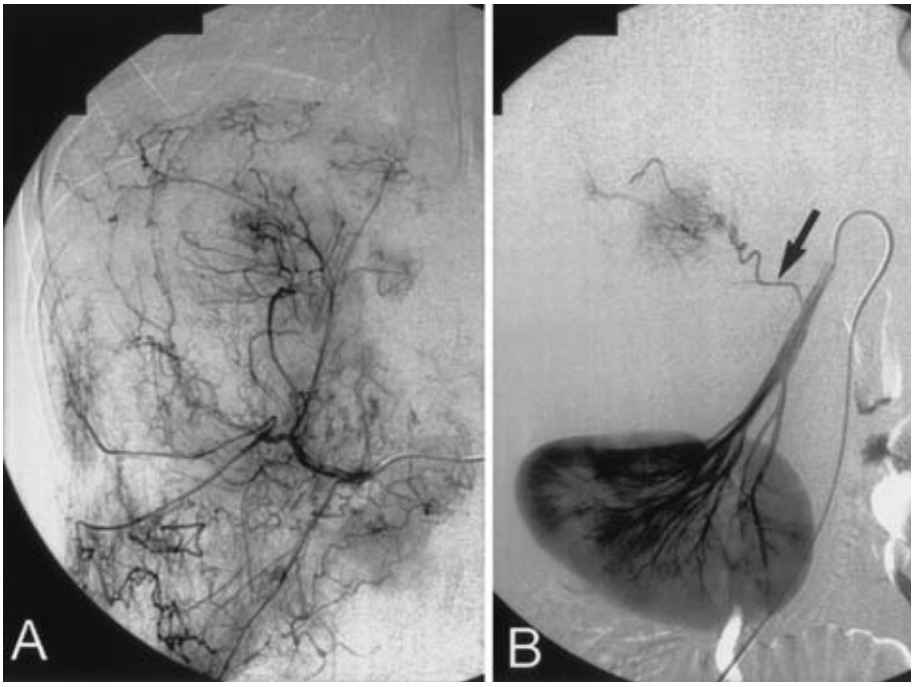

Table 2 Hormonal examination

Status		Preoperation	Postoperation
Serum level	cortisol (μg/dl)	17.8	11.3
	aldosterone (ng/dl)	421	62.2
	insulin (μIU/ml)	3	1.8
	gastrin (pg/ml)	28	47
	ACTH (pg/ml)	7.2	87
	renin (ng/ml)	2	5.7
Urinary level	sugar (g/day)	73.26	0.25
	17-OHCS (mg/day)	< 0.36	< 4.03
	17-KS (mg/day)	1,820	0.62
	adrenalin (μg/day)	2	3
	noradrenalin (μg/day)	38	85
	dopamin (μg/day)	302	368

排泄も減少した（0.62mg/day）．また，術後第13病日の1日尿糖は0.25g（常食摂取，インスリン等血糖下降薬使用なし）で，糖尿病の著明な改善を認めた（**Table 2**）．患者は術後6か月経過した現在も再発兆候なく社会生活に復している．

考　察

高アルドステロン血症および糖尿病を合併した肝細胞癌の1例を経験した．第16回全国原発性肝癌追跡調査報告[9]によれば，25歳以下の肝細胞癌は0.122%（23/18,827），HBs抗原陽性率は15.5%（2,790/17,956），HCV抗体陽性率は71.8%（13,080/18,216）で，本症例のようにB型およびC型肝炎陰性で比較的若年での発症である肝細胞癌はまれな症例と考えられた．腫瘍は最大径15cmと巨大であったが，肝右3区域切除を安全に施行でき，切除により症状の著明な改善が得られた．

手術に際し問題となったのは，切除の安全性であった．肝機能的には肝右葉は腫瘍により萎縮し代償性に外側区域が肥大しており，CT-volumetryにて右葉16%内側区域24%外側区域60%であり右3区域切除でも耐術可能と判断し，肝切離面積が最小となる同術式を選択した．また，腫瘍は巨大であり開胸を伴っても肝右葉の完全な脱転は困難であったため，肝離断を先行させたうえで前方より下大静脈を露出し短肝静脈の処理を行う前方アプローチ法を用いて下大静脈を露出した[6)7)]．下大静脈への浸潤の有無が問題であったが，圧排

Fig. 3　Intraoperative photographs
The inferior vena cava（IVC）was markedly compressed by the tumour（A）. The right adrenal gland was separated from the tumour（B）. IVC was clamped during hepatectomy（C）. Overview after resection is seen（D）.

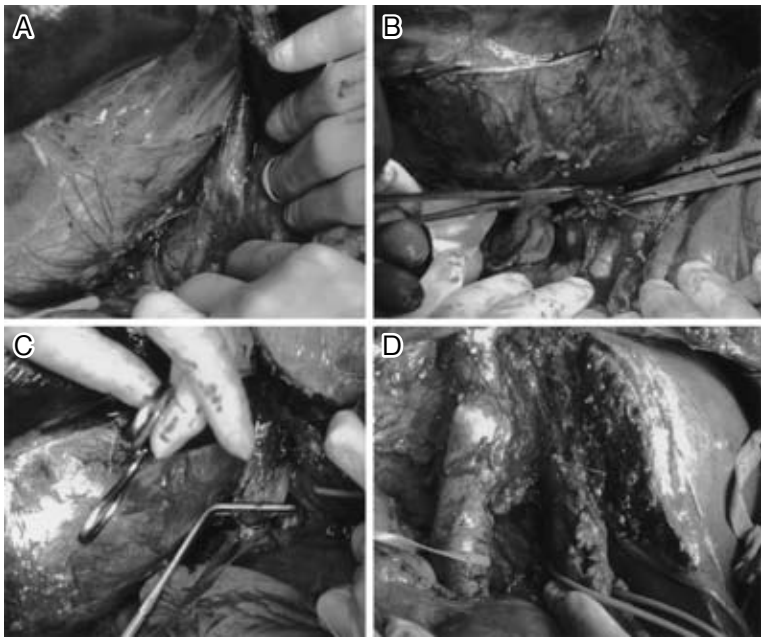

Fig. 4　Resected specimens
Resected specimen revealed a round-shaped large tumour of the liver（measuring 16×15×15 cm）showing mosaic pattern.

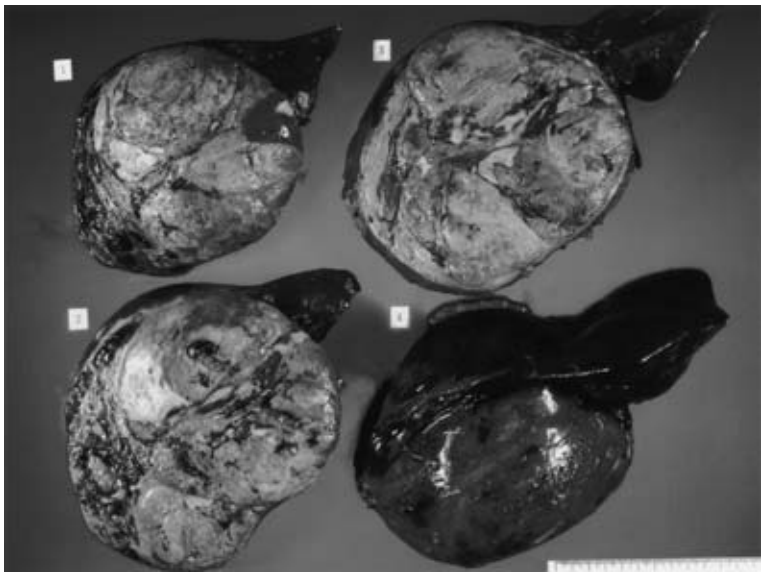

Fig. 5 Microscopic findings（HE stain, ×200）
The tumour cells had abundant eosinophilic granular cytoplasm and round nuclei, showing trabecular pattern. The diagnosis of moderately differentiated hepatocellular carcinoma was made.

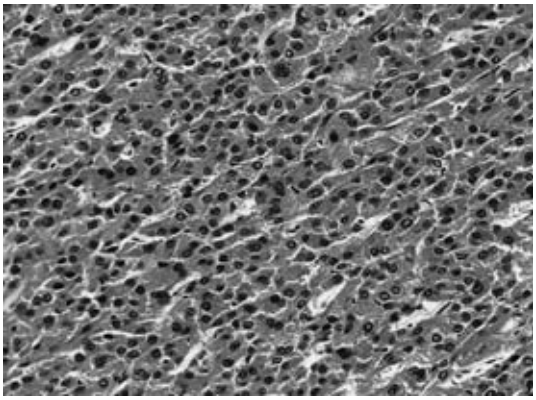

を認めるのみで剥離可能であった．さらに，肝切離面からの出血をコントロールするため，通常の肝門遮断に加えて下大静脈の遮断を併用した[5]が，遮断中も血圧の下降を認めず良好な出血コントロールが得られた．これは，術前より下大静脈が圧排され還流不全があったために側副血行路が発達していた可能性が考えられる．

糖尿病の合併については，肝硬変の10～40％に糖尿病を合併するといわれており[10]，肝硬変合併肝細胞癌において糖尿病を認めることは少なくない．しかしながら，肝細胞癌と糖尿病の関連に関する検討はあるものの[11)12]，肝細胞癌自体の腫瘍随伴症状として糖尿病を合併するという報告は認められない（「肝細胞癌」，「糖尿病」，「耐糖能障害」，「腫瘍随伴症候群」を key word に医中誌で1983～2006年において検索，および「HCC」，「paraneoplastic syndrome」，「diabetes」，「glucose intolerance」を key word に PubMed で検索）．今回の症例において肝機能は比較的良好であり，HBV および HCV 感染も認められず正常肝に発生した肝細胞癌であること，また腫瘍切除後に糖尿病が著明に改善したことを考えると肝機能低下による糖尿病の合併であるとは考えにくい．

一方，原発性アルドステロン症に際しては高率に耐糖能異常を示すことが知られており，その原因として低カリウム血症やインスリン不応性が考えられている[13)14]．本症例では糖尿病合併の原因として高アルドステロン血症による2次的な変化と考えうる．

高アルドステロン血症を示す病態は多岐にわたる．本症例で高アルドステロン血症を示した原因として，原発性アルドステロン症であれば異所性アルドステロン産生腫瘍を疑う．しかしながら，ホルモン産生性肝細胞癌の報告はまれであり，hCG，erythropoietin，thyroid-stimulating hormone（TSH），parathormone（PTH）などの産生性肝細胞癌の報告は認められるものの[2)～4)]アルドステロン産生性肝細胞癌の報告は認められない（「肝細胞癌」，「腫瘍随伴症候群」，「ホルモン産生」，「アルドステロン」を key word に医中誌で1983～2006年において検索，および「HCC」，「paraneoplastic syndrome」，「hormone-producing」，「aldosterone」，「hyperaldosteronism」を key word に PubMed で検索）．免疫染色の結果内分泌顆粒を認めないことからも異所性アルドステロン産生腫瘍であるとは考えにくい．また，2次性の高アルドステロン血症を来す病態として，腎血管の狭窄もしくは大動脈狭窄などにより腎血流が減少する病態ではレニン・アルドステロン系が賦活化され高アルドステロン血症を示す．今回の症例に関しては，右腎が腫瘍により圧排偏移しており，このことが腎血流に異常をもたらし，2次性の高アルドステロン血症を引き起こした可能性は否定できない．また，浮腫の原因として，下大静脈圧排による血流停滞の結果と考える以外にアルドステロンの作用による体液増加によりもたらされたものとしても矛盾しない．後腹膜腫瘍により同様に腎血流障害を引き起こし，腎血管性高血圧および高アルドステロン血症を来したとする報告もある[15]．しかしながら，本症例においては立位負荷試験，ACE 阻害剤負荷試験などの術前検査が行われていないためこうした理論は推測の域を出ない．

文　献

1）Luo JC, Hwang SJ, Wu JC et al：Clinical characteristics and prognosis of hepatocellular carcinoma patients with paraneoplastic syndromes. Hepatogastroenterology **49**：1315—1319, 2002

2) 姫野浩美，山本泰猛：ホルモン産生原発性肝腫瘍，肝内分泌癌．別冊日本臨牀　領域別症候群シリーズ7　肝・胆道系症候群　肝臓編（上巻）．日本臨床社，大阪，1995，p511―514
3) 玉野稔博，品川　孝，飯野康夫ほか：hCG 産生肝細胞癌の1剖検例．日消誌　**91**：2269―2273, 1994
4) 磯野敏夫，太枝良夫，鍋嶋誠也：ホルモン産生巨大肝腫瘍の2例．手術　**50**：271―275, 1996
5) Otsubo T, Takasaki K, Yamamoto M et al：Bleeding during hepatectomy can be reduced by clamping the inferior vena cava below the liver. Surgery **135**：67―73, 2004
6) Fan ST, Liu CL：Anterior approach for major right hepatic resection. J Hepatobiliary Pancreat Surg **12**：356―361, 2005
7) Suzuki M, Unno M, Katayose Y et al：Hepatic resection through an anterior approach employing a modified liver hanging maneuver in patient with a massive liver tumor severely oppressing the inferior vena cava. Hapatogastroenterology **51**：1459―1463, 2004
8) 日本肝癌研究会編：原発性肝癌取扱い規約．第4版．金原出版，東京，2001
9) 日本肝癌研究会編：第16回全国原発性肝癌追跡調査報告（2000-2001）．進行印刷，京都，2004
10) 水田敏彦，山本匡介：肝疾患と糖尿病．治療 **86**：151―155, 2004
11) 玉野正也，菅谷　仁，小熊資男ほか：肝細胞癌合併肝硬変患者に対する経皮的エタノール注入療法（PEI）後にみられる耐糖能障害についての検討．日消誌　**93**：90―95, 1996
12) 上條桂一，川崎君王，佐藤美也子ほか：肝細胞癌における GH の分泌異常と耐糖能異常との間径に関する臨床的研究．癌の臨　**35**：775―779, 1989
13) Corry DB, Tuck ML：The effect of aldosterone on glucose metabolism. Curr Hypertens Rep **5**：106―109, 2003
14) Strauch B, Widimisky J, Sindelka G et al：Does the treatment of primary hyperaldosteronism influence glucose tolerance? Physiol Res **52**：503―506, 2003
15) 餅田良顕，宇野武治，原田幸雄ほか：腎血管性高血圧症と続発性アルドステロン症を合併した後腹膜奇形腫の1例．日小児外会誌　**31**：248―256, 1995

Hepatocellular Carcinoma Associated with Diabetes and Hyperaldosteronemia in a Young Adult Patient

Junpei Yamaguchi, Tsuyoshi Sano, Kazuaki Shimada,
Yoshihiro Sakamoto, Satoshi Nara and Tomoo Kosuge
Hepatobiliary and Pancreatic Surgery Division, National Cancer Center Hospital

We present a case of hepatocellular carcinoma（HCC）complicated by glucose intolerance and hyperaldosteronemia in a young adult patient without HBV or HCV infection. A 25-year-old man presented with abdominal fullness and leg edema and was diagnosed as having a liver tumor and diabetes. Laboratory examination revealed an elevated serum aldosterone level（421ng/dl）and a urinary 17-ketosteroid（17-KS）level of 1,820mg/day. He underwent a right trisectionectomy of the liver under a preoperative diagnosis of HCC. After the surgery, the patient's glucose intolerance completely improved and his serum aldosterone level returned to within the normal range. Pathological examination showed a moderately differentiated HCC, but an immunohistochemical study could not directly confirm any endocrine secretion. Although the cause or relationship of hyperaldosteronemia and diabetes was unclear, tumor compression of the right renal artery may have caused secondary hyperaldosteronism in this case. Consequently, resection of the tumor improved both of these abnormalities, this interesting case is reported here and discussed.

Key words：hepatocellular carcinoma, diabetes, hyperaldosteronism

〔Jpn J Gastroenterol Surg 40：611―616, 2007〕

Reprint requests：Junpei Yamaguchi　Hepatobiliary and Pancreatic Surgery Division, National Cancer Center Hospital
5-1-1 Tukiji, Chuo-ku, Tokyo, 104-0045 JAPAN

Accepted：October 25, 2006

©2007 The Japanese Society of Gastroenterological Surgery　Journal Web Site：http://www.jsgs.or.jp/journal/