日消外会誌　40（5）：617～622，2007年

症例報告

若年者に発症した非Ｂ非Ｃ型肝細胞癌の１例

関西医科大学枚方病院外科，同　中検病理[1)]，関西医科大学附属滝井病院肝臓内科[2)]

海堀　昌樹　　石崎　守彦　　内田洋一朗　　斎藤　隆道
植村　芳子[1)]　　関　　寿人[2)]　　上山　泰男

症例は20歳の男性で，平成15年9月上腹部痛を認め近医へ救急搬送された．肝腫瘍破裂にて肝動脈塞栓療法が行われた．当院へ転院後CT，MRI，血管造影検査にて肝右葉から内側区域におよぶ多発性腫瘍を認めた．血清AFP 25,100ng/mlと高値を示し，肝細胞癌の診断にて11月手術施行した．S7/8に7cm大，S6に6cm大，S4に1cm大の腫瘍を認め，拡大肝右葉切除術を施行した．組織学的には中分化型肝細胞癌であり，T4N0M0，Stage IVaであった．術後経過は良好で2年6か月経過した現在，無再発生存中である．若年者の肝細胞癌はまれであり，またＢ型肝炎由来であることが多いが，本症例では血液中肝炎関連ウィルスマーカー，HBV-DNA，HCV-RNAともに陰性であった．若年者非Ｂ非Ｃ型肝細胞癌では肝硬変合併が少なく肝機能が比較的良好であり，高度進行肝癌であっても腫瘍の完全切除が可能であるならば，可及的早急に手術を施行すべきであると考えられる．

はじめに

肝細胞癌は通常，肝炎・肝硬変を経て発症するため本邦における好発年齢は60歳代である．若年者，特に25歳未満の発症は非常にまれであり，1996～2001年の全国原発性肝癌追跡調査報告によると発生頻度は全成人型肝細胞癌46,137人中102人（0.221％）であった[1)～3)]．今回，我々は20歳男性に発症した非Ｂ型非Ｃ型肝細胞癌の１例を経験したので若干の文献的考察を加え報告する．

症　　例

患者：20歳，男性

主訴：上腹部痛

既往歴：2歳時に思春期早発症にて内服加療を行った．14歳時に視床下部過誤腫に対して摘出手術を行った．

家族歴：特記すべきことなし．

現病歴：平成15年9月下旬，突然の上腹部激痛を自覚し近医へ救急搬送された．腹部エコー，CTにて肝腫瘍が認められ，腹部血管造影検査施行した．肝腫瘍破裂にて肝動脈塞栓療法（TAE）が行われた．血清AFP 25,100ng/ml，PIVKA-II 292 mAU/mlと上昇しており肝細胞癌精査目的にて10月下旬当院へ転院となった．

Table 1　Laboratory data on admission

WBC	5,800 /μl	PT	79 %
RBC	437×10⁴ / μl	APTT	36.5 sec
Hb	13.2 g/dl		
Hct	39.7 %	HBs-Ag	(－)
PLT	34.1×10⁴ / μl	HBs-Ab	(－)
		HBc-Ab	(－)
GOT	39 U/*l*	HBe-Ag	(－)
GPT	29 U/*l*	HBe-Ab	(－)
T-Bil	0.4 mg/dl	HA-Ab	(－)
ALP	323 U/*l*	HCV-Ab	(－)
γGTP	56 U/*l*	HBV-DNA	(－)
Alb	4.3 g/dl	HCV-DNA	(－)
T.chol	202 mg/dl		
ChE	163 U/*l*	AFP	25,100 ng/ml
LDH	267 U/*l*	PIVKA-II	292 mAU/ml
CRP	1.51 mg/dl	CEA	2.0 ng/ml
ICG_{R15}	8.0 %	CA19－9	19.9 U/ml

＜2006年10月25日受理＞別刷請求先：海堀　昌樹
〒573-1191　枚方市新町2―3―1　関西医科大学附属枚方病院外科

Fig. 1　Abdominal CT angiography. CT arteriography showed the high density lesion in the segment 7, and CT arterial portography showed the low density lesion in the same segment. Portal tumor thrombus was not detected.

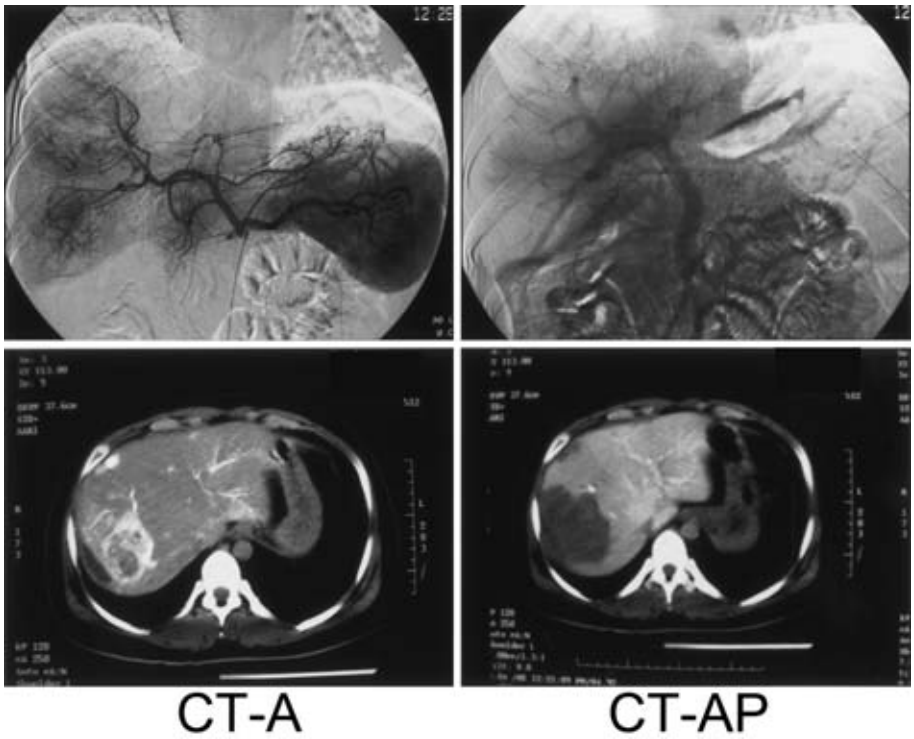

入院時現症：身長155.8cm，体重73.0kg，血圧122/60mmHg，脈拍68回/分，体温36.4℃，心肺所見異常なし，腹部は平坦で腫瘤，圧痛を認めなかった．

入院時検査所見：GOT，GPT，T-Bilなどを含め，肝機能は正常範囲内であった．各種肝炎関連ウイルスマーカーは抗原抗体ともにすべて陰性であった．AFP，PIVKA-IIはともに高値であった（**Table 1**）．

入院後経過：10月下旬当院消化器内科入院となりMRI，Multidetector CT，血管造影検査を施行した．

腹部CT：肝S7からS8にかけた径7cm，S6に径5cm，S4辺縁に径1cmが2か所，合計4個の造影効果を示す腫瘍性病変を認めた．外側区域には腫瘍性病変は認められなかった．

腹部血管造影検査：動脈相にてS7/8に径7cm，S6に径6cmのsteinが2か所認められた．門脈相では腫瘍塞栓認めず．腹部CT-arteriographyでは腫瘍はhigh，中心部はTAEによる壊死によると考えられるlow density areaを認め，CT-arterial portographyではlow densityとなった（**Fig. 1**）．

以上から，肝細胞癌の術前診断のもと，外科的治療を目的に当科へ転科され，平成15年11月上旬手術を施行した．

手術時所見：腹水は認めず，肝臓は慢性肝炎，肝硬変の所見を認めなかった．S7/8に径7cm，S6に径6cm，S4辺縁に径1cmが2か所，合計4個の腫瘍を認めた．肝S7からS8にかけて横隔膜

Fig. 2 Resected specimen. The two yellowish-white nodular type tumor, 7.0×7.0×6.0 cm, 6.0×6.0×6.0 cm in size, were located in the right lobe, and showed viable lesion and necrotic lesion are intermingled.

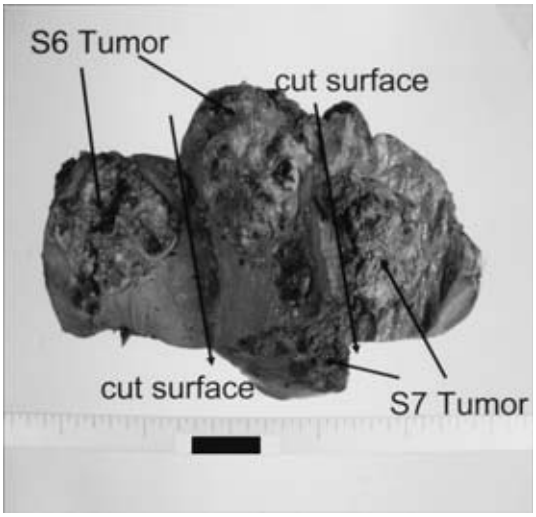

Fig. 3 Histologic examination of the resected primary tumor revealed a moderately-differentiated hepatocellular carcinoma (hematoxylin and eosin, ×20). The tumor had also the viable lesion and necrotic lesion. The non-tumorous tissue revealed normal findings. Immunohistochemical staining of formalin-fixed and paraffin-embedded tumor and non-tumor liver tissues for HBs-antigen, HBc-antigen, and HCV-antigen were all negative.

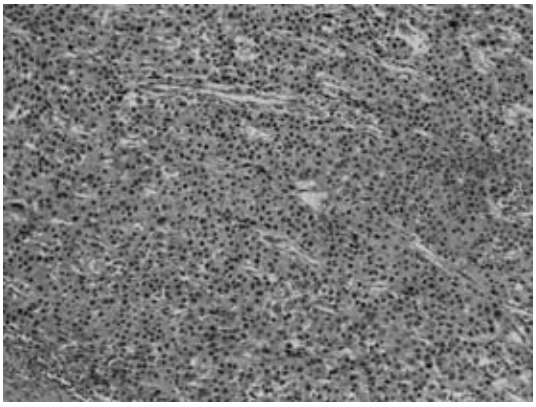

Table 2 Juvenile hepatocellular carcinoma without hepatitis infection：summary of case reports

Author	Year	Age/Sex	HBsAg/Ab	HBcAb	HBV-DNA	HCV-Ab	HCV-RNA	hepatitis/cirrhosis	Treatment	Outcome (after treatment)
Sato[12]	1996	23/Female	− / −	−	ND	−	−	− / −	TAE	died 24 month
Churiki[13]	1997	17/Male	− / −	−	−	−	−	− / −	Hepatectomy	alive 18 month
Nakano[14]	2002	28/Male	− / ND	ND	−	−	−	− / −	None	died 0.5 month
Izumi[15]	2004	21/Female	− / −	−	−	−	ND	− / +	TAE, PEIT	alive 14 month
Our case		20/male	− / −	−	−	−	−	− / −	Hepatectomy	alive 30 month

ND：not described., TAE：transarterial chemoembolization, PEIT：percutaneous ethanol injection therapy

と強固に癒着しており，術前の腫瘍破裂，TAE の影響と考えられた．癒着部を可及的に切除し，切除端の迅速病理組織学的検査にて悪性所見は認めなかった．S4 肝表面の 2 個の腫瘍を含めた拡大肝右葉切除術を施行した．

摘出標本は S6，7 腫瘍は術前 TAE による壊死部の混在を認めた．S4 腫瘍は壊死を認めなかった（**Fig. 2**）．

肝癌取扱い規約：PAM-Mt（7.0×7.0×6.0cm，6.0×6.0×6.0cm，1.0×1.0cm，0.8×0.8cm），H_4,

Eg，Fc（＋），Sf（＋），S1，N0，Vp1，Vv1，B0，IM3，P0，SM（－），NL，T4，N0，M0，Stage IV-A，Hr2＋（PAm），D（－），治癒度B.

病理組織学的検査所見：7，6，1，1cmの4個の結節性病変を認めた．腫瘍には術前TAEの結果と思われる壊死組織を認めた．濃染類円形大小核と好酸性胞体を有する異型立方状細胞が不整索状構造をとり増生していた．年齢を考慮し，検索組織ではhepatoblastomaとする所見は認められず，中分化型肝細胞癌であった（**Fig. 3**）．腫瘍組織以外の肝組織では，腫瘍被膜外に肉芽，線維化，フィブリン析出があり既往の肝癌破裂による影響と考えられた．またその他には肝炎や線維化などの所見はなく，正常肝であった．

術後経過：経過良好であり2年6か月経過した現在，無再発生存中である．術前AFP 25,000ng/ml，PIVKA-II 292mAU/mlと高値を示していたが，術後1か月目で52と19，2か月目には10と15と正常化した．術後52日目に予防的肝動脈化学療法（TAI）を施行した．以降も腫瘍マーカーの上昇認めず，術後7か月目に再度TAIを行い，その後も6か月に1度のTAIを現在まで行っている．

考　察

若年性肝細胞癌は，その年齢的定義によりさまざまで一定していないが，比較的まれな疾患とされている．2004年（2000～2001）の日本肝癌研究会の年齢的統計によれば，臨床的に肝細胞癌と診断された症例のうち39歳以下は151例（0.89%）であり，25歳以下になるとわずか23例（0.14%）のみであった[3]．若年性肝癌症例ではHBs抗原陽性例が圧倒的に多い[4]．古沢ら[5]の報告によると，若年性肝癌症例では，母親，兄弟らのHBsAg陽性率は50%であり，母親からの垂直感染が示唆され，家族内集積が多い．血清中のHBsAg，HCVAbが陰性でありながら，血清中のHBV-DNA，HCV-RNAが検出される症例が報告されており[6]，さらにPCR法でHBVやHCVの持続感染が証明されない肝細胞癌患者は約5%いると報告されている[7]．また，PCR法で血清にHBV-DNA，HCV-RNAの検出を認めない肝細胞癌において肝組織内のHBV-DNAやHCV-RNAを検出したとの報告もあるが[7)~11)]，本例では肝組織内のHBV-DNAやHCV-RNAの検索は行っていない．今回我々は切除標本よりのパラフィン包埋切片を用いた腫瘍組織内および腫瘍以外の肝組織内のHBsAg，HBcAg，HCVAgに対する免疫組織化学染色を行ったが，すべて陰性であった．

我々が医学中央雑誌，PubMedにて「若年性肝細胞癌」，「Juvenile hepatocellular carcinoma」をキーワードとして1990年から2006年4月までについて検索した結果，30歳未満の若年者に発症した非B非C型肝細胞癌症例は4例であり，当症例を含めて5例報告されているにすぎない（**Table 2**）[12)~15)]．臨床症状は，一般の肝細胞癌では腹痛，腹部膨満感，全身倦怠感，上腹部腫瘤などが多いが，若年者非B非C型肝細胞癌5例においては4例が腹痛にて発症していた．この腹痛は肝腫瘍の増大に伴う肝被膜の伸展に伴うものと考えられる．全肝癌の剖検例での検討では，正常肝に発生した肝細胞癌は3.2%とまれであり[3]，さらに若年性肝癌は，肝硬変が完成しないまま急速に癌化するため肝硬変の合併率は低い（27%）[5]といわれている．若年者非B非C型肝細胞癌5例においても1例を除いて基礎疾患に肝硬変は併存していなかった．若年性肝癌は，発見時すでに門脈腫瘍塞栓や肝癌の占居部位が多区域におよぶなど，進行性であることが多く，極めて予後不良であり，富田ら[16]は，1年以内に70%が死亡していると報告している．そのため，若年性肝癌では腫瘍の完全切除が予後の改善に重要であり，外科的治療が第1選択と報告されている[17)18)]．自験例は腫瘍破裂を来し，緊急TAEを行い，その39日後に拡大肝右葉切除術を施行，幸いにも完全切除でき2年半経った現在も無再発生存中である．非B非C型肝細胞癌5例において自験例を含め2例のみが完全切除でき，1例がTAE，PEITによる治療を行っているが，他の2例は脳転移，多発性肝細胞癌にて根治治療は不可であった．しかし，若年者非B非C型肝細胞癌では肝硬変合併が少なく肝機能が比較的良好な例が多く，高度進行肝癌であっても腫瘍の完全切除が可能であるならば，可及的早

急に手術を施行すべきであると考えられる．また，切除不能症例では急激な経過をたどる場合が多く，その機序についてさらなる検討が必要であるが，化学療法を中心とした集学的治療が必要であると考えられる．

文　献

1) 日本肝癌研究会：第14回全国原発性肝癌追跡調査報告．日本肝癌研究会事務局，京都，2000
2) 日本肝癌研究会：第15回全国原発性肝癌追跡調査報告．日本肝癌研究会事務局，京都，2002
3) 日本肝癌研究会：第16回全国原発性肝癌追跡調査報告．日本肝癌研究会事務局，京都，2004
4) 星野　敢，山本　宏，渡辺一男ほか：若年者に発症した肝細胞癌の1例．日臨外会誌　**64**：1230―1234, 2003
5) 古沢昭彦，鵜浦雅志，野ツ俣和夫ほか：若年者肝細胞癌の臨床病理学的検討．日消誌　**86**：2765―2772, 1989
6) Uchida T, Shimojima M, Gotoh K et al：“Silent” Hepatitis B virus mutants are responsible for Non-A, Non-B, Non-C, Non-E hepatitis. Microbiol Immunol **38**：281―285, 1994
7) 佐田通夫，古賀研志，小野尚文：非B非C型肝炎と肝細胞癌．肝・胆・膵　**37**：221―227, 1998
8) 近藤艶枝，野中　卓，堀池典生ほか：Reverse transcriptase polymerase chain (RT-PCR) による肝組織内(－)鎖HCV RNAの検出．臨病理　**41**：919―922, 1993
9) Kobayashi S, Hayashi H, Itoh Y et al：Detection of minus-strand hepatitis C virus RNA in tumor tissues of hepatocellular carcinoma. Cancer **73**：48―52, 1994
10) De Mitri Ms, Poussin K, Baccarini P et al：HCV associated liver cancer without cirrhosis. Lancet **345**：413―415, 1995
11) 四柳　宏，橋詰清江，鈴木通博ほか：非B非C型(HBs抗原，HCV抗体陰性)肝細胞癌におけるウイルスの関与．臨消内科　**14**：840―846, 1999
12) 佐藤尚一，谷岡　一，永田　広ほか：脳転移を来した非B非C型若年者肝細胞癌の1例．日消誌　**93**：758―762, 1996
13) 中力美和，猪飼伊和夫，山本正之ほか：肝炎既往のない若年者肝細胞癌の1例．日消外会誌　**30**：2292―2296, 1997
14) 中野道子，大塚幸夫，菅谷　仁ほか：急激な経過をたどった血中肝炎ウイルスマーカー陰性の若年発症肝細胞癌の一例．獨協医会誌　**29**：177―181, 2002
15) Izumi Y, Hiramatsu N, Itose I et al：Juvenile hepatocellular carcinoma with congestive liver cirrhosis. J Gastroenterol **40**：204―208, 2005
16) 富田淳一，黒須泰彦，丹正勝久ほか：若年性肝細胞癌の一例と本邦報告例の検討．外科　**53**：968―972, 1991
17) Pazdur R, Bready B, Cangir A：Pediatric hepatic tumors；clinical trials conducted in the United States. J Surg Oncol **3** (Suppl)：127―130, 1993
18) Wheatly JM, Laquaglia MP：Management of hepatic epitherial malignancy in childhood and adolescence. Semin Surg Oncol **9**：532―540, 1993

A Case of non-B, non-C, Juvenile Hepatocellular Carcinoma

Masaki Kaibori, Morihiko Ishizaki, Yoichiro Uchida, Takamichi Saito,
Yoshiko Uemura[1], Toshihito Seki[2] and Yasuo Kamiyama
Department of Surgery and Department of Pathology[1], Hirakata Hospital, Kansai Medical University
Third Department of Internal Medicine, Takii Hospital, Kansai Medical University[2]

A 20-year-old man with non-B non-C hepatitis referred for severe upper abdominal pain underwent. A transarterial chemoembolization for a ruptured liver tumor. Abdominal computed tomography (CT), magnetic resonance imaging (MRI), and angiography showed tumors 7cm in diameter in segment 7/8, 6cm in segement 6, and 1cm in segment 4. Serum AFP was 25,100ng/ml. An extended right hepatic lobectomy showed stage IVa (T4N0M0). Histological examination of the resected tumor showed moderately differentiated hepatocellular carcinoma (HCC). He is doing well without recurrence 30 months after surgery. Juvenile HCC is relatively rare, and the most common background factor in it in Japan is continuous infection with the hepatitis B virus. This rare case of juvenile HCC had no serum hepatitis virus markers. Such a tumor should be completely resected immediately while liver function is comparatively good, even in advanced juvenile HCC.

Key words：juvenile hepatocellular carcinoma, hepatic resection

〔Jpn J Gastroenterol Surg 40：617—622, 2007〕

Reprint requests：Masaki Kaibori　Department of Surgery, Hirakata Hospital, Kansai Medical University
2-3-1 Shinmachi, Hirakata, 573-1191 JAPAN

Accepted：October 25, 2006

©2007 The Japanese Society of Gastroenterological Surgery　Journal Web Site：http://www.jsgs.or.jp/journal/