日消外会誌　40（5）：623～628，2007年

症例報告

下大静脈，肝静脈鬱血を伴う巨大肝未分化肉腫の1切除例

熊本大学大学院消化器外科，同　附属病院病理部[1]，熊本中央病院消化器科[2]

平田　貴文　　別府　　透　　石河　隆敏　　杉山　眞一
高森　啓史　　金光敬一郎　　本田　由美[1]　　櫻井　健一[2]
広田　昌彦　　馬場　秀夫

症例は52歳の女性で，約2か前より全身倦怠感と呼吸苦が出現し，精査にて直径20cm超の巨大肝腫瘍を認め当院紹介となった．37歳時に不妊治療のためホルモン療法を行った．進行性の貧血，呼吸困難，両下肢の腫脹を認めperformance status（以下，PSと略記）は3であった．USでは腫瘍は肝前～内側区域に存在し内部は多彩で，右，中肝静脈根部は描出されず，左肝静脈や右グリソン鞘は圧排されていた．単純CTで一部に高吸収域を認め，MRI，T1強調像にて高信号で腫瘍内出血と診断した．造影CTで腫瘍辺縁より内部に向かう動脈と腫瘍濃染を認めた．下大静脈は腫瘍により圧排されていた．肝細胞腺腫や肉腫を疑い前方アプローチによる肝右3区域切除術を行った．腫瘍径23cm，重量4kgであった．術後再膨張性肺水腫を認めたが改善し，PS 0となった．術後病理診断は肝未分化肉腫であった．術後9か月の現在，無再発生存中である．

はじめに

肝未分化肉腫は主に小児に発症する悪性間葉系腫瘍で，成人発症例は極めてまれであり，これまでに世界で約40例，国内では自験例を含め13例の報告例があるにすぎない[1)~11)]．今回，我々は52歳の女性に発症した肝未分化肉腫の1切除例を経験したので，若干の文献的考察を加えて報告する．

症　　例

患者：52歳，女性

主訴：全身倦怠感，呼吸苦

既往歴：37歳時，不妊症の治療のため，ホルモン療法を約1年間行った．

家族歴：特記すべきことなし．

現病歴：平成17年2月頃より全身倦怠感，呼吸困難感が出現し近医を受診した．精査にて肝右葉に約20cmの巨大腫瘍を認めたため，当科紹介入院となった．

入院時現症：身長156cm，体重64.5kg．腹部は緊満しており，肝腫瘍による圧排のため腹水と両下肢の著明な浮腫を認めた．performance status（以下，PSと略記）は3であった．

入院時検査所見：血液生化学検査でHb 10.8 dl，Ht 35.4％と軽度の貧血とGOT 46IU/*l*，GPT 38IU/*l*，ALP 957IU/*l*，γ-GTP 186IU/*l*と肝機能障害を認めた．腫瘍マーカーでは，DUPAN II 810 U/ml，CA125 157IU/mlと上昇を認めた．肝炎ウイルスマーカーは陰性であった．

腹部超音波検査：肝右葉を中心に巨大な嚢胞性腫瘍を認めた．内部構造は多彩で，隔壁構造を呈し，充実性部分も混在していた．

腹部CT：肝前区域を中心に直径約20cmの腫瘍を認めた．多房性の内部構造で，一部は単純CTにてhigh densityを呈した．腫瘍は辺縁より流入する血管によって造影された．内部には隔壁を伴う嚢胞部を認めた（**Fig. 1**）．右，中肝静脈は描出されず，左肝静脈および左右グリソン鞘，下大静脈の著明な圧排を認めた．

腹部MRI：肝腫瘍は多房性で，T1強調像で低信号，T2強調像で高信号を示した．SPIO造影で

＜2006年12月15日受理＞別刷請求先：平田　貴文
〒860-8556　熊本市本荘町1―1―1　熊本大学大学院消化器外科学

Fig. 1　A huge and cystic degenerated tumor in the right lobe of the liver. The tumor was enhanced slightly but major part was hypovascular by enhanced CT images.

は腫瘍部にSPIOの取り込みを認めなかった．一部にT1強調像にて高信号領域を認め，腫瘍内出血が疑われた．

血管造影検査：腫瘍はvascularityに乏しく，まばらなtumor stainを認めた（**Fig. 2a**）．門脈，肝動脈の著明な圧排を認めた（**Fig. 2a, b**）．下大静脈の完全閉塞と奇静脈・半奇静脈を介する血流を認めた（**Fig. 2c**）．

以上の検査所見より，肝細胞線腫や肝未分化肉腫などの腫瘍を疑った．腫瘍内部の出血による貧血の進行や下大静脈の圧排による浮腫の進行を認めたため，手術を施行した．

手術所見：腫瘍は肝前区域を中心に存在し，下大静脈と左肝静脈を圧迫していたが，明らかな腫瘍浸潤所見は認めなかった．肝外側区域の一部に，out-flow blockによる色調不良部位を認めた．術中に行った腫瘍内溶液の細胞診や生検では明らかな悪性所見を認めなかった．術中超音波にて左肝静脈の温存は可能と判断し，前方アプローチによる肝右3区域切除術を施行した．腫瘍切除後に下大静脈，左肝静脈の血流は改善した．手術時間13時間，出血量は2,400gであった．

肉眼検査所見：腫瘍は23×21×11cm，重量は穿刺液も含め4,000gであった．腫瘍の境界は明瞭で被膜はなく，充実性の腫瘍と凝血塊や粘液様物質が充満した，嚢胞性部分を認めた（**Fig. 3**）．

Fig. 2　Digital subtraction angiography　a：Selective arteriography of common hepatic artery showed scattered stain inside the tumor (arrows).　b：Poratography　demonstated stretched potal vein by the tumor (arrow heads).　c：Inferior vena cava (arrow) was completely occluded, although azygos and hemiazygos vein (arrow heads) were expanded as IVC.

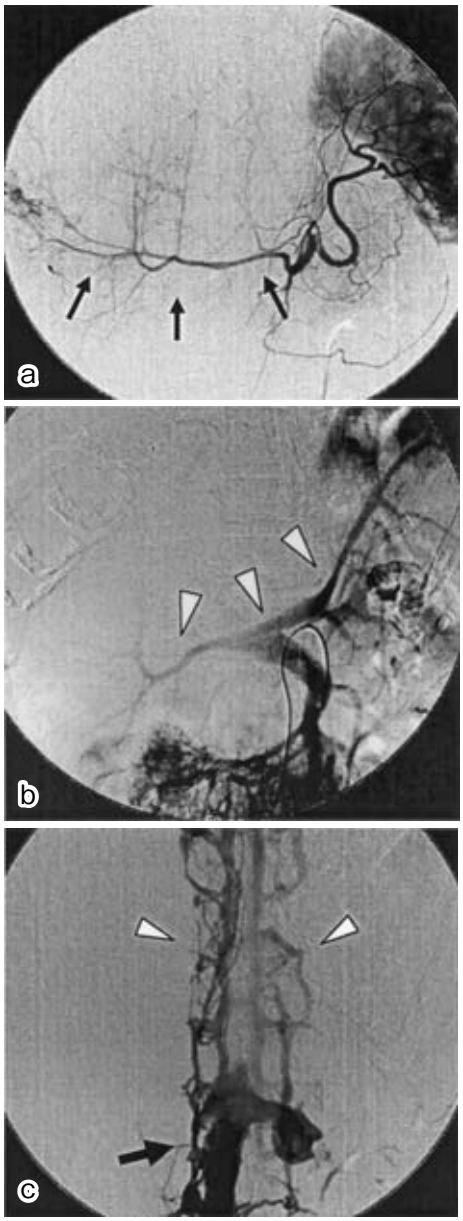

Fig. 3 Gross findings The cutting surface was showed that tumor was not capsulated, and had soft component (a) and cystic area with yellow gelatinous material (b) and coagulation (c).

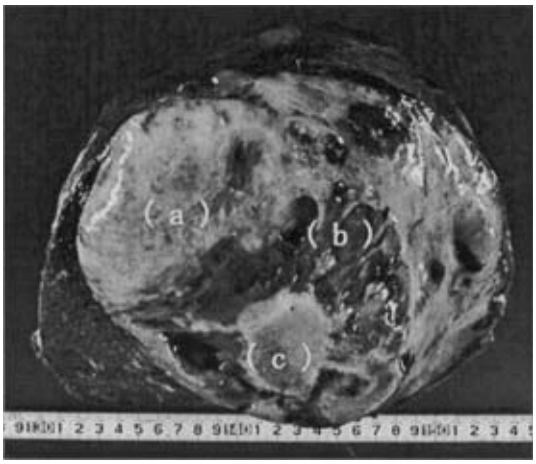

Fig. 4 Histological findings H.E×40：Tumor was consisted of atypical spindle cell with round and diversified shape.

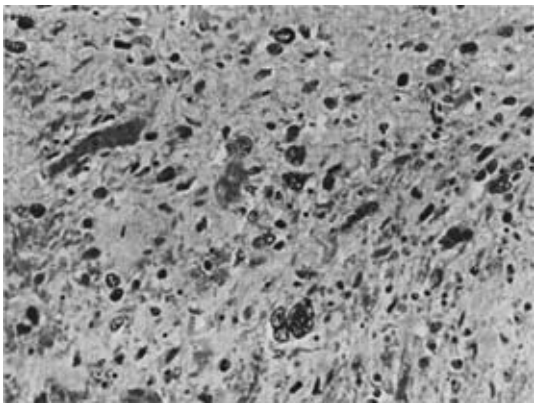

Table 1 Reported cases of undifferentiated sarcoma of the liver in adults (in Japan)

No	Author	Year	Age (year)	Sex	Location	Tumor size (cm)	Treatment	Prognosis (month)
1	Endoh[1]	1983	65	F	Right lobe	15×12×8	Tumor resection Systemic CT (CPA)	21 alive
2	Tsuru[2]	1986	73	M	Bilateral lobe	10×12	HAI (MMC, 5-FU, ADM, CPA)	8 dead
3	Kodama[3]	1986	30	F	Right lobe	18×15×15	HAI (MMC, 5-FU, ADM, CPA)	2 dead
4	Murase[4]	1989	44	F	Left lobe	Unknown	Systemic CT (ADM, CDDP)	1 dead
5	Kanamura[5]	1991	21	F	Left lobe	18×15×13	Left lateral segmentectomy Systemic CT (DTIC, VDS, ADM, CDDP)	12 alive
6	Okuyama[6]	1992	28	M	Unknown	Unknown	Tumor resection	6 dead
7	Ogasawara[7]	1996	73	M	Right lobe	17×15×8	Tumor resection HAI (CDDP)	9 alive
8	Itoh[8]	2000	24	M	Right lobe	15×7	Right lobectomy	9 alive
9	Suzuki[9]	2003	49	F	Right lobe	13×11	Left lobectomy	3 dead
10	Nishio[10]	2003	62	M	Left lobe	10×9×7	Left lobectomy	10 alive
11	Nishio[10]	2003	53	F	Left lobe	14×8×8	Right lobectomy Systemic CT (ADM, CDDP) RT	29 dead
12	Maeda[11]	2005	50	F	Right lobe	6×6×5	Right lobectomy	6 alive
13	Our case		52	F	Right lobe	23×21×11	Right trisegmentectomy	9 alive

病理組織学的検査所見：類円形から多核形の核を有する腫瘍細胞が増殖し(**Fig. 4**)，periodic acid schiff (以下，PAS と略記) 陽性球状硝子体をもつ大型の異型細胞を認めた．腫瘍細胞間に，既存の肝細胞が残存している部分があった．免疫染色では Vimentin に陽性，Alpha-1 antichimotrypsin，CD68，Alpha-smooth muscle actin（以下，SMA と略記）に一部陽性であった．Desmin，S-100，Cytokeratin，CD34，Factor VIII，抗ヒト CA125 抗体は陰性であった．

以上より，肝未分化肉腫と診断した．

術後経過：術後下大静脈の静脈還流量の改善に伴って，右肺下葉に一過性の再膨張性肺水腫を認めたが改善し，術後 3 週間で PS 1 となり自宅退院

となった．確立した術後補助療法がないことから補助療法は行っていない．術後9か月の現在，腫瘍マーカーは正常化し，無再発生生存中である．

考　察

肝未分化肉腫は1978年にStockerとIshakにより提唱された肝臓に発症する未分化で分類不能な間葉系悪性腫瘍であり，主に6歳から10歳の小児に好発する[12)~14)]．医学中央雑誌，Pub Medにて「undifferentiated sarcoma」「liver」「adult」「肝未分化肉腫」「成人」をキーワードに1983年～2005年の検索を行ったところ，過去成人発症例は，本邦では自験例も含めて13例の報告がある[1)~11)]（**Table 1**）．臨床所見として腹部腫瘤，腹部膨満感，腹痛などがある．今回の症例では術前に腫瘍による下大静脈の圧迫を伴っており，それに伴う腹水と両下肢の著明な浮腫を認めた．血液検査では軽度肝機能異常を認めることがあるが特異的所見ではない．本症例では肝静脈の圧迫による肝細胞の血流障害を認めており，これも肝機能障害の原因の一つと考えられた．また，特徴的腫瘍マーカーを認めない．本例では，血中CA125の軽度上昇を認めたが，術中明らかな腹膜播腫は認めず，手術後に正常化した．抗ヒトCA125抗体を用いた免疫組織化学では腫瘍細胞に陽性像は認めず，腫瘍による腹膜の圧排や炎症の波及を契機に上昇している可能性があると考えられた．DUPAN IIの上昇は胆管右枝の圧排による胆汁鬱滞によるものと考察された．

本邦における成人発症例の平均年齢は48歳で，性別は男性が5例，女性が8例であった．腫瘍最大径の平均は15cmと大きく，本例は23cmと最大であった．これは，本疾患が特徴的な臨床所見や，血液検査所見に乏しいため，腫瘍が大きくなって初めて発見されるためと考えられる．切除10例の生存期間は最長29か月，平均は11か月で，うち7例が生存中であった．非切除の3例の生存期間は平均4か月で全例1年未満であった．非切除例はいずれも腫瘍の進展のため摘出困難な症例であった．

肉眼検査所見では内部は腫瘍内壊死，凝血塊や粘液用物質が充満していることが多い[15)~19)]．

画像所見の特徴としては境界明瞭な孤立性の腫瘍の中に嚢胞成分を示すことが多く，造影CTでは腫瘍内は不均一に造影され，MRI，T1強調像では低信号で，T2強調像では高信号を示す．また，腫瘍内出血に伴いT1強調像で高信号，T2強調像で低信号な領域を認めることもある．

病理組織学的検査所見では，未分化な間葉系悪性腫瘍の増殖を呈し，未熟な小型星状細胞や紡錘状細胞の増殖が見られる．PAS陽性顆粒を有し，腫瘍辺縁部には胆管類似様構造が存在する．これは腫瘍の発育の過程で，周辺肝組織を巻き込んでいるためと考えられentrapment theoryを示唆すると考えられる[1)]．免疫組織化学的には特徴的な染色パターンを示さず，本疾患では非上皮性マーカーであるVimentineに陽性，antitrypsin，Alpha-1 antichimotrypsin，CD68に一部陽性であった[7)8)10)11)]．また，筋原生マーカーであるSMAに陽性であったが神経原生，血管原生のマーカーは陰性であった[4)]．

本邦での化学療法はVindesine，Cyclophosphamide，Doxorubicin，Cisplatin，Mitomicycin-Cなどが用いられているが，1年以上の長期生存例でも統一されたレジメは認めなかった．近年，欧米を中心に手術と化学療法とくにVincristin，Doxorubicin，Cyclophosphamideを用いたVAC療法や放射線療法を併用した集学的治療も行われているが，成人例の生命予後は極めて不良で1年未満といわれている[14)20)~23)]．現在のところ，本疾患における治療方針は外科的切除が第1選択であるが，外科的切除以外に確固たる治療概念が確立されてはおらず，今後有効な治療方針の検討が必要と考える．

文　献

1）遠藤秀彦，奈良坂重樹，関口淳一ほか：肝未分化（胎児性）肉腫の1例．日臨外医会誌　**44**：1314―1318, 1983
2）津留昭雄，矢野　真，松永　章ほか：原発性肝未分化肉腫の1例．日臨外医会誌　**47**：666―672, 1986
3）児玉一成，山下裕一，福永淳治ほか：肝未分化肉腫の1例．日臨外医会誌　**47**：1509―1513, 1986
4）村瀬邦彦，梅根良彦，村田育生ほか：著明な白血球増多をともなった肝未分化肉腫の一例．長崎医

会誌 **64**：46―50, 1989
5) Kanamaru R, Wakui A, Kambe M et al：undifferentiated sarcoma of the liver in a 21-year-old woman：case report. Jpn J Clin Oncol **21**：227―232, 1991
6) 奥山隆三，豊國伸哉，岡田 茂ほか：肝未分化肉腫の 1 例．日臨細胞会誌 **31**：89―90, 1992
7) 小笠原邦夫，西井 博，近藤肇彦ほか：成人肝未分化肉腫の 1 手術症例．臨外 **51**：237―240, 1996
8) 伊藤 博，泉 良太，尋澤久史ほか：成人肝未分化肉腫の 1 例．日消外会誌 **33**：487―491, 2000
9) 鈴木裕之，諏訪敏一，山下純男ほか：肺動脈腫瘍塞栓を起こした成人発症肝未分化肉腫の 1 例．日臨外会誌 **64**：2841―2844, 2003
10) Nishio J, Iwasaki H, Sakasita N et al：Undifferentiated (embryonal) sarcoma of the liver in middle-aged adults：smooth muscle differentiation determined by immunohistochemistry and electron microscopy. Hum Pathol **34**：246―252, 2003
11) 前田真一，濱之上雅弘，長山周一ほか：成人肝未分化肉腫の 1 例．臨外 **60**：921―925, 2005
12) Stocker JT, Ishak KG：Undifferentiated (embryonal) sarcoma of the liver：report of 31 cases. Cancer **42**：336―348, 1978
13) William W, Chang L, Farooq P et al：Primary sarcoma of the liver in the adult. Cancer **51**：1510―1517, 1983
14) Michael H, Susan S, Michael W et al：Treatment of primary undifferentiated sarcoma of the liver with surgery and chemotherapy. Cancer **54**：2859―2862, 1984
15) Lack EE, Scchool BL, Azumi N et al：Undifferentated (embryonal) sarcoma of the liver. clinical and pathological study of 16 cases with emphasis on immunohistochemical features. Am J Surg Pathol **15**：1―16, 1991
16) Grazi GL, Gallucci A, Masetti M et al：Surgical therapy for undifferentiated (embryonal) sarcoma of the liver in adults. Am Surg **62**：901―906, 1996
17) Poggio JL, Nagorney DM, Nascimento G et al：Surgical treatment of adult primary hepatic sarcoma. Br J Surg **87**：1500―1505, 2000
18) Uchiyama M, Iwafuchi M, Yagi M et al：Treatment of ruputured undifferentiated sarcoma of the liver in children：a report of two cases and review of the literature. J Hepatobilary Pancreat Surg **8**：87―91, 2001
19) Koenraad J, Pablo R：Cystic focal liver in the adult：differential CT and MR imaging features. Radiographics **21**：895―910, 2001
20) Gianni B, Thorsten P, Giorgio P et al：Undifferentiated sarcoma of the liver in childhood. Cancer **94**：252―257, 2002
21) Dae-Yeon K, Ki-Hong K, Sung-eun J et al：Undifferentiated (Embryonal) Sarcoma of the Liver：combination treatment by surgery and chemotherapy. J Pediatr Surg **37**：1419―1423, 2002
22) Gidon A, Silvan L, Maya G et al：Clinical outcomes of surgical resections for primary liver sarcoma in adults：results from a single center. J Cancer Surg **30**：421―427, 2004
23) Chao LD, Feng Xu, Hong S et al：Undifferentiated (embryonal) sarcoma of the liver adult：a case report. World J Gastroenterol **11**：926―929, 2005

A Successfully Resected Case of Undifferentiated Sarcoma of the Liver with Congestion of Hepatic Vein and Inferior Vena Cava

Takafumi Hirata, Toru Beppu, Takatosi Isiko, Shinichi Sugiyama,
Hiroshi Takamori, Keiitirou Kanemitu, Yumi Honda[1)],
Kenichi Sakurai[2)], Masahiko Hirota and Hideo Baba
Department of Gastroenterological Surgery and Department of
Surgical Pathology[1)], Kumamoto University
Department of Gastroenterology, Kumamoto Central Hospital[2)]

Undifferentiated sarcoma of the liver（USL）in adulthood is rare and has a dismal prognosis. We report a case of USL in a 52 year-old-woman, who had a huge tumor in the right hepatic lobe. She was admitted with a performance status of 3 after a 2-month episode of general fatigue and dyspnea. Laboratory data showed slight anemia and liver dysfunction, but other data was almost within normal limits. Diagnostic images revealed a huge cystic, degenerated tumor in the right hepatic lobe. The tumor was enhanced slightly but was mostly hypovascular in computed tomography. DSA showed the inferior vena cava, hepatic vein, and hepatic triad to be suppressed by tumor. Preoperative diagnoses were USL, hemangiosarcoma, or hepatic adenoma. Trisegmentectomy of the liver with an anterior approach was successful. The tumor weighed almost 4,000g, over 20 cm. The cut surface of the resected tumor showed solid and liquid components with gelatinous material and coagulation. The tumor was stained strongly for Vimentin and partially for alpha SMA by immunohistochemical examination. The definitive diagnosis was hepatic USL. Postoperatively, She suffered from re-expansive pulmonary edema of the right lower lobe of lung, but recovered immediately. The patientremains alive with no recurrence or symptoms and PS of 0, 9 months after surgery.

Key words：undifferentiated sarcoma, liver, adult

〔Jpn J Gastroenterol Surg 40：623—628, 2007〕

Reprint requests：Takafumi Hirata　Department of Gastroenterological Surgery, Kumamoto University
1-1-1 Honzyo, Kumamoto, 860-8556 JAPAN

Accepted：December 15, 2006

©2007 The Japanese Society of Gastroenterological Surgery　Journal Web Site：http://www.jsgs.or.jp/journal/