日消外会誌　40（5）：629～633，2007年

症例報告

肝外胆管原発腺扁平上皮癌の1切除例

久留米大学医学部病理学，聖マリア病院病理[1]，同　外科[2]

内藤　嘉紀　　檜垣　浩一[1]　　田中　将也[2]
谷脇　　智[2]　　神代　正道

症例は77歳の女性で，脂肪肝にて外来経過観察中，皮膚掻痒感，黄疸が出現し検査入院となった．血液検査上，AST，ALP，およびT-Bilの上昇を認めた．CTでは，肝内胆管から総胆管にかけて拡張を認め，下部胆管に内腔へ突出する腫瘤性病変を認めた．MRIでは，腫瘍はT1強調像で膵実質より低信号，T2強調像で等信号を呈し，血管造影検査で腫瘍濃染像を認め，PTCD下直接造影により下部胆管に腫瘍栓を思わせるカニ爪様途絶を認めた．胆汁細胞診で腺癌と診断された．肝外胆管癌の診断のもと膵頭十二指腸切除術を施行した．腫瘍は総胆管内腔へポリープ様に増殖するとともに，膵内に浸潤していたが境界は比較的明瞭であった．組織学的には，腫瘍は低分化腺癌と角化を伴う扁平上皮癌が混在し，腺扁平上皮癌と診断された．免疫組織学的に腺癌成分はCAM5.2陽性を示し，扁平上皮癌成分は34βE12が陽性を示した．腫瘍中央部では，両者の移行像がみられた．

はじめに

肝外胆管癌における腺扁平上皮癌は，組織学的に同一癌巣内に腺癌成分と扁平上皮癌成分が混在し，発生頻度が0.68～5.5％と比較的まれな組織型である[1]．一般的に，胆道系，肝臓，膵臓の腺扁平上皮癌は予後不良であり，臨床的な性状や病因についても不明な点が多いとされている[2)～7)]．今回，我々はpercutaneous transhepatic cholangiography（以下，PTC）下直接造影でカニ爪様の所見を呈し，胆汁細胞診で腺癌と診断され，摘出組織では腺扁平上皮癌であった症例を経験したので報告する．

症　　例

患者：76歳，女性

主訴：黄疸，皮膚掻痒感

家族歴：特記事項なし．

既往歴：胆石にて手術．

現病歴：脂肪肝の定期的観察中，皮膚掻痒感，黄疸が出現し検査入院となった．

＜2006年10月25日受理＞別刷請求先：内藤　嘉紀
〒830-0011　久留米市旭町67　久留米大学医学部病理学講座

入院時現症：身長155cm，体重63kg，血圧146/60mmHg，脈拍70回/分，体温36.6℃，眼球結膜黄染を認めた．腹部正中に手術創あり．

血液生化学検査所見：Aspartate aminotransferase 121 U/*l*，alanine aminotransferase 215 U/*l*，total bilirubin 2.31mg/dlと軽度上昇を認める以外は正常範囲であった．carcinoembryonic antigenは基準値範囲であった．

腹部造影CT：肝内胆管から総胆管内にかけて拡張を認めた．下部胆管は，胆管内腔へと突出し，造影増強される腫瘤性病変を認めた（**Fig. 1**）．

腹部MRI：CT同様に肝内胆管から総胆管にかけて拡張を認め，下部胆管にT1強調像で膵実質より低信号，T2強調像で等信号を呈する腫瘤性病変を認めた．

PTC胆管直接造影検査：下部胆管に存在する腫瘤病変による“かに爪状様欠損像”を認めた（**Fig. 2**）．

胆汁細胞診：核腫大，大小不同，核小体の出現を伴う異型細胞の集塊がみられ，腺癌と診断された．

血管造影検査：上膵十二指腸動脈起始部のやや

Fig. 1　Enhanced abdominal CT showed a polypoid lesion（→）in the extrahepatic bile duct.

Fig. 2　PTC showed obstruction in the lower extrahepatic bile duct and marked dilation of the bile duct.

遠位部に長径約 2.5cm 大の濃染がみられた．これは，CT や MRI による，腫瘤性病変部に一致した部位であり，腫瘍濃染像と考えた．

以上の所見より，下部胆管に発生した肝外胆管癌と判断し，膵頭十二指腸切除術を施行した．

手術所見：上腹部正中切開にて開腹した．術中

Fig. 3　a：Macroscopic findings of the tumor in the extrahepatic bile duct. The tumor protruded into the common bile duct in a polypoid shape.　b：The tumor infiltrated into the pancreas but the boundary was relatively well-defined.

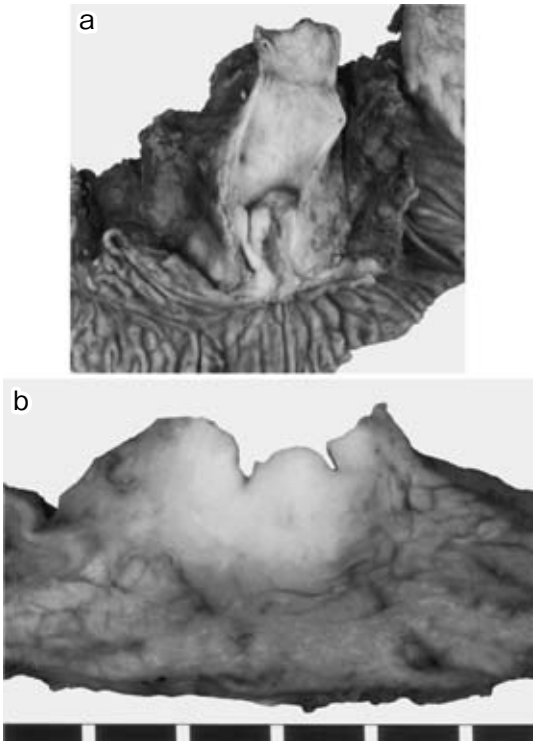

所見では，肝転移，周辺リンパ節転移，腹膜播種，腹水を認めなかった．

肉眼検査所見：腫瘍は，下部胆管を主座とし，弾性硬，白色調で胆管内腔にポリープ状に発育し（**Fig. 3a**），膵実質への浸潤を認めるが（**Fig. 3b**），比較的境界明瞭である．肉眼的に上流側の総胆管に明らかな異常所見は認めなかった．主膵管の拡張もみられなかった．

病理組織学的検査所見：腫瘍は，粘液産生を伴う異型細胞が部分的に明瞭な腺腔を形成し，胞巣状に増殖する腺癌成分と，核が腫大し好酸性に富む胞体を有する異型細胞が，部分的に角化を伴いながら敷石状に増殖する扁平上皮癌成分より成っていた（**Fig. 4a～c**）．上流側の胆管上皮には腫瘍進展や扁平上皮化生を認めなかった．腫瘍は膵実質へ浸潤増殖しているが，膵管への浸潤はみられ

Fig. 4 a, b：Area of adenocarcinoma showing mucin production（a：HE stain ×100, b：mucicarmin stain ×400）. c：Area of squamous cell carcinoma with keratinization（HE astain ×200）.

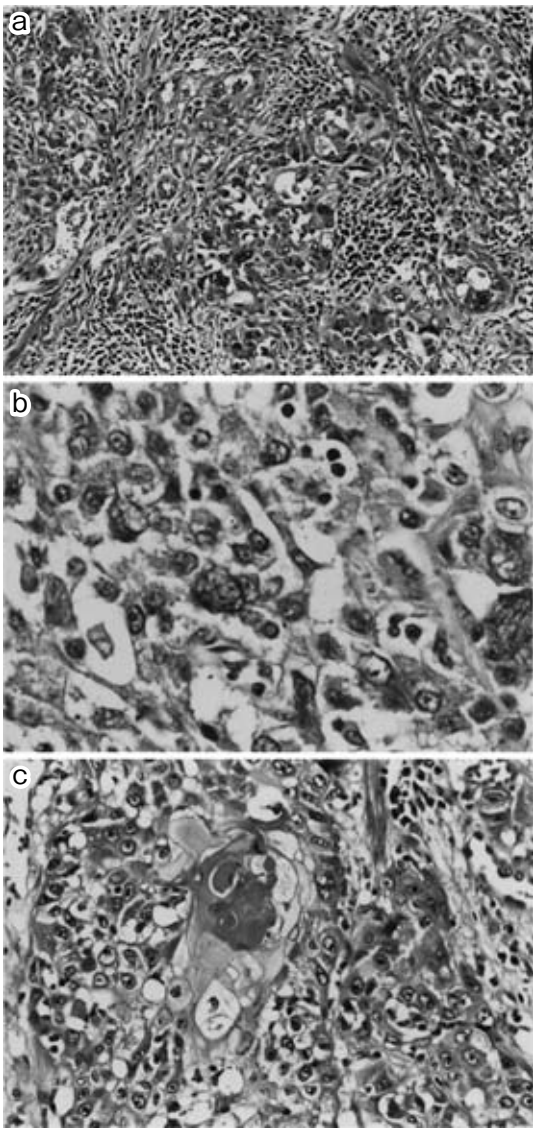

なかった．脈管侵襲は軽度にみられ，神経周囲浸潤は高度で，膵頭部周囲のリンパ節転移も認めた．

免疫組織学的に，腺癌成分は，CAM5.2 陽性，扁平上皮癌成分は，involucrin，34βE1 陽性を示した．以上より，肝外胆管に原発した腺扁平上皮癌と診断した．HE 標本上では腺癌と扁平上皮癌の組織分布は不明瞭であったが，CAM5.2 陽性を示

Fig. 5 Tranditional feature finding adenocarcinoma and squamous cell. a：Adenocarcinoma with a tubular pattern and squamous cell carcinoma were intermingled with a transition（arrow）better both components（HE ×200）. b：Immunostain for CAM5.2 showed a positive reaction in adenocarcinoma component, but negative in squamous cell carcinoma（CAM5.2 ×200）. c：34 β E12 was positive in squamous cell carcinoma component, but negative in adenocarcinoma component（34 β E12 ×200）.

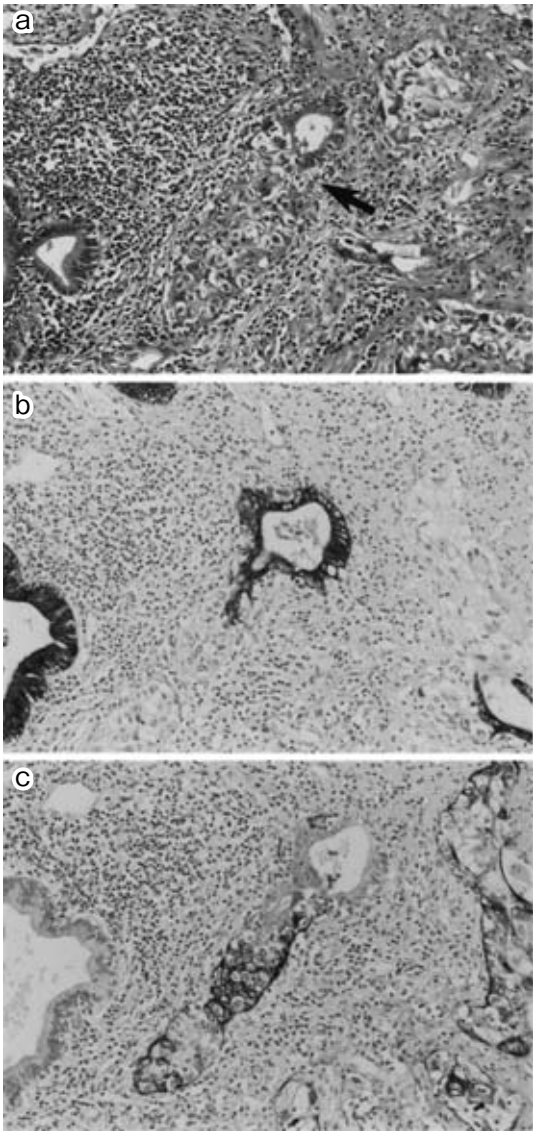

す腺癌成分は，腫瘍の外側よりに存在し，34βE12陽性を示す扁平上皮癌成分は主として腫瘍内側に存在した．また，両者の移行像が組織学的ならびに免疫組織学的に確認できた（**Fig. 5a～c**）．腫瘍増殖能であるKi-67標識率（Labeling Index：LI）は，腺癌成分，扁平上皮癌成分とも約70％と高発現しており，両者に差はなかった．

術後経過：術後5か月目現在で，再発はなく外来定期通院中である．

考　察

腺扁平上皮癌は腺癌成分と扁平上皮癌成分が混在した腫瘍であり，医学中央雑誌で「胆管癌」,「腺扁平上皮癌」をキーワードとして1983年から2006年までについて検索したところ，自験例を含め55例の報告がされている．発生機序については不明な点が多いが，①異所性扁平上皮由来，②腺組織の化生性扁平上皮由来，③未分化基底細胞由来，④腺癌の扁平上皮癌化，などの説のうち，④が最も有力であると言われている[8]．本症例の病理所見でも，胆管粘膜に扁平上皮化生はなく，正常粘膜上皮から腺癌成分への移行像や腺癌成分と扁平上皮癌成分の移行像がみられることから，扁平上皮化生を来たした粘膜上皮が悪性化したと考えるより，腺癌が扁平上皮化生を起こしたと考えるほうが妥当である．

腺癌成分と扁平上皮癌成分の分布については，共に胞巣状構造を示しているためHE染色標本では境界が不明瞭であったが，免疫組織学的に腺上皮に発現するCAM5.2[9]と，扁平上皮に発現するとされているinvolucrin，34βE12[10)11]の陽性所見により，各腫瘍成分の分布が識別された．

免疫染色で得られた組織分布を考慮したうえで細胞診所見を再検討すると，組織学的に腫瘍の外側に位置する腺癌成分が胆管内腔へ露出し，扁平上皮癌成分が主として腫瘍内側に存在していたため，胆汁細胞診で腺癌成分のみが検出されたと考えられる．Hughesら[12]は，brush cytologyで腺癌と扁平上皮癌の両成分がみられたと報告している．これは，brushにより機械的刺激を施すと，表層のみならず，深部の細胞まで検出できる可能性があると考えられる．本症例では，機械的刺激を加えることなく胆管内に貯留していた胆汁のみを採取していたため，扁平上皮成分の検出ができず，正診には至らなかった．

胆管原発の腺扁平上皮癌は悪性度の高い組織型として知られている．その要因はさまざまであるが，病理形態学的な予後不良因子は，膵浸潤，リンパ節転移，curabilityが悪い[2]という点が挙げられている．本症例は膵浸潤やリンパ節転移を認めることから，悪性度の高い症例といえる．

その他の悪性度評価の一つに腫瘍増殖能がある．これまでの報告では，扁平上皮癌は腺癌の2倍の速さで成長するため，腺癌から腺扁平上皮癌に変わると悪性度が高くなる[2)13)14]，すなわち，腫瘍増殖能と悪性度が大きく関わっているとされている．本症例では，Ki-67免疫染色で腫瘍増殖能を検討したが，腺癌成分と扁平上皮癌成分とも標識率（LI）は約70％で，両者に差はなかった．通常型の肝外胆管癌との比較では，Lee[15]は，通常型の肝外胆管癌6例のKi-67 LI平均値が39.5％であると報告している．また，Sutoら[16]は通常型の肝外胆管癌におけるKi-67 LIは予後と関係し，Ki-67 LIが29％以下の肝外胆管癌のほうが29％以上の症例より予後が良いと報告している．以上のような報告から考察すると，本症例は通常型の肝外胆管癌と比較し，悪性度，腫瘍増殖能が高く，予後不良と考えられ注意深く観察中である．

文　献

1) Albores-Saavedra J, Henson DE, Klimstra DS：Tumors of the Gallbladder, Extrahepatic bile ducts, and Ampulla of Vater. Atlas of tumor pathology. 3rd series. Fascicle 20. Armed Forces Institute of Pathology, Washington DC, 1997, p 195―215
2) Okabayashi T, Kobayashi M, Nishimori I et al：Adenosquamous carcinoma of the extrahepatic biliary tract：clinicopathological analysis of Japanese cases of this uncommon disease. J Gastroenterol **40**：192―199, 2005
3) Cao SH：Extrahepatic bile duct cancer. Report of 106 cases. Clin Med J **105**：622―629, 1992
4) Heron DE, Stein DE, Eschelman DJ et al：Cholangiocarcinoma：the impact of tumor location and treatment strategy on outcome. Am J Clin Oncol **26**：422―428, 2003
5) Yavuz E, Kapran Y, Ozden I et al：Pancreatobili-

ary adenosquamous carcinoma（report of two cases）. Pathologica **92**：323—326, 2000
6) Barr RJ, Hancock DE：Adenosquamous carcinoma of the Liver. Gastroenterology **69**：1326—1330, 1975
7) Kardon DE, Thompson LD, Przygodzki RM et al：Adenosquamous carcinoma of the pancreas：a clinicopathologic series of 25 cases. Mod Pathol **14**：443—451, 2001
8) Fujita S, Kumamoto K, Igarashi W et al：A resected case of adenosquamous cell carcinoma of the lower bile duct（in Japanese with English abstract）. 日臨外会誌 **65**：2459—2463, 2004
9) Makin C, Bobrow L, Bodmer W：Monoclonal antibody to cytokeratin for use in routine histopathology. J Clin Pathol **37**：975, 1984
10) Murphy GF, Flynn TC, Rice RH et al：Involucrin expression in normal and neoplastic human skin：a marker for keratinocyte differentiation. J Invest Dermatol **82**：453—457, 1984
11) Gown AM, Vogel AM：Monoclonal antibodies to intermediate Filament proteins of human cells；unique and cross-reacting antibodies. J Cell Biol **95**：414, 1982
12) Hughes JH, Niemann TH：Adenosquamous carcinoma of the bile duct：cytologic features of brush specimens from two cases. Diagn Cytopathol **15**：322—324, 1996
13) Iemura A, Yano H, Mizoguchi A et al：A cholangiocellular carcinoma nude mouse strain showing histologic alteration from adenocarcinoma to squamous cell carcinoma. Cancer **70**：415—422, 1992
14) Charbit A, Malaise EP, Tubiana M：Relation between the pathological nature and the growth rate of human tumors. Eur J cancer **7**：307—315, 1971
15) Lee CS：Differences in cell proliferation and prognosis significance of proliferating cell nuclear antigen and Ki-67 antigen immunoreactivity in in situ and invasive carcinoma of the extrahepatic biliary tract. Cancer **78**：1881—1887, 1996
16) Suto T, Sugai T, Nakamura S et al：Assessment of the expression of p53, MIB-1（Ki-67 antigen）, and argyrophilic nucleolar organizer regions in carcinoma of the extrahepatic bile duct. Cancer **82**：86—95, 1998

A Case of Adenosquamous Carcinoma of the Extrahepatic Bile Duct

Yoshiki Naito, Koichi Higaki[1], Masaya Tanaka[2],
Satoshi Taniwaki[2] and Masamichi Kojiro
Department of Pathology, Kurume University School of Medicine
Departments of Pathology[1] and Department of Surgery[2], St. Mary's Hospital

A 77-year-old-woman admitted for jaundice and cutaneous itching was found in abdominal computed tomography（CT）and PTBD to have a polypoid lesion in the common bile duct confirmed by cholic cytology to be adenocarcinoma. Pancreatoduodenectomy was conducted under the diagnosis of carcinoma of the extrahepatic bile duct. The tumor consisted of an admixture of poorly differentiated adenocarcinoma and squamous cell carcinoma and was definitively diagnosed as adenosquamous carcinoma of the extrahepatic bile duct. Immunohistochemically, CAM5.2 was expressed in the adenocarcinoma component and 34βE12 in the squamous cell carcinoma component. For proliferative activity, the Ki-67 labeling index was about 70% in both components.

Key words：carcinoma of the extrahepatic bile duct, adenosquamous carcinoma

〔Jpn J Gastroenterol Surg 40：629—633, 2007〕

Reprint requests：Yoshiki Naito　Department of Pathology, Kurume University School of Medicine
67 Asahimachi, Kurume, 830-0011 JAPAN

Accepted：October 25, 2006

©2007 The Japanese Society of Gastroenterological Surgery　Journal Web Site：http：//www.jsgs.or.jp/journal/