日消外会誌　40（5）：634～638，2007年

症例報告

膵内分泌腫瘍核出後４年目に発症したグルカゴン産生腫瘍併存インスリノーマの１例

岐阜大学腫瘍外科

坂下　文夫　　長田　真二　　小森　充嗣　　松井　　聡
徳山　泰治　　奥村　直樹　　田中　秀典　　細野　芳樹
杉山　保幸　　安達　洋祐

患者は24歳の男性で，平成10年12月に無症候性膵内分泌腫瘍に対して腫瘍核出術を受けている．平成15年1月頃より空腹時の全身倦怠感，冷汗，思考力の低下を自覚していた．平成16年10月，運転中に意識消失し近医へ搬送され，低血糖（31mg/dl）に対する精査加療目的にて当院内分泌内科に紹介された．血管造影下CTにて膵尾部に6個の多血性腫瘤を認め，選択的動脈内カルシウム注入検査で脾動脈を主要栄養領域とするインスリン分泌腫瘍と診断し，脾温存膵尾部切除術を施行した．切除標本ではインスリン陽性細胞からなる腫瘍とグルカゴン陽性細胞からなる腫瘍が併存していた．術後経過に問題なく退院し，1年目の造影MRIでは再発や転移を認めていない．インスリノーマとグルカゴン産生腫瘍が多発して併存している例は極めてまれであり，文献的考察を加え報告する．

はじめに

膵内分泌腫瘍は比較的まれな疾患であり，インスリノーマが75%を占めて最も多く，うち多発例は約10%である．一方，グルカゴノーマは膵内分泌腫瘍のうち1～2%であり[1]，インスリノーマとの併存頻度は1.7%と報告されている[2]．今回，インスリン・グルカゴン混合膵腫瘍を核出後4年目に低血糖症状で発症したグルカゴン産生腫瘍とインスリノーマの多発併存例を経験したので，若干の文献的検索を含めて報告する．

症　　例

患者：24歳，男性

主訴：意識消失

既往歴・家族歴：特記事項なし．

現病歴：平成10年12月，無症候性膵内分泌腫瘍（**Fig. 1**）に対して他院で腫瘍核出術を施行されたが，自覚症状がなかったため通院・経過観察を受けていなかった．平成15年1月頃より空腹時の全身倦怠感，冷汗，思考力の低下を自覚していたが，食事摂取により症状が緩和したため放置していた．平成16年10月，自家用車を運転中に意識消失し近医へ搬送され，低血糖（31mg/dl）を認めたため，精査加療目的にて当院内分泌内科に紹介された．

前回手術所見：術前検査では，血管造影下CTで膵体部に多血性腫瘤を1個認めた．ERCP検査では特記すべき所見はなかった．各膵ホルモン値は正常範囲内であった．非機能性膵島腫瘍の診断にて開腹術を施行された．膵体部下縁に膵外に突出する3.5×2.5cmの境界明瞭な弾性硬の腫瘍を認め核出術が行われた．リンパ節転移は認めなかった．

前回病理組織学的検査所見：敷石状に増殖する腫瘍細胞からなり，偽ロゼット形成も認められ，膵内分泌腫瘍として矛盾しない所見であった．腫瘍は薄い線維性被膜に被われていた．免疫染色にて，インスリン陽性細胞，グルカゴン陽性細胞，

＜2006年11月22日受理＞別刷請求先：坂下　文夫
〒501-1194　岐阜市柳戸1―1　岐阜大学腫瘍外科

Fig. 1 Microscopic findings of enucleated tumor 4 years earlier. Immunohistochemical examinations showed positive staining cells of insulin (a), glucagon (b) and somatostatin, respectively in the same specimen.

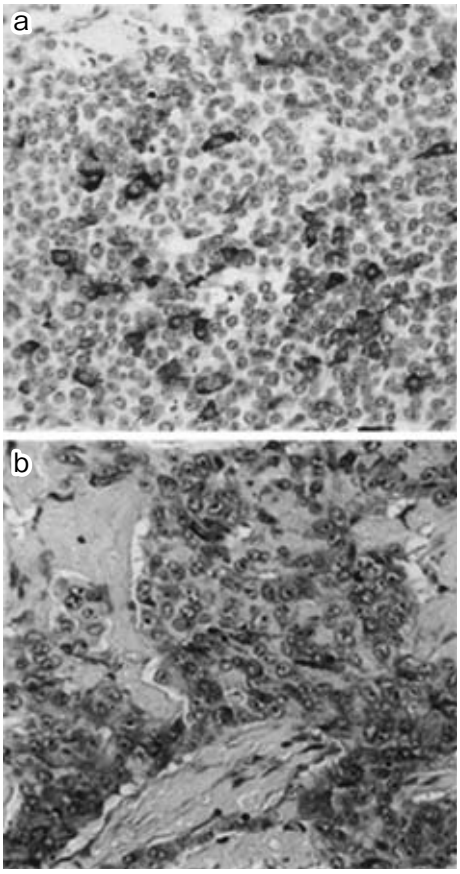

そして少数ではあるがソマトスタチン陽性細胞が一つの腫瘍に混在していた.

入院時現症：身長170cm，体重63kg (1か月で2kg減). 上腹部正中に前回の手術痕を認めた.

血液検査所見：血算・生化学検査に異常なく，腫瘍マーカーも正常であった. 空腹時血糖が41 mg/dlと低値であったが, immunoreactive insulin (以下，IRI) 5.25μU/ml (3.06～16.9) とC-peptide immunoreactivity (以下，CPR) 2.04ng/ml (0.94～2.8) はともに正常域で，IRI/FBSは0.095とFajansのインスリノーマの基準 (0.3以上) を満たしていなかった. また, 空腹時血中グルカゴン値180 pg/ml (40～180)，ガストリン値60pg/ml (200以下)，VIP値7pg/ml (100以下)，ソマトスタチン値6.8pg/ml (1～12) はいずれも正常域であった.

Fig. 2 Abdominal computed tomography. Abdominal computed tomography under celiac angiography revealed six enhanced tumors (white arrows) in pancreatic tail.

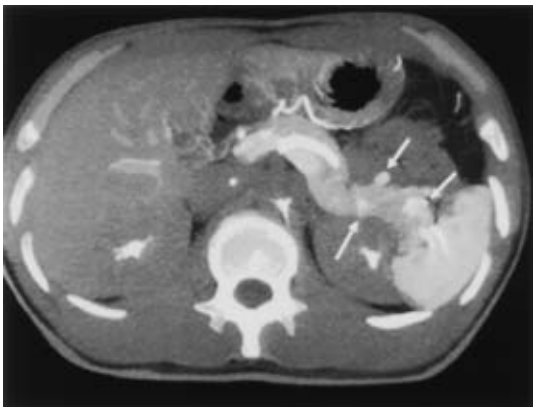

Fig. 3 Resected specimens. Multiple tumors, 8×5, 4×3, 3×3 mm in size, were found in resected specimen. Each tumor had the thin capsule, and inside was whitish and homogeneous. There is no difference in insulin-producting tumor and glucagon-producting tumor macroscopically.

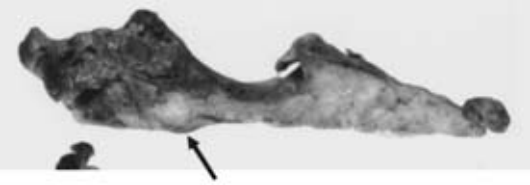

腹部MRI：膵尾部にT2強調像で高信号を示す8mm大の腫瘤を1個認めた.

腹部血管造影検査：腹腔動脈造影で膵尾部に10mm程度の濃染像を3か所認め，さらに血管造影下CTで合計6個の多血性腫瘤を認めた (**Fig. 2**).

選択的動脈内カルシウム注入検査 (arterial stimulation venous sampling；以下，ASVS)：腫瘍の局在に関しては，脾動脈への負荷に対してのみIRI，CPRの上昇を認めた. 全身画像検査にて膵外病変を認めず，膵尾部に限局する多発性インスリノーマの診断にて手術を行った.

Fig. 4　Histopathological findings. Histological examination revealed that the tumor consisted of small cells, with a round-shaped nucleus, showing a ribbon-like arrangement (a; ×100, H-E). Tumor was positive for insulin (b) and negative staining for glucagon (c). Other tumor was negative for insulin (d) and positive for glucagon (e). The distribution of the insulin-producting tumors and the glucagon-producting tumors was illustrated (f).

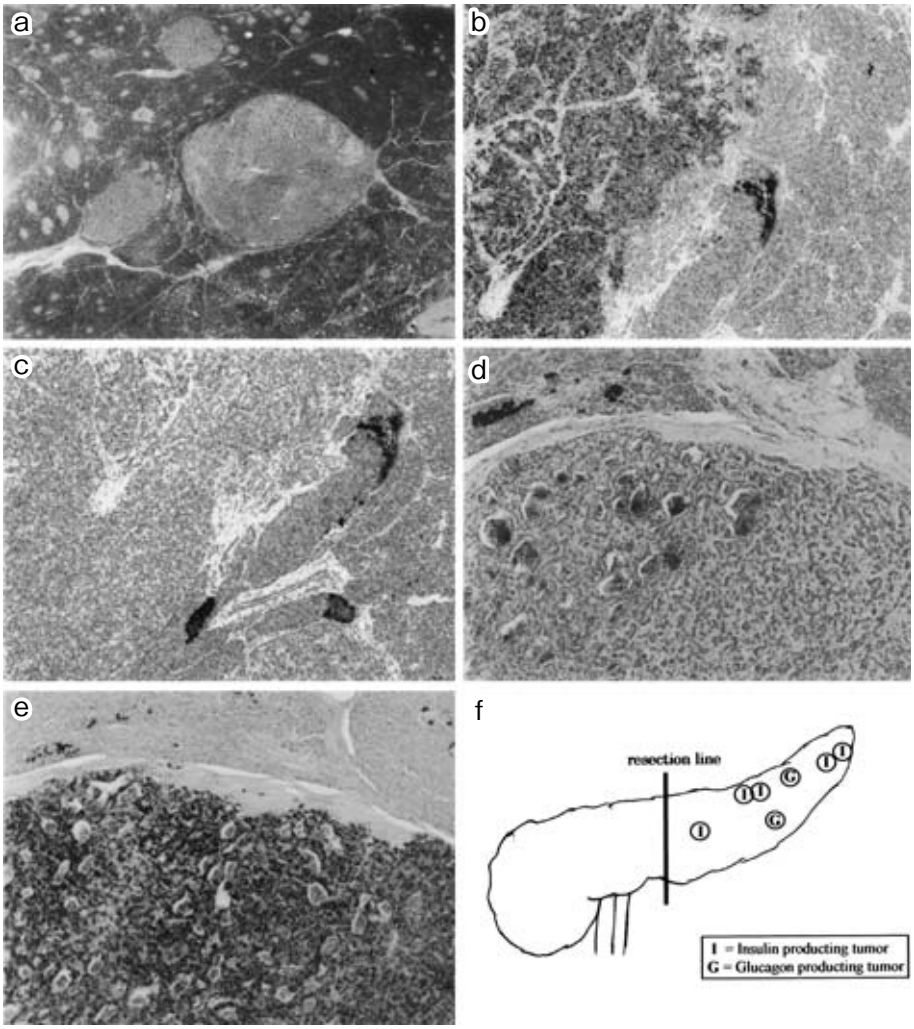

手術所見：逆T字切開にて開腹し，術中超音波検査（以下，IOUS）にて最も頭側にある膵尾部の腫瘤を確認後，同部より約1cm頭部より（SMVから4cm尾側）で膵臓を切断し，脾動静脈と脾臓を温存しながら，膵尾側切除術を行った．

摘出標本肉眼検査所見：肉眼的に確認できた腫瘍は3個あり，大きさは8×5mm，4×3mm，3×3mmであった．それぞれ薄い被膜を有し，内部は白色均質であった（**Fig. 3**）．各腫瘍には肉眼的特徴には差がなく，肉眼的にインスリン産生腫瘍とグルカゴン産生腫瘍を鑑別することはできなかった．

病理組織学的検査所見：微小な腫瘍結節が多発しており，hematoxylin-eosin（H-E）染色では索状，島状，リボン状配列を示す小型の腫瘍細胞の増殖が見られ，不完全な腫瘍被膜を形成していた．腫瘍はほとんどがインスリン陽性・グルカゴン陰性であったが，インスリン陰性・グルカゴン陽性の

結節を2個認めた（**Fig. 4**）.

術後経過：術後経過に異常なく退院し，1年目に施行した造影MRIでは再発や転移を認めておらず，低血糖発作もない.

考　察

インスリノーマは多血性であることが典型的所見であるため，通常の画像評価にて一般的には診断可能である．腫瘍が小さい場合や多発性の場合の局在診断として，最近ではASVSが選択されることが多い[2]. この検査法は膵臓を栄養する主要動脈より選択的にカルシウムを負荷した後に肝静脈血を採取し，そのインスリン濃度を測定して局在診断に応用する方法であり，その診断率は97%と高い[2]．今回の症例でも，ASVSの結果，脾動脈を主要栄養血管とする膵体尾部に局在することが明らかとなり，血管造影検査を応用した画像所見との合致によって確定診断が可能であった.

インスリノーマの治療の原則は外科的切除であり，そのほとんどが単発・良性であるため，一般的には腫瘍核出術で十分である．本症例は多発であったが，術前ASVSにより信頼性の高い局在診断が可能であったことに加え，畑中ら[3]のごとくIOUSを駆使し，より精度の高い切除範囲を確定するよう注意した．IOUSによる陽性率は91.9%と報告されているが[2]，術中ASVSにて迅速IRIを測定すればさらに確実な完全切除が可能になったと考えている.

一方，典型的なグルカゴノーマは，皮疹（壊死性遊走性皮膚紅斑），口内炎，体重減少，貧血，糖尿病などの症状を伴い，いわゆるグルカゴノーマ症候群と呼ばれるが，ホルモン症状を欠く無症候性のものはグルカゴン産生腫瘍と呼ばれ，その割合は26.7%と報告されている[4]. 一般に，診断時には腫瘍径が大きく，肝臓や近接リンパ節に転移している例が多く[5]，腫瘍の増大や進展に伴い症状の発現が進行する.

最近は，検診で発見される報告例や切除標本内にincidentalomaとして発見される報告例が増加している[6)7]．しかし，西谷ら[8]の検討でみられるように，腫瘍径が2cm以下であっても症候性の割合が少ないとはいえず，肝転移やリンパ節転移を伴う悪性例も比較的高頻度に認められることもあり注意を要する.

1991年から2000年までのインスリノーマの本邦報告358例のなかで，グルカゴノーマを合併したのは6例（1.68%）であった[2]．一方，1964年から1992年までの本邦報告78例のグルカゴノーマでは，7例（8.97%）にインスリノーマを合併している[5]. 併存症例においても単一の腫瘍が複数のホルモン産生能を有するmixed tumorが大部分であり[9]，本症例の初回核出腫瘍がこれに該当する.

医学中央雑誌で「インスリノーマ」と「グルカゴノーマ」あるいは「グルカゴン産生腫瘍」で1990年から2006年までの報告例で検索したところ，インスリノーマとグルカゴン産生腫瘍が異なる腫瘍として確認されたのはわずかに3例であった[1)10)11]. 我々の症例は，初回手術時の病理組織学的検査所見ではインスリン，グルカゴン，ソマトスタチンに染色される細胞が一つの腫瘍に混在していたが，今回の切除標本内にはインスリン陽性細胞からなる腫瘍とグルカゴン陽性細胞からなる腫瘍が別々に存在しており，興味深く思われた．今回の腫瘍群の発生については，前回の腫瘍が転移性に再発したものか，あるいは異時性に多発して出現したものかは不明である．なお，単発のインスリノーマが切除後7年目に多発性再発を来した症例が報告されている[3].

今回の症例はmultiple endocrine neoplasiaなど既存の多発性内分泌腫瘍としての形態は示していない．また，切除標本内に微小腫瘍病変が多数みられたことから残存膵に再発する可能性を十分考慮しながら経過観察する必要がある．今後の治療戦略としては，超音波内視鏡的アルコール局所注入療法[12]が低侵襲治療として注目される.

文　献

1）杉原重哲，江上哲弘，鶴崎成幸ほか：グルカゴノーマ併存膵インスリノーマの1切除例．日消外会誌　**28**：2295―2298, 1995
2）都築義和，石井裕正：インスリノーマ―本邦の1991-2000年における358例の臨床統計的観察―．日臨　**59**：121―131, 2001
3）畑中正行，今泉俊秀，羽鳥　隆ほか：インスリノーマ切除後7年目に残膵に発生した多発性インスリノーマの1例．日消外会誌　**29**：2299―

2303, 1996
4) 曽我　淳：無症候性膵内分泌腫瘍―概念と診断について―．胆と膵　17：55―59, 1996
5) 田中孝司，鳥海正明，伊藤祐子ほか：グルカゴノーマ症候群とグルカゴン産生腫瘍．胆と膵 17：33―42, 1996
6) 成林葉子，田井　茂，名方保夫ほか：健康診断にて発見された小膵グルカゴノーマの1例．日消誌 99：838―842, 2002
7) 推野　豊，尾崎俊造，小室万理：十二指腸乳頭部癌の切除膵内に incidentaloma として発見された微細なグルカゴノーマの1例．日消外会誌　37：400―404, 2004
8) 西谷　慶，西村真樹，河野宏彦ほか：無症候性グルカゴノーマの1例―本邦における腫瘍径2cm以下の膵グルカゴノーマ報告例の集計―．膵臓 20：407―413, 2005
9) Larsson LI, Grimelius L, Hakanson R et al：Mixed endocrine pancreatic tumors producing several peptide hormones. Am J Pathol 79：271―281, 1975
10) 野口由美，吉井町子，塚口　功ほか：インスリノーマとグルカゴノーマを合併した MENI 型の1例．選択的経動脈カルシウム負荷肝静脈採血の試み．臨放　41：385―388, 1996
11) 三浦伸一郎，笹栗　学，古賀　学ほか：グルカゴノーマを合併したインスリノーマの1例．ホルモンと臨　39：152―154, 1991
12) Jurgensen C, Schuppan D, Neser F et al：EUS-guided alcohol ablation of an insulinoma. Gastointest Endosc 63：1059―1062, 2006

A Case of Pancreatic Insulinomas with Glucagon producting Tumors after Enucleation for Pancreatic Endocrine Tumor 4 yaers Before

Fumio Sakashita, Shinji Osada, Shuji Komori, Satoshi Matsui,
Yasuharu Tokuyama, Naoki Okumura, Hidenori Tanaka,
Yoshiki Hosono, Yasuyuki Sugiyama and Yosuke Adachi
Department of Oncologic Surgery, Gifu University, Graduate School of Medicine

A 24-year-old man undergoing enucleation of an asymptomatic pancreatic endocrine tumor 4 years earlier and brought to the hospital with very low blood glucose（31mg/dl）was found in computed tomography to have six hypervascular tumors in the pancreatic tail, suggesting multiple insulinomas. Arterial stimulation venous sampling showed the dominant lesion for the endocrine tumors to be localized in the splenic artery. Under a diagnosis of multiple insulinomas of the pancreatic tail, we conducted spleen-preserving distal pancreatectomy. Immunohistochemical examination of pancreatic hormones indicated that almost all tumors were positive for insulin and negative for glucagons, but two other tumors were glucagons-positive and insulin-negative. He has remained well without recurrence or hypoglycemic attack for one year.

Key words：insulinoma, glucagonoma, arterial stimulation venous sampling（ASVS）

〔Jpn J Gastroenterol Surg 40：634―638, 2007〕

Reprint requests：Fumio Sakashita　Department of Oncologic Surgery, Gifu University, Graduate School of Medicine
1-1 Yanagido, Gifu, 501-1194 JAPAN

Accepted：November 22, 2006

©2007 The Japanese Society of Gastroenterological Surgery　Journal Web Site：http://www.jsgs.or.jp/journal/