日消外会誌　40（5）：639～644，2007年

**症例報告**

# 茎捻転による副脾破裂の１例

市立松原病院外科，奈良県立医科大学消化器・総合外科*

錦織　直人　　青松　幸雄　　藤本　平祐
井上　　隆　　桑田　博文　　中島　祥介*

副脾の発生頻度は剖検例の10～30％と報告されているが，臨床的に問題となることはほとんどない．我々は極めてまれな副脾茎捻転による副脾破裂の１例を経験した．症例は32歳の男性で，左側腹部痛を主訴に来院し同部に著明な圧痛，反跳痛を認めた．血液検査にて貧血の進行を認め，腹部CT・腹部血管造影検査にて脾臓腹側に脾動脈分枝を腫瘍血管とする15cm大の腫瘤像を認めた．脾腫瘍破裂による腹腔内出血の診断で緊急開腹手術を行った．多量の血性腹水と網嚢内に凝血塊が充満しており，開放すると膵前面に7cm大の副脾を認め，脾動静脈から分岐し流入する血管茎が時計方向に720°捻転していた．副脾門部の被膜が破綻しており同部位からの出血と考えられた．以上より，茎捻転による副脾破裂と診断し副脾を摘出した．副脾茎捻転に伴う副脾梗塞，破裂は非常にまれな疾患であるが，若年者の急性腹症の鑑別診断として念頭におくべき疾患であると考える．

## はじめに

副脾の発生頻度は剖検例において約10～30％と報告[1]されている．しかしながら，副脾梗塞は極めてまれで，中でも腹腔内出血を来した報告例は本例で２例目である[2]．副脾茎捻転による副脾破裂の１例を経験したので文献的考察を加えて報告する．

## 症　　例

患者：32歳，男性

主訴：左側腹部痛

家族歴：特記すべきことなし．

既往歴：特記すべきことなし．

現病歴：2004年１月下旬の昼頃より左側腹部の鈍痛が出現した．左側腹部痛の増強を認めたため翌日に当院受診した．

入院時現症：身長181cm，体重60kg，血圧124/72mmHg，脈拍78回/分，体温36.5℃．表情は苦悶様で，圧痛は腹部全体に認め，特に左側腹部に強く反跳痛も認めた．また，眼瞼結膜に軽度貧血を認めた．

来院時検査所見：末梢血液検査で来院時にHb 13.3g/dlであったが，２時間後には11.3g/dlと貧血の進行を認めた．また，白血球が17,600/μlと炎症所見の上昇を認めた．血小板は21.5×$10^4$/μlと正常であった．

腹部造影CT所見：左上腹部脾前方，胃背側に15cmの腫瘤像を認め周囲臓器を著明に圧排して

Fig. 1　Abdominal Computer Tomography demonstrated that an intraperitoneal hypo- and hyper-mixed dense mass of 15cm in the burusa omentalis.

＜2006年11月22日受理＞別刷請求先：錦織　直人
〒631-0846　奈良市平松１―30―１　県立奈良病院救命救急センター

**Fig. 2**　Angiography demonstrated that the main artery of the intra abdominal mass was fed from the splenic artery and no extravasation.

**Fig. 3**　There is the 7cm accessory spleen in front of the pancreas. The stalk derived from the splenic artery and vein was twisted by 720 degrees.

いた．単純 CT で血腫を疑う高吸収域と低吸収域の混在を認め，低吸収域部は造影後期相で濃染され脾腫瘍実質と考えられた．脾臓との境界は比較的明瞭であった．CT 上，脾腫瘍の破裂と考えた（**Fig. 1**）．

腹部血管造影検査所見：脾動脈からの造影では脾動脈の分枝より前内側の腫瘤に向かい，細い口径不整な血管がみられ，腫瘍血管と考えられた．検査時には造影剤の血管外漏出像は認めなかった（**Fig. 2**）．

**Fig. 4**　Resected specimen showing an accessory spleen with hemorrhagic infarction and torsion of the stalk.

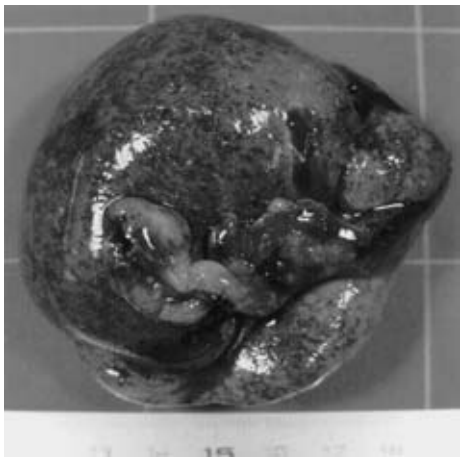

**Fig. 5**　Histological finding of an accessory spleen with hemorrhagic infarction.（Hematoxylin and eosin, ×100）

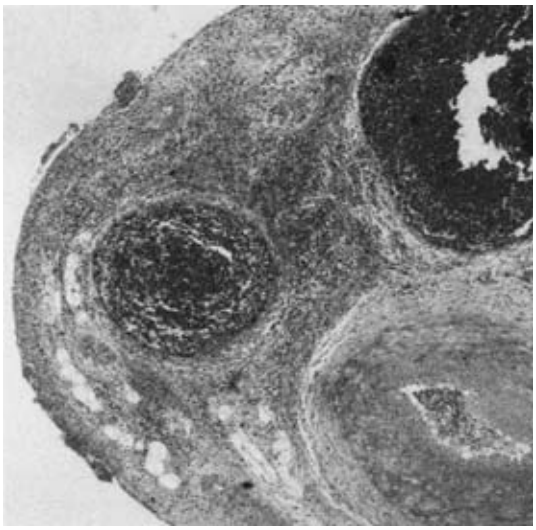

以上の検査結果から，脾腫瘍破裂による腹腔内出血の診断で緊急開腹手術を行った．

手術所見：上腹部正中切開にて開腹した．腹腔内には多量の血性腹水を認め，網嚢内は凝血槐が充満していた．網嚢を開放すると膵前面に 7cm 大の副脾を認め，脾動静脈から分岐し流入する血

**Table 1** Reported 32 cases of torsion of the accessory spleen

| | Author | Year | Age | Sex | Size (cm) | Location | Preoperative diagnosis |
|---|---|---|---|---|---|---|---|
| 1 | Alexander[5] | 1914 | 25 | F | Golf ball | Greater omentum | Mesenteric or omental cyst |
| 2 | Alexander[8] | 1929 | 35 | F | Orange | Greater omentum | Torsion of accessory spleen |
| 3 | Settle[9] | 1940 | 4 | M | 7×6×6 | Gastrosplenic ligament | Acute abdomen |
| 4 | Settle[9] | 1940 | 8 | F | 3×3×2 | Greater omentum | Acute abdomen |
| 5 | Kakui[10] | 1948 | 24 | M | 6×5×2 | Spleen | Acute abdomen |
| 6 | Kitchin[11] | 1962 | 11 | F | 10 | Greater omentum | Acute appendicitis |
| 7 | Mizuno[12] | 1965 | 12 | F | ? | ? | Abdominal tumor |
| 8 | Perrine[13] | 1966 | 13 | F | 13 | Greater omentum | Abdominal tumor |
| 9 | Bass[14] | 1967 | 27 | M | small | Cecum | Acute appendicitis |
| 10 | Babcock[15] | 1974 | 5 | F | 4×2×1 | Jejunum | Acute abdomen |
| 11 | Onugibo[16] | 1978 | 9 | M | ? | Right lower quadrant | Acute appendicitis |
| 12 | Onugibo[16] | 1978 | 5 | F | 6×3 | Right upper quadrant | Acute appendicitis |
| 13 | Grunspan[17] | 1981 | 29 | M | 4 | Gastrosplenic ligament | Acute appendicitis |
| 14 | Boerlum[18] | 1982 | 43 | F | 2×1 | Uterus | Torsion of uterine myoma |
| 15 | Kodate[2] | 1983 | 46 | M | 4×3×3 | Splenic hilus | Intraperitoneal hemorrhage |
| 16 | Yamashiro[19] | 1988 | 25 | F | Handfist | Mesocolon | Torsion of uterine myoma |
| 17 | Muller[20] | 1988 | 1 | F | 6×3×3 | Greater omentum | Acute appendicitis |
| 18 | Uchisako[21] | 1988 | 30 | F | 505g | Splenic hilus | Torsion of ovarian tumor |
| 19 | Hems[22] | 1990 | 75 | F | ? | Pancreas tail | Acute abdomen |
| 20 | Diel[23] | 1992 | 25 | F | 12 | Splenic hilus | Acute abdomen |
| 21 | Obana[24] | 1994 | 7 | F | 8×8×4 | Greater omentum | Torsion of ovarian tumor |
| 22 | Seo[7] | 1994 | 10 | M | 4.5 | Greater omentum | Inflammation of mesentery |
| 23 | Dahlin[25] | 1995 | 49 | F | 8 | Stomach | Abdominal tumor |
| 24 | Nakazawa[26] | 1997 | 17 | M | 4.5×3.5 | Greater omentum | Mesenteric or retoroperitoneal cyst |
| 25 | Hizume[6] | 1997 | 35 | F | 4 | Greater omentum | Torsion of accessory spleen |
| 26 | Jans[27] | 1997 | 40 | F | 5.2 | Splenic hilus | Abdominal tumor |
| 27 | Valls[28] | 1998 | 13 | F | 6 | Splenic hilus | Torsion of mesenteric tumor |
| 28 | Padilla[29] | 1999 | 29 | M | ? | Pancreas tail | Intraperitoneal hemorrhage |
| 29 | Fujita[30] | 2001 | 23 | M | 8×7×4 | Greater omentum | Abdominal tumor |
| 30 | Fontan[31] | 2001 | 13 | M | ? | Pancreas tail | Abdominal tumor |
| 31 | d'Halluin[32] | 2001 | 26 | F | 4 | Uterus | Acute abdomen |
| 32 | Grinbaum[33] | 2006 | 21 | F | 10×9 | Greater omentum | Acute abdomen |
| 33 | Our case | | 31 | M | 7×7×4 | Pancreas tail | Splenic tumor |

管茎が時計方向に720°捻転していた．副脾門部で被膜が破綻しており，同部位からの出血と考えられた．以上より，茎捻転による副脾破裂と診断し副脾を摘出した（**Fig. 3**）．

摘出標本：7×7×4cmで重量は155gであった．血管茎が時計方向に720°捻転していた（**Fig. 4**）．

病理組織学的検査所見：脾臓組織で高度に鬱血を認め，動静脈内に赤色血栓を認めた（**Fig. 5**）．悪性所見は認めなかった．

術後経過は良好で，経過観察目的の腹部CTでも異常を認めず，第12病日に退院した．

## 考　察

副脾とは正常の大きさの脾臓が存在し，その他に小脾が存在する場合で，発生頻度は剖検例において約10～30%と報告[1]されている．発生部位は脾門部・脾尾部付近が最も多いが，Herpertら[3]によるとdorsal mesogastriumの上下の連続性より横隔膜から陰嚢までいずれの部位からも発生しうる．成因は脾原基間の癒合障害や脾臓組織の分離，周囲原基への癒合過程での障害などによるとされる[4]．臨床的に問題となることはまれであるが，容積が大きく茎が長い場合遊走したり茎捻転による梗塞を生じる場合や外傷による損傷が認められる．また，特発性血小板減少性紫斑病や遺伝性球

状赤血球症など外科的脾摘が有効な疾患では，脾摘後に副脾が残存し再燃する場合が認められる．

副脾捻転は極めてまれで，Pub Med にて「accessory spleen」「torsion」をキーワードとして 1914 年から 2006 年まで検索し，また JMEDplus にて「副脾」,「梗塞」または「捻転」をキーワードとして 1989 年から 2006 年まで検索したところ，1914 年に Alexander ら[5]が報告して以来，自験例を含め 33 例のみである[2)5)~33)]（**Table 1**）．中でも，腹腔内出血を来した報告例は小舘ら[2]の報告と本例の 2 例のみである．発症年齢は 1 歳～75 歳で平均年齢は 22.7 歳と若年者に多く，本例も 32 歳と比較的若年であった．性別は男性 12 例，女性 22 例で女性に多い傾向がみられた．症状は腹痛，発熱，悪心，嘔吐を認める．発症以前に 1 年以上にわたる反復性腹痛を伴う症例も認め，茎捻転と自然整復を繰り返していたと思われる[2)34)]．副脾の径に関しては 2～13cm と平均 6.4cm であった．本症例では 7×7×4cm であった．また，術前診断は困難であり急性虫垂炎，卵巣腫瘍の茎捻転，腸間膜腫瘤などが多く，術前診断しえたのは 1929 年に Alexander 自身が経験した 2 例目の症例と火爪ら[6]の症例の 2 例のみであった．本症例では，術前の腹部造影 CT と腹部血管造影検査にて脾腫瘍破裂による腹腔内出血の診断であった．

術前の画像診断として，腹部超音波検査では初期には低エコーその後高エコーに変化し描出される[35]．CT では比較的境界明瞭な低濃度腫瘤であり造影により梗塞に陥った内部は増強されず周囲の増強を認めることが多い．本症例では単純 CT で胃背側に血腫を疑う高吸収域と低吸収域の混在を認め，低吸収域部は造影後濃染され後ろ向きには副脾実質と考えられた．MRI で正常脾組織は T1 で低信号に T2 で高信号に描出される．また，MRI では出血や梗塞の時間的経過により信号度が変化することが知られており，経時的な評価ができる点で有効であったとの報告がある[9]．脾臓組織に特異的な画像診断法としては脾シンチグラフィーがあげられる[36]．しかし，急性腹症として発症することが多い本症においては実用的ではなく，また Rosenthall ら[37]は脾臓が茎捻転を起こした場合脾臓描出されない場合があると報告しており，確定診断は困難と思われる．血管造影検査でも特異的な所見はなく，本症例でも副脾は梗塞に陥っていたため描出されず診断が困難であった．画像診断において副脾の診断は鑑別として挙げることはできても，出血や壊死を生じた腹腔内充実性腫瘍とまでしか術前診断は不可能と考えた．

治療に関しては急性腹症で発症した場合は開腹手術し腫瘤摘出される場合が大半である．自然解除した例でも再燃の可能性が高い．また，発症後の経過で小舘ら[2]は全身状態が良好であったが，第 3 病日突然茎内血管破綻により大量出血，ショック症状を呈し緊急手術になった症例を報告しており，有症状例では摘出術の適応と考える．本症例も高度の腹膜刺激症状と貧血の進行を認め，脾腫瘍破裂による腹腔内出血の診断で緊急開腹手術を行い茎捻転し破裂した副脾を摘出した．

副脾捻転に伴う副脾梗塞，特に副脾破裂は非常にまれな疾患であるが，若年者の急性腹症の鑑別診断として念頭におくべき疾患であると考える．

## 文　献


1) Wadham BM, Adams PB, Johnson MA：Incidence and location of accessory spleens. N Engl J Med **304**：1111, 1981
2) 小舘昭示，戸張雅晴，小海康夫ほか：副脾茎捻転の 1 例．外科診療　**26**：1759―1762, 1983
3) Herpert B, Gyorkey F：Lesions observed in accessory spleens of 311 Patients. Am J Clin Pathol **32**：165―168, 1959
4) 福居兼実，中島久良，梶村秀雄ほか：骨盤内副脾の 1 例．産と婦　**52**：1091―1095, 1985
5) Alexander RC, Romanes A：Accessory spleen causing acute attacks of abdominal pain. Lancet **2**：1089―1091, 1914
6) 火爪健一，関　誠，十亀　徳ほか：遊走した重複副脾の 1 例．日臨外医会誌　**58**：873―877, 1997
7) Seo T, Ito T, Watanabe Y et al：Torsion of an accessory spleen presenting as an acute abdomen with an inflammatory mass. US, CT, and MRI findings. Pediatr Radiol **24**：532―534, 1994
8) Alexander RC：Accessory spleen with recurring torsion of its pedicle. Lancet **2**：21, 1929
9) Settle EB：The surgical importance of accessory spleens. Am J Surg **50**：22―26, 1940
10) 角井菊雄：副脾の臨床的考察．臨外　**3**：102―109, 1948

11) Kitchin RJ, Green NA：Torsion of an accessory spleen presenting as acute appendicitis. Br J Surg **50**：232—233, 1962
12) 水野　超，小林文子，榊原英夫ほか：外見上副脾臓と思われた脾腫瘍の1例．小児臨　**18**：1801, 1965
13) Perrine G：Torsion of the accessory splenic pedicle. A case report. Int Surg **45**：164—166, 1966
14) Bass RT, Yao ST, Freeark RJ：Torsion of an accessory spleen of the cecum presenting as acute appendicitis. N Engl J Med **30**：1190—1191, 1967
15) Babcock TL, Coker DD, Haynes JL et al：Infarction of an accessory spleen causing an acute abdomen. Am J Surg **127**：336—337, 1974
16) Onuigbo WIB, Ojukwu JO, Eze WC：Infarction of accessory spleen. J Pediatr Surg **13**：129—130, 1978
17) Grunspan M, Wechsler U, Weintraub S：Torsion of an accessory spleen simulating acute appendicitis. Isr J Med Sci **17**：458—459, 1981
18) Boerlum KG：Infarction of an accessory spleen presenting as a uterine fibroid with necrosis. Am J Obstet Gynecol **143**：973, 1982
19) 山城竹信，前浜俊之，伊是名博之ほか：妊娠中の卵巣腫瘍茎捻転と誤られた副脾の1例．沖縄医会誌　**25**：263—265, 1988
20) Muller H, Schneider H, Ruckauer K et al：Accessory spleen torsion. Clinical picture, sonographic diagnosis and differential diagnosis. Klin Padiatr **200**：419—421, 1988
21) 内迫博幸，村上卓夫，浜中裕一郎ほか：副脾を伴った遊走脾茎捻転の1例．臨外　**49**：162, 1988
22) Hems TE, Bellringer JF：Torsion of an accessory spleen in an elderly patient. Postgrad Med J **66**：838—839, 1990
23) Diel R, Tuschick B, Dorner A：Pedicle torsion of the accessory spleen within the scope of the "polysplenia-asplenia complex" as a rare differential diagnosis of acute abdomen. Zentralbl Chir **117**：619—622, 1992
24) 尾花和子，今泉了彦，平田彰業ほか：副脾捻転による急性腹症の1症例．埼玉医会誌　**28**：82—83, 1994
25) Dahlin LB, Anagnostaki L, Delshammar M et al：Torsion of an accessory spleen in an adult. Case report. Eur J Surg **161**：607—609, 1995
26) Nakazawa K, Nakae Y, Ichikawa M et al：Torsion of an accessory spleen. 日消誌　**94**：407—412, 1997
27) Jans R, Vanslembrouk R, Van Hoe L et al：Torsion of an accessory spleen in adult patient：imaging findings at CT MRI and angiography. J Belge Radiol **80**：229—230, 1997
28) Valls C, Mones L, Guma A et al：Torsion of a wandering accessory spleen：CT findings. Abdom Imaging **23**：194—195, 1998
29) Padilla D, Ramia JM, Martin J et al：Acute abdomen due to spontaneous torsion of an accessory spleen. Am J Emerg Med **17**：429—430, 1999
30) 藤田秀人，井口雅史，岩田啓子ほか：副脾茎捻転の1手術例．日消外会誌　**35**：73—77, 2002
31) Fontan F J P, Soler R, Santos M et al：Accessory spleen torsion：US, CT and MR findings. Eur Radiol **11**：509—512, 2001
32) d'Halluin G, Menard J, Dessard P et al：Torsion of the accessory spleen：an atypical etiology for acute abdomen. Gynecol Obstet Fertil **29**：821—823, 2001
33) Grinbaum R, Zamir O, Fields S et al：Torsion of an accessory spleen. Abdom Imaging **31**：110—112, 2006
34) 藤田秀人，井口雅史，岩田啓子ほか：副脾茎捻転の1手術例．日消外会誌　**35**：73—77, 2002
35) 石田真一，石田秀明，森川パブロほか：肝硬変に合併した脾梗塞の一例—そのUS像の変化を中心に．秋田医　**17**：959—963, 1990
36) Ohta H, Kohno K, Kojima N et al：A case of diaphragm hernia containing accessory spleen and great omentum detected by Tc-99m phytate scintigraphy. Ann Nucl Med **13**：347—349, 1999
37) Rosenthall L, Lisbona R, Banerjee K：A nucleographic and radioangiographic study of a patient with torsion of the spleen. Radiology **110**：427—428, 1974

## A Case of Rupture of the Accessory Spleen caused by the Torsion

Naoto Nishigori, Yukio Aomatsu, Heisuke Fujimoto,
Takashi Inoue, Hirofumi Kuwata and Yoshiyuki Nakajima*
Department of Surgery, Matsubara Municipal Hospital
Department of Surgery, Nara Medical University*

An accessory spleen is found in 10–30% of necropsies. We report a very rare case of rupture accessory spleen rupture caused by torsion. A 32-year-old man suffering severe left abdominal pain was found in laboratory findings to have progressive anemia and in computed tomography and angiography to have a mass 15cm in diameter in the bursa omentalis, with the main artery fed from the splenic artery. Preoperative diagnosis was a ruptured splenic tumor. On laparotomy, we found an accessory spleen 7cm in diameter in front of the pancreas. The stalk derived from the splenic artery and vein was twisted 720 degrees. Rupture of the accessory spleen had caused abdominal pain and anemia, so we resected the accessory spleen. Infarction and rupture of the accessory spleen caused by torsion, although very rare, should be taken into account as a differential diagnosis in acute abdomen in the young.

**Key words**：accessory spleen, torsion, rupture

〔Jpn J Gastroenterol Surg 40：639—644, 2007〕

**Reprint requests**：Naoto Nishigori　Department of Surgery, Nara Prefectural Hospital
1–30–1 Hiramatsu, Nara, 631–0846 JAPAN

**Accepted**：November 22, 2006

©2007 The Japanese Society of Gastroenterological Surgery　Journal Web Site：http://www.jsgs.or.jp/journal/