日消外会誌　40（5）：645～649，2007年

症例報告

茎捻転で診断された腸間膜脂肪腫の１例

熊本赤十字病院外科

林　　亨治　　三隅　涼子　　横溝　　博　　平田　稔彦

症例は55歳の男性で，急に右側腹部痛を自覚し，症状が改善しないため翌日当院救急外来を受診した．来院時，右側腹部を中心に筋性防御を伴う圧痛を認めたが腫瘤は触れなかった．CTでは右側腹部に大きさ約5cmの内部に脂肪を含む境界明瞭な腫瘤を認め，腫瘤を中心に周囲脂肪織への炎症の波及が見られた．入院翌日，鏡視下手術を行い，右側腹部に小腸間膜より発生した有茎性腫瘤を認めた．腫瘤はうっ血し，茎部で捻転していることが確認できたため，有茎性腫瘤の茎捻転が今回の発症原因と考えられた．術後の標本病理では成熟脂肪細胞の増生からなる腫瘍で，悪性所見は認められなかった．腸間膜脂肪腫は腸間膜に発生する腫瘍の中でもまれで，さらに有茎性に発育した脂肪腫が茎捻転で発症した症例は過去に１例しか報告されておらず，本邦で２例目の症例報告と思われる．

はじめに

腸間膜脂肪腫は腸間膜に発生する腫瘍の中でもまれな疾患であるが，さらに有茎性に発育し茎捻転を発症した極めてまれな症例を経験したので，若干の文献的考察を加えて報告する．

症　　例

患者：55歳，男性

主訴：右側腹部痛

既往歴，家族歴：特記事項なし．

現病歴：特に誘因なく急に右側腹部痛が出現し，翌日になっても軽快しないため当院救急外来を受診した．

身体所見：腹部は平坦であったが，右側腹部に圧痛と腹膜刺激症状を認めた．明らかな腫瘤は触知しなかった．

血液検査所見：白血球数11,550/mm^3，CRP 17.2mg/dlと炎症反応を認める以外，異常値は認めなかった．

画像検査所見：腹部超音波検査では右側腹部，痛みの部位に一致して約5cm大の内部不均一な高エコー腫瘤を認め，腫瘤内部に明らかな血流は認められなかった（**Fig. 1**）．腹部CTでは同部位に境界明瞭で，内部に脂肪成分を含む腫瘤を認め，造影による増強効果は認められなかった（**Fig. 2**）．また腫瘤を中心に周囲の脂肪織濃度が上昇し，炎症の波及が示唆された．

手術所見：手術は開腹手術への移行も考慮し，腹部正中線上に３個のポートを挿入した鏡視下手術で行った．右側腹部に小腸および小腸間膜と癒着し，うっ血した腫瘤を認めた．周囲との癒着を剥離すると小腸間膜根近傍より発生した有茎性の腫瘤で，茎捻転が確認された（**Fig. 3**）．

肉眼検査所見：腫瘤はうっ血のため暗赤調で，表面平滑，弾性軟であった．割面は充実性で内部に出血巣が混在していた（**Fig. 4**）．

病理組織学的検査所見：成熟した脂肪細胞からなる腫瘍で核異型や細胞分裂像は見られず良性腫瘍と考えられた．また腫瘤内部にうっ血，出血像が認められた（**Fig. 5**）．

考　　察

腸間膜腫瘍は遊離腸間膜すなわち小腸，横行結腸，S状結腸の腸間膜に発生した原発性腫瘍を言う．腸間膜腫瘍は後腹膜腫瘍と発生が同一であるが，臨床症状，発生頻度，腫瘍の悪性度などに違いがあり，区別されるべきである[1]．しかしながら，

＜2006年10月25日受理＞別刷請求先：林　　亨治
〒861-8039　熊本市長嶺南2―1―1　熊本赤十字病院外科

Fig. 1　A：Ultrasonography revealing a heterogeneous hyperechoic mass in the lateral abdominal region（△）．B：Doppler ultrasonography revealing complete lack of blood flow in the mass.

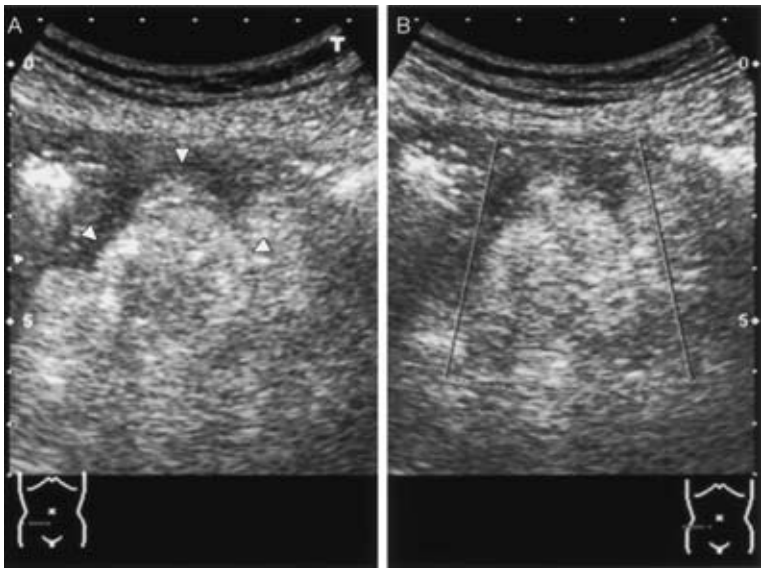

実際の臨床ではそれらを完全に区別することは難しく，Szenes ら[2]による分類では，単に細い柄によって後部腹壁に固定されているものを腸間膜腫瘍と称し，腸間膜の起始部に位置し広い底面を有して後部腹壁を占めるものを後腹膜腫瘍，両者の中間を移行型としている．

腸間膜は中胚葉由来の単層扁平な中皮細胞で覆われた腹膜が臓器とともに伸展し重壁となり，その間に結合組織，脈管組織，脂肪組織，リンパ系組織，神経組織などを含み，それらの組織に由来した腫瘍が発生する[3]．松本ら[4]による腸間膜腫瘍351 例の検討では，嚢胞が 217 例(61.8%)を占め，充実腫瘍は 125 例 (35.7%) であった．充実性腫瘍の中で悪性は 75 例 (21.4%)，良性は 50 例 (14.3%)，その内脂肪腫は 9 例 (2.6%) でまれな疾患であると報告されている．

我々が医学中央雑誌で「腸間膜脂肪腫」をキーワードに 1983～2006 年までについて検索すると，会議録を含め 27 件の文献に 25 症例の報告があった．その内小児例は 10 例で，偶然腹部腫瘤を指摘された 2 例以外は，腫瘤による腸閉塞，腸捻転などの症状を有していた．成人では初発症状を検索しえなかった 4 例を除くと 11 例中 9 例が腸閉塞，腸捻転を発症していた．しかしながら，2,860g の巨大な腫瘍であったにもかかわらず，腸間膜という原発部位，脂肪腫特有の柔らかさのため無症状であった症例[5]も報告されている．自験例のように腸間膜脂肪腫が有茎性～亜有茎性に発育した症例報告は 3 例[6)~8)]に過ぎず，さらに茎捻転を発症したのは浅井ら[6]が報告した症例の 1 例だけであった．浅井らが報告した腸間膜脂肪腫の大きさは約 5 cm であり，自験例と同じ大きさであった．卵巣茎捻転も 4～5cm の大きさの腫瘍がもっとも捻転しやすいといわれており，茎捻転を発症する原因として大きさが強く関与しているものと思われる．

良性脂肪腫の鑑別としてあげられる脂肪肉腫は，Friedman ら[9]によると腹部 CT で　1) 内部の不均一性，2) 浸潤像または辺縁不整，3) CT 値が患者の正常脂肪組織よりも高値，4) 造影剤による増強効果などが特徴的であると報告されている．自験例では腫瘍内部が不均一であるが，腫瘍にまったく造影効果がなく，周囲に炎症の波及があることなどから，当初より腸間膜脂肪腫の茎捻転を疑った．また，腫瘍内部が不均一であっても浸

Fig. 2 A：CT scan revealing a well-defined mass containing fat（→），with increased density of the adipose tissue around the mass（△）．B：Enhanced CT scan revealing lack of enhancement within the mass.

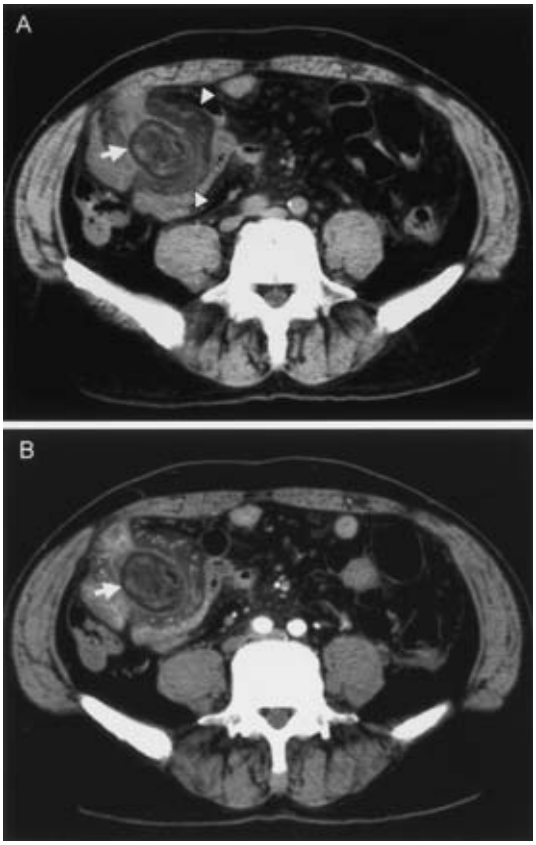

Fig. 3 Endoscopic view showing tumor arising from the small bowel mesentery，and the twisted pedicle（△）.

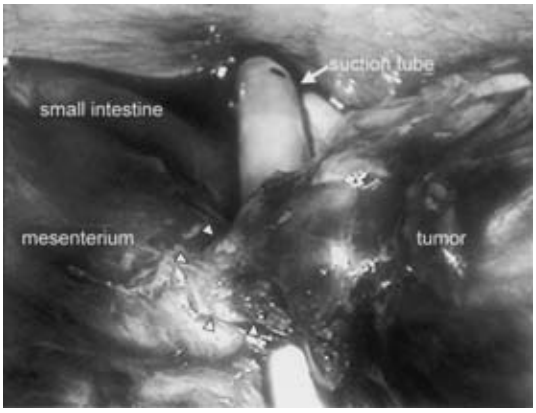

Fig. 4 A：Macroscopic findings of encapsulated oval tumor with congestion．B：Cut surface showing hemorrhagic focus within the tumor and the pedicle（△）.

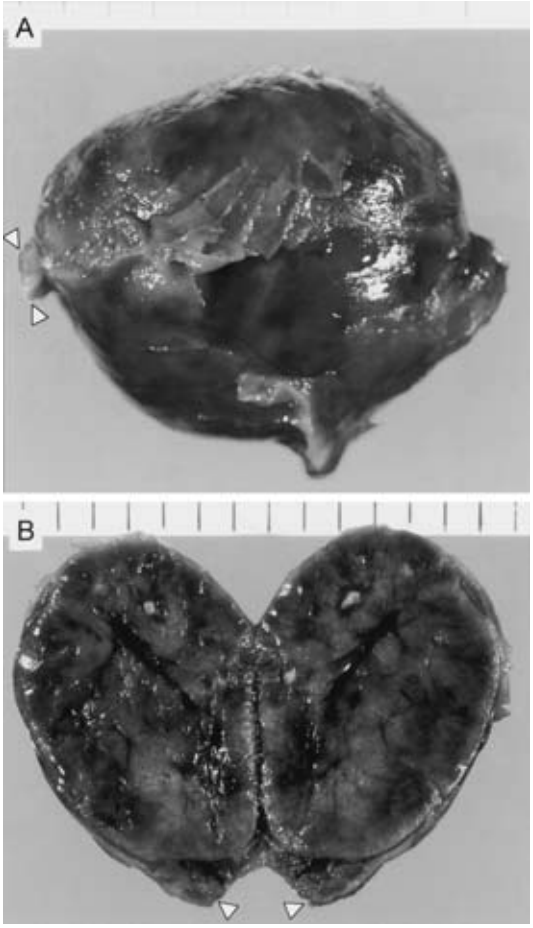

潤像などを認めないことより，良性の可能性が高いと判断した．しかしながら，手術は高分化の脂肪肉腫など悪性腫瘤も完全には否定できないため，開腹手術への移行も考慮した鏡視下手術で行った．結果的に鏡視下で問題なく癒着剥離が行われ，腸管膜とつながった茎部を露出し切離可能であった．

組織学的検査では，脂肪腫が線維性被膜に覆われ，被膜が引き続いて茎部を形成していた．腫瘍内部にうっ血，出血像が認められ，茎捻転に矛盾しない所見であった．腫瘍は成熟脂肪細胞からなる良性の脂肪腫と診断したが，完全摘出後も再発

Fig. 5　Histopathological findings of a benign lipoma consisting of mature adipose cells. Torsion of the pedicle led to venous thrombosis and formation of a hemorrhagic focus.

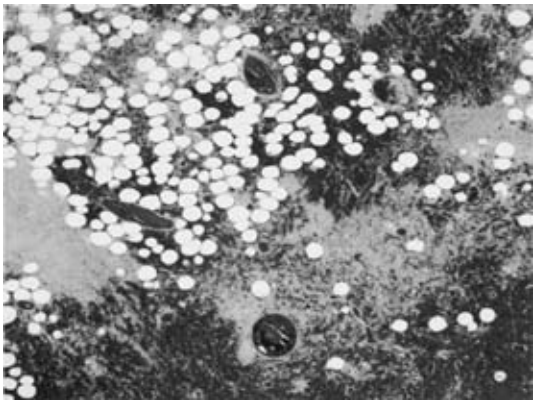

を繰り返した後腹膜脂肪腫の報告や悪性化した報告[10)11)]もあり，今後も十分な経過観察が必要と考えられる．

文　献

1）渡辺修一，権藤　寛，川村明夫ほか：小児巨大腸間膜脂肪腫の1例．日小児外会誌　**20**：515―519, 1985

2）Szenes A：Uber dolide Mesenterial tumoren. Dtsch Z Chir **144**：228―249, 1918

3）伊藤英明，皇甫浩三，永田直幹：腸間膜腫瘍．別冊日本臨牀．領域別症候群シリーズ．腹膜・後腹膜・腸間膜・大網・小網・横隔膜症候群．日本臨床社，大阪，1996，p169―171

4）松本浩利，森田雅範，豊永真智ほか：石灰化被膜を有する腸間膜脂肪腫の1例．腹部画像診断　**10**：704―709, 1990

5）沖田理貴，佐伯修二，向田秀則ほか：横行結腸間膜原発巨大脂肪腫の1例．日消外会誌　**36**：1708―1712, 2003

6）浅井浩司，柁原宏久，中村光彦ほか：小腸腸間膜脂肪腫捻転の1切除例．日腹部救急医会誌　**23**：362, 2003

7）竹本法弘，大野耕一，藤森　勝ほか：亜有茎性発育を呈した腸間膜脂肪腫の1例．日臨外会誌　**64**：1482―1484, 2003

8）佐藤　徹，加藤一吉，山本洋之ほか：S状結腸腹膜垂より発生した脂肪腫の1例．鳥取医誌　**17**：60―63, 1989

9）Friedman AC, Hartman DS, Sherman J et al：Computed tomography of abdominal fatty masses. Radiology **139**：415―429, 1981

10）木村昌弘，福岡秀樹，船戸善彦ほか：再発を繰り返した巨大後腹膜脂肪腫の1例．日消外会誌　**26**：1105―1109, 1993

11）三河内薫丸，島村嘉高，鷹栖昭治：再発を繰返した後腹膜脂肪腫の1例．外科診療　**6**：868―872, 1961

Torsion of a Mesenteric Lipoma：A Case Report

Kouji Hayashi, Ryouko Misumi, Hiroshi Yokomizo and Toshihiko Hirata
Department of Surgery, Japanese Red Cross Kumamoto Hospital

We report a rare case of torsion of a mesenteric lipoma. A 55-year-old man admitted for persistent right flank pain lasting 2 days was found in ultrasonography to have a heterogeneous hyperechoic mass. Computed tomography of the abdomen showed a well-defined mass about 5cm in diameter containing fat with increased density of adipose tissue around the mass. Laparoscopic surgery the day after admission found a pedunculated tumor arising from the small bowel mesentery with congestion and torsion of the pedicle. The patient's symptoms were therefore suspected to have been caused by torsion of the fatty mass. Pathological specimens showed the mass to be benign mesenteric lipoma with congestion and a hemorrhagic focus, consistent with torsion of mesenteric lipoma. Mesenteric lipoma is unusual among mesenteric tumors, and torsion of mesenteric lipoma is very rare.

Key words：mesenteric lipoma, torsion of the pedicle, endoscopic surgery

〔Jpn J Gastroenterol Surg 40：645—649, 2007〕

Reprint requests：Kouji Hayashi Department of Surgery, Japanese Red Cross Kumamoto Hospital
2-1-1 Nagamine-Minami, Kumamoto, 861-8039 JAPAN

Accepted：October 25, 2006

©2007 The Japanese Society of Gastroenterological Surgery Journal Web Site：http://www.jsgs.or.jp/journal/