日消外会誌　40（5）：650～655，2007年

症例報告

壁内膿瘍形成を伴う巨大な肉芽腫性虫垂炎の１例

兵庫県立柏原病院外科，聖隷三方原病院外科*，公立豊岡病院臨床病理科**

上坂　邦夫　　嶋田　安秀　　邦本　幸洋*　　酒井　康裕**

症例は22歳の男性で，主訴は右下腹部痛．右下腹部に鶏卵大の硬い腫瘤を触知し腹膜刺激症状を認めた．US，CTで右下腹部に腫瘤性病変を認めた．膿瘍形成を伴う急性虫垂炎の診断で手術を行ったところ，虫垂が充実性に9.0×5.8×3.3cmと著明に腫大しており虫垂腫瘍を否定できず回盲部切除術を行った．術後の病理組織学的検査所見で虫垂壁内膿瘍，多核巨細胞，乾酪壊死などの所見を有する肉芽腫性虫垂炎と判明した．*Yershinia Enterocolitica*抗体価は陰性であった．肉芽腫性虫垂炎は報告当初は虫垂原発のクローン病と考えられ，まれな疾患とされているが，虫垂切除術後の病理組織学検査で約0.1％から2％の頻度で虫垂に肉芽腫性病変認められ，クローン病以外に感染症，異物，保存的治療後の虫垂切除術などの原因が報告されている．エルシニア感染症との関係が注目されているが確定診断は困難である．今回の症例では魚骨などの異物の存在と抗菌薬の使用による影響が疑われた．

はじめに

急性虫垂炎手術の際，ある程度まで腫大した虫垂は日常的に経験するが，鶏卵大にまで腫大した虫垂に遭遇することは極めてまれと思われる．今回，我々は急性虫垂炎の診断で手術を行ったところ，虫垂が充実性に9.0×5.8×3.3cmと著明に腫大し，術中，虫垂腫瘍を疑ったが病理組織学的検査所見から肉芽腫性虫垂炎と判明した症例を経験した．肉芽腫性虫垂炎の報告例はまれで若干の文献的考察を加えて報告する．

症　　例

症例：22歳，男性

主訴：右下腹部痛

現病歴：平成17年12月初めから右下腹部痛を自覚．徐々に増強し近医にて抗菌薬を処方され一時的に症状の改善をみたが，腹痛が持続し平成17年12月中旬，当院外来を受診した．遷延する発熱，易疲労性，下痢，体重減少，血便などの症状はなかった．

入院時現症：身長171cm，体重61kg，体温37.1度，血圧110/70mmHg，脈拍96回/分，整．腹部は平坦であったが右下腹部に鶏卵大の硬く可動性は乏しい腫瘤を触知．McBurney点に圧痛を認め，右下腹部腫瘤に一致してdefence，Blumberg signを認めた．肛門周囲膿瘍，痔瘻などの肛門病変は認めなかった．

入院時血液検査所見：白血球13,400/μlと増加，CRP 4.7mg/dlと上昇していた．他検査所見に異常は認めなかった．

US所見：右下腹部に比較的境界明瞭で低エコー，内部エコーほぼ均一，長径約4.5cmの楕円形病変を認めた．その内部には境界明瞭な無エコー域を有し，後方陰影は増強されていた．虫垂内腔から粘膜下にかけて紡錘形，高輝度部分が存在した（**Fig. 1**）．

CT所見：CTで境界比較的明瞭，軽度低吸収，楕円形の病変を認め中心部に高吸収点状部を有し内部に境界明瞭な低吸収域が見られた（**Fig. 2**）．

膿瘍形成を伴う急性虫垂炎と診断し当院初診当日，腰椎麻酔下に開腹手術を行った．

手術所見：虫垂は白色調，弾性硬で著明に腫大していた．虫垂腫瘍が疑われ回腸側約5cm，上行結腸側約5cmの部位で回盲部切除術を行った．

＜2006年11月22日受理＞別刷請求先：上坂　邦夫
〒669-3395　丹波市柏原町柏原5208―1　兵庫県立柏原病院外科

Fig. 1 Abdominal ultrasonography shows hypoechoic mass 4.5cm in diameter. It has sharp spindle-shaped strong echoic lesion (arrow) and echo-free lesion (triangle) adjacent to the appendiciceal lumen.

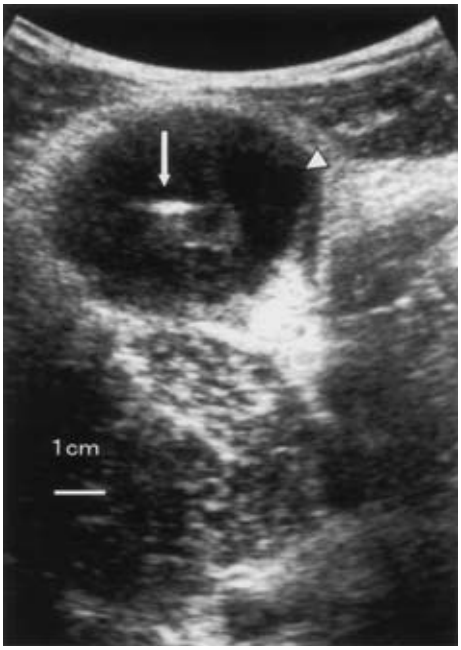

Fig. 2 An Enhanced CT scan shows a oval-shaped low density lesion with a small high density spot in its center (arrow) and well-bounded low density portion (triangles) in the lesion.

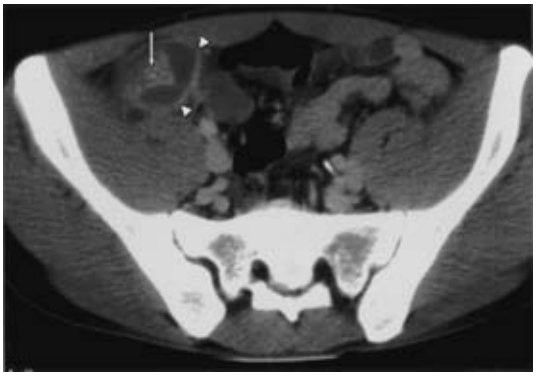

切除標本肉眼検査所見：虫垂は9.0×5.8×3.3 cmと著明に腫大し弾性硬，漿膜面はびまん性に白濁し一部出血を伴っていた．割をいれると壁から膿が流出し壁内に空洞が残った（**Fig. 3**）．魚骨

Fig. 3 Macroscopic findings of the resected specimen. Appendix enlarged 90×58×33cm in size. Transectional findings shows markedly thickening of the appendiciceal wall and cavity-formation (arrow). Triangles show appendiciceal lumen.

Fig. 4 Low power view of the cross section shows marked thickening and cavity-formation (triangle) of the appendiciceal wall. Triangles show appendiciceal lumen. (×4)

などの異物は認められなかった．

病理組織学的検査所見：虫垂壁はびまん性に線維性，浮腫性の肥厚を認めた（**Fig. 4**）．先端部から体部にかけて粘膜面は脱落し壊死や膿瘍，肉芽の形成が認められた．好中球を含む炎症細胞浸潤を伴い，リンパ濾胞やリンパ球の集簇巣が散在し壊疽性虫垂炎の所見であった．虫垂根部に固有筋層を貫く小さい膿瘍が認められ(**Fig. 5**)，US，CTの高輝度，高吸収病変部位に一致すると思われた．虫垂壁とそれに付随して切除されたリンパ節に多核巨細胞を伴う類上皮細胞性肉芽腫が散在し一部乾酪壊死を伴っていた(**Fig. 6a, b**)．Ziehl-Neelsen染色およびGrocott染色では好酸菌，真菌は陰性であった．異物，結石や腫瘍は認めなかった．

Fig. 5　There is a small abscess(arrow)near the orifice of appendix.（×10）

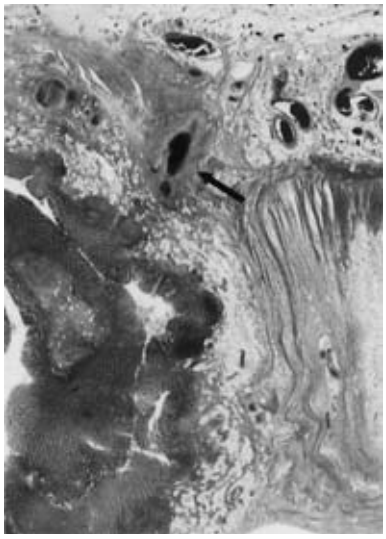

術後経過：術後経過は良好で12月下旬退院. 退院後測定した *Yershinia Enterocolitica* 抗体価は陰性であった．術後1年8か月経過したが全身状態良好で問題なく経過している.

考　察

肉芽腫性虫垂炎は1953年，Meyerdingら[1]が最初に報告した「虫垂壁内における肉芽腫性炎症の存在」で，急性虫垂炎切除例の約0.1%から2%の頻度で発生するとされている[2)~5)]. 最初の発表から約50年にわたり虫垂原発クローン病と考えられていたが，実際は肉芽腫性虫垂炎とされた症例の5～10%しかクローン病を発病せず[2)5)]，その後，クローン病以外に結核，真菌症，ブラストミセス症，ヒストプラズマ症，住血吸虫症，放線菌症，カンピロバクター感染，トキソプラズマ症，ブルセラ症，カンジダ症などの多様な感染症，異物などの原因でも虫垂に肉芽腫性病変が認められることが知られてきた[3)5)].

医学中央雑誌上, 1986年1月～2006年7月までの約20年間で「肉芽腫性虫垂炎」,「虫垂腫大」,「巨大虫垂炎」をkey wordsとして検索したところ肉芽腫虫垂炎と考えられる症例は，今回の我々の症例を含めて12例であった（**Table 1**）[6)~15)]．平均39.4歳, 男性10人, 女性2人と男性に多い傾向で，

Fig. 6　Histopathologic findings.　a：diffuse multinucleated giant cells, epitheloid granulomas with caseous necrosis（×40），b：similar granuloma in a peri-appendiceal lymphnode.（×100）

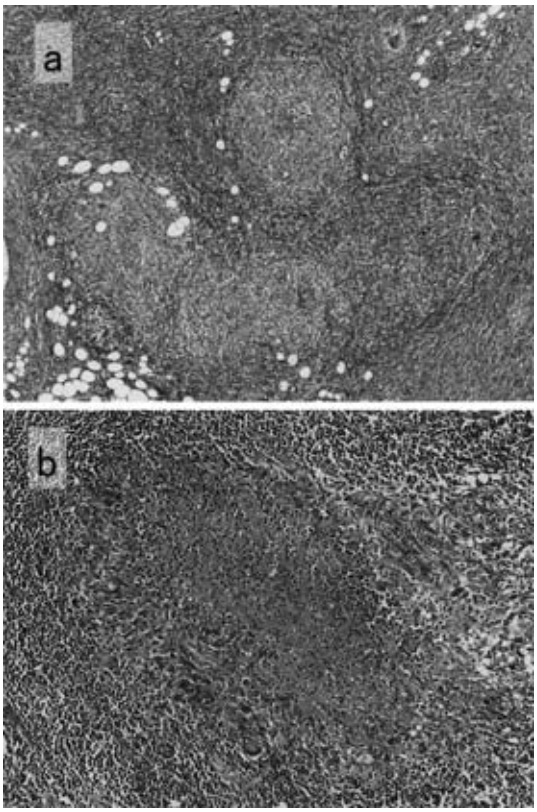

今回の症例の9.0×5.8×3.3cmはこれまでの報告例で最大であった．術前診断は急性虫垂炎が多かったが虫垂腫瘍とされている例もあり[6)8)10)]，虫垂切除術の他に結腸切除，回盲部切除術も行われている[6)15)].

肉芽腫性虫垂炎で問題となるのはクローン病との異同であるが，通常の病理組織学的検査では極めて鑑別困難とされている[3)16)]．このため，虫垂に肉芽腫性病変を認めた場合，十分な原因の検索が行われず虫垂クローン病として報告されている可能性があり，感染症，異物などクローン病以外の疾患が混在してないか検討の余地があると思われた．そのことが虫垂原発クローン病の5～10%にしかクローン病の増悪を見ないとされていることに関係がある可能性が考えられた.

Table 1

Case	Author	(Year)	Age (Gender)	Course	WBC (μl)	Size (cm)	Operation	Pathogenesis
①	Iida[6]	(1990)	56 (M)	40days	5,500		right-hemicolectomy	fish bone
②	Inagawa[7]	(1999)	51 (M)	3 months	21,300	7.0×3.5×1.5	appendectomy, ileal-resection	fish bone
③	Yosino[8]	(2000)	31 (M)	2days	14,000	4	appendectomy	Crohn?
④	Yamamoto[9]	(2002)	18 (M)	7days	17,800	9.0×1.7	appendectomy	Crohn?
⑤	Satoh[10]	(2000)	68 (F)	1day	14,000	4.0×3.8	appendectomy	unknown
⑥	Hiroma[11]	(2003)	61 (M)				appendectomy	tuberuculosis?
⑦	Yoneda[12]	(2003)	45 (M)	2days			appendectomy	Crohn?
⑧	Murayama[13]	(2004)	14 (F)	5days	13,700	6×5	appendectomy	
⑨	Itoh[14]	(2004)	57 (M)	2days		4×3	appendectomy	fish bone
⑪	Fukuda[15]	(2005)	50 (M)	10months		9×3	ileocecal-resection	unknown
⑫	Our case		22 (M)	10days	13,400	9.0×5.8×3.3	ileocecal-resection	foreign body?

今回の症例では回腸末端部，盲腸部の粘膜にびらん，潰瘍，顆粒状，敷石状の変化は認めず正常であった．虫垂粘膜にも顆粒状変化，裂溝などクローン病を疑わせるような所見は見当たらず，炎症細胞浸潤は好中球が主体でクローン病は否定的と考えた．手術時，結核などの感染症は想定外で培養，PCR は施行していないが，ツベルクリン反応は陰性で遷延する発熱，全身倦怠など慢性炎症を思わせる全身所見は認めず，手術後に炎症症状は消失している．チール・ニールセン染色およびグロコット染色でも好酸菌，真菌は陰性であった．これらのことから結核，真菌症の可能性は低いと考えた．

肉芽腫性虫垂炎の約25%にエルシニア感染が関係しているとの報告があるが[2]，エルシニアは培養が難しく血清診断でも亜種の存在に加え他菌種との交差反応性のため確定診断は困難である．ホルマリン固定標本でも診断可能な PCR 法が開発され有用と報告されているが[2]，臨床応用は行われていない．一般に，感染症を原因とした場合，原因菌種を同定することは簡単ではなく，実際に国内の報告で肉芽腫性虫垂炎と感染症の関係を明らかにできた症例はない．エルシニアによる肉芽腫性虫垂炎の病理組織学的特徴として，中心壊死を伴う肉芽腫の腸間膜リンパ節へ波及が特徴とされているが[3)5)]，本症例でも虫垂本体のみでなく付随して切除されたリンパ節にも一部乾酪壊死，多核巨細胞を伴う類上皮細胞性肉芽腫が認められた．*Yershinia Enterocolitica* 抗体価は陰性であったが，*Yersinia Pseudotuberucolosis* など亜種の抗体価は測定法が確立しておらずエルシニア感染の可能性は完全には否定できない．

虫垂異物でも肉芽腫性変化を来すことが知られており，国内では魚骨の刺入を原因とする症例が3例[6)7)14)]あり注目される．一方，海外の報告ではタルクなどを原因とすることが多いとされている[3)]．本症例の US で認められた虫垂内腔から粘膜下に存在した紡錘形，高輝度部位は生体軟部組織の変化としては説明しがたく，内腔から壁内に何かの異物が刺入しているのを思わせる所見であった．また，CT で認められた高吸収点状部は築野ら[17)]の報告例の魚骨の CT 所見と類似しており，これが何らかの異物である可能性は高く，ルーペ像で認められた固有筋層を貫通する小膿瘍からも臨床的には魚骨などの存在が疑われた．魚骨が原因の急性虫垂炎は長い経過をとりやすいとされているが[6)7)14)]，今回の症例では自覚症状の発症から手術まで約10日の経過があり，この間に前医による抗菌薬治療の経過があった．術前に抗菌薬を使用し亜急性，再発性の経過をとった場合に59.1%と高頻度にクローン病との鑑別が困難な肉芽腫性変化を呈するとされている[16)]．

安易に原因不明の特発性肉芽腫性虫垂炎の病名を用いずできるだけ原因を明らかにするべき[18)]と考えられるが，肉芽腫性虫垂炎は多様な原因で発症する可能性があり，全例で病因を明らかにすることは容易ではないと思われる．肉芽腫性虫垂炎は独立した疾患ではなくクローン病，感染，異物

などさまざまな原因で生じる病理組織学的形態診断と考えると理解しやすいと思われた.

肉芽腫性虫垂炎は予後良好で虫垂切除術で十分とされているが，クローン病の発症など経過観察は必要とされている[3)10)].

著明に腫大した虫垂を認めた場合，術中肉眼検査所見だけで虫垂癌，カルチノイド，悪性リンパ腫などの悪性疾患を否定し，的確な診断を下すことは容易ではない．術前の画像所見に十分注意するとともに感染症などの可能性も念頭におき手術直後の新鮮標本で細菌検査，PCR などを行う必要があると思われた.

今回の症例で肉芽腫性虫垂炎の形態を呈した原因としてエルシニアを含め感染症も否定できないが，魚骨などの異物反応に，前医による抗菌薬治療の影響が加わった可能性が考えられた.

文　献

1) Meyerding EV, Bertram HF：Nonspecific granulomatous inflammation（Crohn's disease）of the appendix. Surgery **34**：891—894, 1953
2) Lamp LW, Madhusudhan KT, Greenson JK：The role of *Yersinia enterocoliytica* and *Yersinia pseudotuberculosis*：a histologic and molecular study. Am J Surg Pathol **25**：508—515, 2001
3) Tucker ON, Healy V, Jeffers M et al：Granulomatous appendicitis. Surg JR Coll Surg Edinb Irel **1**：286—289, 2003
4) Zissin R, Gayer G, Bernheim J et al：Granulomatous appendicits presenting as right lower quadrant pain：CT findings. Abdom Imaging **28**：280—283, 2003
5) Bronner MP：Granulomatous appendicitis and the appendix in idiopathic inflammatory bowel disease. Semin Diagn Pathol **24**：98—107, 2004
6) 飯田辰美，佐久間正幸，芹沢　淳ほか：魚骨による虫垂の慢性炎症肉芽腫の1治験例．日消外会誌 **23**：1924—1927, 1990
7) 稲川　智，幸田圭史，足立信也ほか：魚骨による虫垂穿孔の1例．日臨外会誌　**60**：1846—1849, 1999
8) 吉野吾朗，金丸　仁，横山日出太郎ほか：クローン病の組織像を呈した肉芽性虫垂炎の1例．日臨外会誌　**61**：2537, 2000
9) 山本直人，鈴木弘治，中山博貴ほか：肉芽腫性虫垂炎の1例．神奈川医会誌　**29**：15, 2002
10) 佐藤元紀，小堀迪夫，徳永常登ほか：Granulomatous appendicitis の1例．臨 今 治　**12**：32—35, 2000
11) 廣間文彦，清水　聡，陳　明俊ほか：肉芽腫性虫垂炎の1例．日臨外会誌　**64**：621, 2003
12) 米田浩二，後藤　司，田代圭太郎ほか：非乾酪性類上皮細胞肉芽腫を有する急性虫垂炎の1例．日臨外会誌　**64**：620, 2003
13) 村山宏之，丹後泰久，田畑貴久ほか：肉芽腫性虫垂炎の1例．滋賀医　**26**：111, 2004
14) 伊藤達雄，山中英治，今田世紀ほか：魚骨刺入が原因となった急性虫垂炎・虫垂仮性憩室の1例．日臨外会誌　**65**：3222—3225, 2004
15) 福田直也，本間義崇，貝田佐知子ほか：慢性の経過をたどり，著明の腫大と壁肥厚を呈した虫垂炎の1例．北海道外科誌　**50**：60, 2005
16) Guo G, Greenson JK：Histopathology of interval（delayed）appendectomy specimens. Am J Surg Pathol **27**：1147—1151, 2003
17) 築野和男，丸山正董，山崎達雄ほか：魚骨刺入が原因となった急性虫垂炎の1例．日消外会誌 **34**：114—117, 2001
18) 渡辺英伸，岩下明徳，味岡洋一ほか：Crohn 病診断基準の問題点　虫垂・盲腸 Crohn 病の病理学的特徴と鑑別診断．胃と腸　**36**：183—194, 2001

A Case of Huge Granulomatous Appendicitis with Abscess Formation in the Appendiciceal Wall

Kunio Uesaka, Yasuhide Shimada, Yukihiro Kunimoto* and Yasuhiro Sakai**
Department of Surgery, Hyogo Prefectural Kaibara Hospital
Department of Surgery, Seirei Mikatabara General Hospital*
Department of Surgical Pathology, Toyooka Hospital**

A 22-year-old man admitted for the right lower quadrant abdominal pain and 9.0×5.8×3.3cm tumor with peritoneal irritant signs was found in ultrasonography and computed tomography to have a massive lesion of the right iliac fossa. Under a diagnosis of acute appendicitis with abscess formation, we conducted laparotomy. The extreme swelling of the appendix suggested malignancy, so we conducted an ileocecal-resection. Microscopic findings of the resected specimen revealed included and cavity formation of the appendix wall, multinucleated giant cells, epitheloid granuloma, and a caseous necrosis, leading to a diagnosis of granulomatous appendicitis (GA). Serological tests for *Yershinia Enterocolicia* antibody were negative. GA was originally thought to be a form of Crohn's disease, and to be uncommon, but it was reported 0.1 to 2.0% of appendectomy specimens have granulomatous change microscopically. Reported causes of GA are Crohn's disease, infection, foreign bodies, and delayed or interval appendectomy. The most recent speculation involves yershinia species, but it is difficult to elucidate pathogenesis. In our case it was suggested that foreign body like a fish bone and consequence of the use of antibiotic drug as causes of GA.

Key words：granulomatous appendicitis, huge appendicitis, foreign body of the appendix

〔Jpn J Gastroenterol Surg 40：650—655, 2007〕

Reprint requests：Kunio Uesaka Department of Surgery, Hyogo Prefectural Kaibara Hospital
5208-1 Kaibara, Tanba, 669-3395 JAPAN

Accepted：November 22, 2006

©2007 The Japanese Society of Gastroenterological Surgery Journal Web Site：http://www.jsgs.or.jp/journal/