日消外会誌　40（5）：656～660，2007年

**症例報告**

# 腹壁膿瘍を合併した横行結腸癌の1例

糸魚川総合病院外科，富山大学医学部第2外科*

松井　恒志　　田澤　賢一　　吉田　　徹
新保　雅宏　　山岸　文範*　　塚田　一博*

症例は52歳の女性で，下腹部正中の腫瘤を主訴に当院内科を受診した．腹部CTにて骨盤部正中に小児頭大の腫瘤性病変を認めた．下部消化管内視鏡検査で横行結腸に3型病変を認め，生検で高分化型腺癌と診断された．その後，発熱および臍周囲の皮膚発赤が出現した．腹部CT上横行結腸癌の浸潤に伴う腹壁膿瘍を認め，膿瘍ドレナージを施行した．炎症反応の改善後，右半結腸切除術，腹壁合併切除を施行した．摘出標本上腫瘍は80×70mm大，臍部皮膚まで瘻孔を形成．病理組織学的検査でsi（腹壁，盲腸），ly3，v1，n3，ow（－），aw（－），ew（－）．術後18か月を経過し，再発はなく現在存命中である．進行大腸癌で腹壁膿瘍を形成する症例は極めてまれであり，膿瘍を含めた根治手術が患者の予後に重要である．

## はじめに

大腸癌で隣接する他臓器へ浸潤する症例はしばしば見られるが，腹壁膿瘍を形成する症例は極めてまれである．今回，我々は腹壁膿瘍を形成した横行結腸癌の1例を経験したので，文献的考察を含め報告する．

## 症　　例

症例：52歳，女性

主訴：下腹部腫瘤

家族歴：特記すべきことなし．

既往歴：41歳時，子宮筋腫にて子宮全摘術．

現病歴：平成16年6月より下腹部正中に腫瘤を自覚するも放置．同年8月下旬より発熱を認め，9月当院内科受診．腹部CTにて下腹部に小児頭大の腫瘍を認め，同年9月中旬精査のため内科入院となった．

内科入院時現症：血圧94/70mmHg．脈拍100回/分，整．体温39.3℃．下腹部正中に圧痛を伴う腫瘤を触知．筋性防御，反跳痛は認めなかった．

入院時検査所見：WBC 9,200/μl，CRP 11.9mg/dlと炎症反応の上昇を認めた．他の生化学検査に異常なし．腫瘍マーカーはCEA 52.3ng/ml，CA 19-9 0.7U/mlと著明な上昇を認めた．

腹部CT所見：骨盤部正中に約10cm大の腫瘤性病変を認めた．一部膿瘍を疑わせる低濃度域を認められた．腹水は認められなかった（**Fig. 1**）．

下部消化管内視鏡検査所見：横行結腸に全周性，周堤を有する易出血性の陥凹性病変を認めた．狭窄により，内視鏡の通過は不可能であった．生検の結果高分化型腺癌の診断であった．

平成16年9月下旬当科転科後，腹部の皮膚発赤が出現し，疼痛が増悪したため，腹部CTを施行．下腹部正中腹壁に長径5cmの不整な壁構造を呈する腫瘤影を認めた（**Fig. 2**）．以上より，横行結腸癌の穿通あるいは浸潤による腹壁膿瘍と考え，膿瘍の切開排膿を行い，腹壁膿瘍縮小後，同年10月手術を施行した．

手術所見：臍部，膿瘍形成部と合併切除するように菱形状の皮膚切開で開腹．腫瘍は横行結腸中央部に位置し，腹壁および盲腸への浸潤を認めた．また，Douglas窩に腹膜結節を2個認めた．同結節を切除，浸潤した腹壁を合併切除し右半結腸切除術，リンパ節D3郭清を施行した．

切除標本：Bauhin弁より25cmの横行結腸に深掘れの潰瘍を形成する80×70mm大の3型腫瘍を認めた（**Fig. 3**）．腫瘍は腹壁および盲腸に浸

＜2006年11月22日受理＞別刷請求先：松井　恒志
〒930-0194　富山市杉谷2630　富山大学第2外科

**Fig. 1** Abdominal CT shows a giant tumor, measuring about 10.0cm in diameter in the middle lower portion of the abdomen.

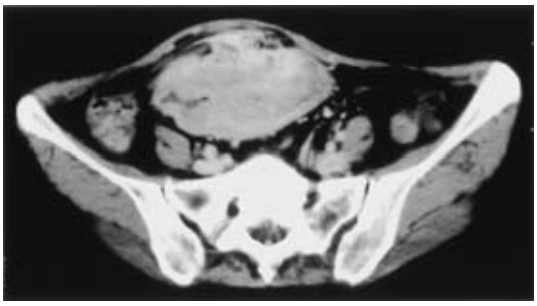

**Fig. 2** Abdominal CT reveals a tumor with abscess cavity, measuring about 5.0cm in diameter in the anterior portion of the abdominal wall.

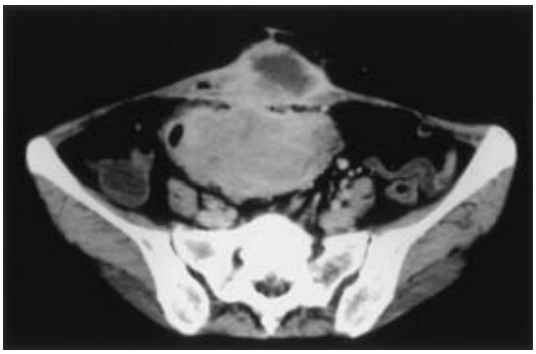

潤を認め，腫瘍と腹壁皮膚まで瘻孔を形成していた．

病理組織学的検査所見：病変部は高分化腺癌で占められ，同病変は腹壁への浸潤発育を認めた(**Fig. 4a**)．瘻孔部に癌細胞は確認されなかった(**Fig. 4b**)．病理組織学的にSi，ly3，v1，n3(+)，ow(−)，aw(−)，ew(−)，stage IIIb．また，腹膜結節には転移を認めなかった．

術後経過：術後，創部の感染を来し，切開排膿およびドレーン留置，生理食塩水にて洗浄，約3週間で改善した．その後，LV 25mg+5-FU 500 mg×5日間投与を3クール施行．現在UFT-E 600 mgを内服し，術後18か月を経過するも再発徴候は認めていない．

## 考　察

大腸癌は局所で膨張性に発育する傾向が強く，

**Fig. 3** The surgical specimen shows a 80×70mm sized tumor, that located in the transverse colon. This tumor invades the abdominal wall and the cecum.

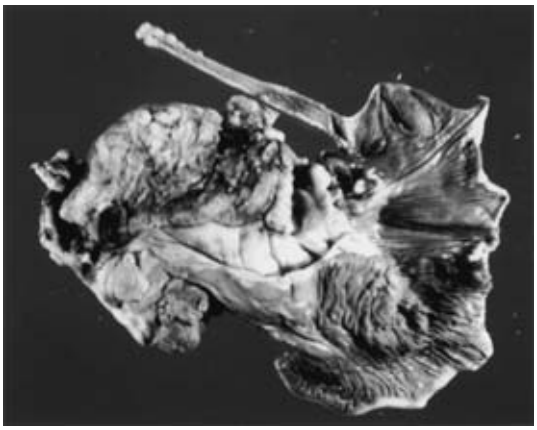

**Fig. 4** a：The invasion of the cancer was recognized in the abdominal wall. b：There was no invasion growth of the cancer cells in the skin fistula.

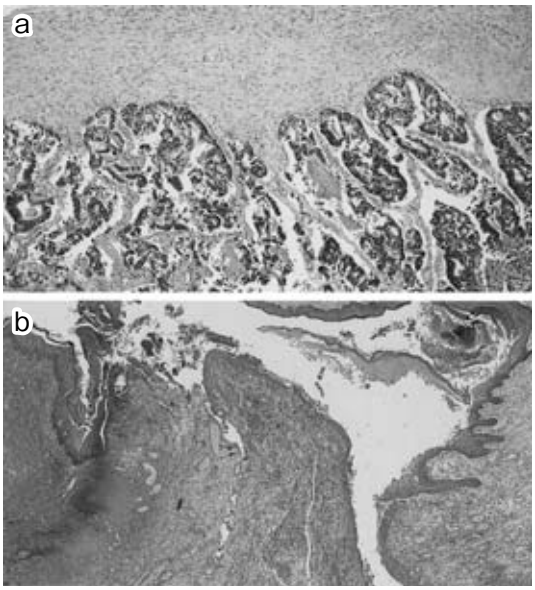


隣接する他臓器への浸潤が多いといわれる[1]．しかし，大腸癌が腹壁膿瘍や皮膚瘻孔を合併することは比較的まれで，1983年から2005年までの「腹壁膿瘍」,「大腸癌」をキーワードとした医学中央雑誌および関連文献で検索したところ，腹壁膿瘍または皮膚瘻孔を合併した大腸癌は，自験例を含めて

Table　1

| Author | year | Age/Sex | Tumor location | Abscess location | Treatment | Pathological examination | Prognosis |
|---|---|---|---|---|---|---|---|
| Ohtsukasa[2] | 1994 | 79/F | C | R.L | RHC, (1) | well | Alive (12months) |
| Miki[3] | 1995 | 59/M | A | R.L | RHC, +, (3) | moderately | Alive (1month) |
| Sagawa[4] | 1995 | 56/F | T | L.U | T.R, +, (2) | well | Alive (1month) |
| Kayano[5] | 1996 | 86/F | C | R.S | RHC, (2) | mucinous | Alive (63months) |
| Kayano[5] | 1996 | 63/M | C | R.S | RHC, (2) | mucinous | Alive (18months) |
| Rokkaku[6] | 1996 | 35/M | S | L.L | S, (2) | mucinous | Dead (19months) |
| Sasaki[7] | 1996 | 79/F | T | R.S | RHC | moderately | Dead (19months) |
| Shimomura[8] | 1996 | 88/F | T | L.L | RHC, +, (1) | well | Alive (4months) |
| Kuga[9] | 1997 | 90/F | S | L.L | autopsy | moderately | Dead |
| Shimoda[10] | 1998 | 48/M | D | L.S | LHC, (2) | mucinous | Alive (15months) |
| Hayashi[11] | 1999 | 74/F | T | U.R | T.R, +, (3) | moderately | Alive (90months) |
| Yamashita[12] | 1999 | 101/F | C | R.L | I.R, +, (3) | mucinous | Dead (2months) |
| Igarashi[13] | 2000 | 76/F | C | R.L | RHC, +, (2) | mucinous | Alive (3months) |
| Dairaku[14] | 2000 | 80/M | C | R.L | I.R, (1) | mucinous | Alive (1month) |
| Matsumoto[15] | 2000 | 81/M | T | R.L | RHC, (2) | mucinous | Alive (11months) |
| Natori[16] | 2002 | 80/F | D | L.S | Hartmann, (1) | moderately | Alive (4months) |
| Ohsawa[17] | 2003 | 86/F | T | U.R | T.R, +, (1) | moderately | Alive (9months) |
| Hirano[18] | 2003 | 89/F | T | R.U | RHC, +, (1) | well | Alive (2months) |
| Kashiwagi[19] | 2003 | 63/M | C | R.L | IR, +, (1) | well | Unknown |
| Ando[20] | 2003 | 49/F | C | R.L | RHC, +, (1) | moderately | Alive (7months) |
| Igarashi[21] | 2004 | 79/F | A | R.S | RHC, +, (1) | well | Unknown |
| Ando[22] | 2004 | 56/F | D | L.S | LHC, (1) | well | Alive (30months) |
| Our case | | 52/F | T | U.R | RHC, +, (1) | well | Alive (18months) |

C：Cecum, A：Ascending colon, T：Transverse colon, D：Descending colon, S：Sigmoid colon, U.R：Umbilical region, R.U：Right upper abdomen, R.L：Right lower abdomen, R.S：Right side abdomen, L.U：Left upper abdomen, L.L：Left lower abdomen, L.S：Left side abdomen, I.R：Ileocecal resection, RHC：Right hemicolectomy, T.R：Transverse colon resection, LHC：Left hemicolectomy, S：Sigmoidectomy, +：abdominal wall resection, (1) The radical operation after abscess drainage, (2) The radical operation with abscess drainage, (3) The radical operation with resection the skin and abscess

23例の報告のみであった(Table 1)[2)~22)]．平均年齢は71.7歳（35～101歳），男性が7例，女性が16例と女性に多い傾向があった．発生部位は盲腸8例，上行結腸2例，横行結腸8例，下行結腸3例，S状結腸2例と一定の傾向はみられなかった．組織型は23例中8例（34.8%）が粘液癌で，通常の大腸癌における粘液癌の割合（6.0～11.4%）[23)]に比べ高率であった．Merrillら[24)]は，腹壁膿瘍を合併した大腸癌の36.7%が粘液癌で，その関与が重要であると報告し，粘液癌が緩徐に発育し，膨張性に発育する性質が膿瘍形成に関与するとしている．リンパ節転移に関する記載は自験例を含め19例に認め，n（－）が14例（73.7%）であった．浸潤傾向は高度であるが，リンパ節転移頻度が低いため浸潤部位を含めて切除することにより，治癒切除が期待される．

腹壁膿瘍の発生経路としては三つ考えられる．柏木ら[19)]は二つの機序を考察し，一つは腫瘍の直接浸潤が腹壁に生じ，癌の進行に伴い腫瘍の一部が壊死に陥り，穿孔または穿通により膿瘍を形成する経路．もう一つは腫瘍が体腔内の比較的脆弱な部位に穿通し，結合織を介して膿瘍を形成する経路であるとした．さらに，もう一つの経路として腫瘍が進行する以前に腹腔内に癒着が存在し，それを起点に腹壁に腫瘍が浸潤し，膿瘍を形成する経路が考えられる．手術の既往の明確な症例は，自験例を含め3例（13%）で，膿瘍形成との明らかな因果関係があったものは1例（4.3%）であった．自験例は，皮膚瘻部では癌の浸潤性発育が明らかではないものの，腹壁までの浸潤は認め，腫瘍が腹壁に浸潤し，進行に伴い腫瘍の一部が壊死に陥り，穿通し膿瘍を形成したと考えられた．本症例では膿瘍内に癌細胞の浮遊はなかったが，多数認める症例もあり[25)]注意を要する．

腹壁膿瘍を合併した大腸癌の治療方針としては，1)膿瘍ドレナージ後，待期的に根治手術を行う方法，2)ドレナージと根治手術を同時に行う方法，3)根治手術と皮膚を含めた膿瘍切除を同時に施行する方法などで，患者の状態や術前診断により選択する．五十嵐ら[21]は，ドレナージと根治手術を同時に行った場合，術後敗血症を併発しやすいと報告している．本症例においては，まず膿瘍をドレナージし，炎症が治まったのち根治手術を行い，創部感染は来したものの，術後全身状態は非常に安定していた．膿瘍腔や瘻孔を含めた腹壁合併切除を安全に行うには，術前排膿にて膿瘍腔の縮小治療が重要と思われた．文献上腹壁合併切除を施行された症例は12例で，追跡期間は短いが，9例（不明2例）が生存例であり，積極的な根治術により良好な予後が期待できると思われる．腹壁膿瘍を合併した大腸癌の治療としては，まず膿瘍の局所のドレナージを行い，炎症部位の縮小が得られた後，腹壁合併切除を加えた根治手術を行うことが望ましいと考えられる．

## 文　献


1) 高島茂樹，山口明夫，喜多一郎ほか：結腸癌における他臓器浸潤例の検討．外科診療　**23**：54—60, 1981
2) 大司俊郎，川崎恒雄，丸山祥司ほか：鼠径部皮膚壊死を来たし発見された盲腸癌の皮膚瘻の1治験例．日臨外医会誌　**55**：2073—2077, 1994
3) 三木宏文，冨田尚裕，福永　睦ほか：後腹膜腔穿通から皮膚瘻孔を形成した進行大腸癌の1例．日臨外医会誌　**56**：1893—1897, 1995
4) 佐川　庸，窪園　隆，廣瀬昌博ほか：腹壁膿瘍にて発見された胃結腸瘻を伴う横行結腸癌の1例．日臨外医会誌　**56**：384—389, 1995
5) 萱野公一，北村泰博，竹尾正彦ほか：皮膚瘻を形成した盲腸癌の2手術例．日臨外医会誌　**57**：638—642, 1996
6) 六角　丘，伊藤生二，冨田利夫ほか：前腹壁へ穿通したS状結腸癌の1例．獨協医誌　**11**：471—475, 1996
7) 佐々木秀文，細田昌良，春日井貴雄ほか：皮膚瘻を形成した結腸癌の1例．外科　**58**：1300—1302, 1996
8) 下村　誠，五嶋博道，勝峰康夫ほか：腹壁膿瘍を来した横行結腸癌の1例．日臨外医会誌　**57**：1672—1676, 1996
9) 久我由紀子，藤井謙裕，山野　繁ほか：90歳女性の巨大腹壁膿瘍を合併した結腸癌の1例．奈良医誌　**48**：440—444, 1997
10) 下田　貢，小暮洋暉，堀江健司：腹壁膿瘍で発症した下行結腸癌の1例．日臨外会誌　**59**：2076—2079, 1998
11) Hayashi M, Hirose H, Shimokawa K：Adenocarcinoma of the transverse colon with fistula to the skin．岐阜大医紀　**47**：177—180, 1999
12) 山下　巌，竹森　繁，塚田邦夫ほか：腹壁膿瘍で発見された101歳盲腸癌の緊急手術例．日腹部救急医会誌　**19**：997—1001, 1999
13) 五十嵐章，丸尾祐司，伊藤　孝ほか：腹壁膿瘍を形成した盲腸癌の1例．日腹部救急医会誌　**20**：447—450, 2000
14) 大楽耕司，西健太郎，森景則保ほか：胃癌手術後皮膚瘻形成で発見された盲腸癌の1例．日臨外会誌　**61**：698—701, 2000
15) Matsumoto G, Asano H, Kato E et al：Transverse colonic cancer presenting as an anterior abdominal wall abscess. Surg Today **31**：166—169, 2000
16) 名取志保，長田俊一，亀田久仁郎ほか：腰背部皮下膿瘍から発見に至った下行結腸癌の1例．日臨外会誌　**63**：2215—2219, 2002
17) 大澤　亨，小池　宏，森本雄貴ほか：腹壁膿瘍で発症した横行結腸癌の1例．三重医　**46**：91—93, 2003
18) 平能康充，渡邊　透，原田　猛ほか：腹壁膿瘍にて発症した横行結腸癌の1例．外科　**65**：1751—1754, 2003
19) 柏木宏之，近藤泰理，鈴木理香ほか：腹壁膿瘍を形成した回盲部癌の1例．日臨外会誌　**64**：1152—1156, 2003
20) 安藤修久，安藤秀行，大池恵広：巨大な皮下膿瘍を形成して発症した盲腸癌の1例．日臨外会誌　**64**：1992—1996, 2003
21) 五十嵐章，伊藤　孝，斉藤孝晶ほか：腹壁膿瘍を形成した上行結腸癌の1例．日腹部救急医会誌　**24**：789—793, 2004
22) 安藤拓也，山崎雅彦，深尾俊一ほか：腹壁膿瘍で発症した下行結腸癌の1例．臨外　**59**：1221—1225, 2004
23) 鈴木章一，関根　毅，須田雍夫：大腸粘液癌の臨床病理学的検討．日消外会誌　**22**：2666—2670, 1989
24) Merrill JG, Dockerty MB, Waugh JM：Carcinoma of the colon perforating onto the anterior abdominal wall. Surgery **28**：662—671, 1950
25) 冨田　隆，田矢功司，島村栄員ほか：大腸癌他臓器合併切除例の検討．日消外会誌　**17**：1574—1578, 1984

## A Case of the Transverse Colon Cancer with Abdominal Wall Abscess

Koshi Matsui, Kenichi Tazawa, Toru Yoshida,
Masahiro Shinbo, Fuminori Yamagishi* and Kazuhiro Tsukada
Department of Surgery, Itoigawa General Hospital
Second Department of Surgery, Toyama University, School of Medicine*

A 52-year-old woman admitted for a lower abdominal tumor was found in abdominal computed tomography to have a huge tumor in front of the pelvis. Colonoscopy showed a type 3 tumor in the transverse colon. Biopsy specimens of the tumor were diagnosed as well-differentiated adenocarcinoma. She had a high fever because of an abdominal wall abscess, which was drained. After the acute inflammation improved, we conducted right hemicolectomy with lymph node dissection at level D3. We also resected the abdominal wall, including the abscess. The resected specimen showed a giant tumor of the transverse colon with external colonic fistula. Pathologically, cancer cells had invaded the abdominal wall and cecum, extensively involving the vessels. The patient has remained in good health without recurrence 18 months after surgery. Colon carcinoma with an abdominal wall abscess is very rare, and we recommend attempting radical surgery to ensure a good prognosis.
**Key words**：abdominal wall abscess, colon cancer

〔Jpn J Gastroenterol Surg 40：656—660, 2007〕

**Reprint requests**：Koshi Matsui　Second Department of Surgery, Toyama University, School of Medicine
2630 Sugitani, Toyama, 930-0194 JAPAN
**Accepted**：November 22, 2006

©2007 The Japanese Society of Gastroenterological Surgery　Journal Web Site：http://www.jsgs.or.jp/journal/