日消外会誌　40（5）：665～670，2007年

症例報告

直腸穿通により骨盤内膿瘍および脊椎硬膜外膿瘍を来した１例

札幌医科大学医学部外科学第１講座，同　高度救命救急センター[1]，同　医学部放射線医学講座[2]

島　宏彰　江副　英理　奈良　理[1]　橋本　功二[1]
喜屋武玲子[1]　磯部　将人　古畑　智久　山　直也[2]
浅井　康文　平田　公一

症例は38歳の男性で，栄養障害で通院中の神経精神科に入院した．入院後40℃の発熱を生じ，約１か月後には右足底のしびれ，ついで右下肢の脱力および膀胱直腸機能障害の出現を認めた．同日MRIにて硬膜外膿瘍が疑われ，病院連携のもと当院放射線科に精査を依頼された．その結果，直腸近傍の炎症が波及した病変と診断され，当院高度救命救急センターに転送された．搬入時における腹部造影CTおよび注腸造影X線検査にて，腹腔内に膿瘍を認めないが，下部直腸において造影剤の腸管外漏出を認め，直腸穿通と診断された．直腸穿通によるL1～S5における硬膜外膿瘍と診断し，T11～S1の棘突起右縁切除，硬膜外膿瘍ドレナージ，Hartmann手術を行った．直腸穿通による骨盤内膿瘍は初期症状が非特異的であり，早期診断は容易ではない．本症例は硬膜外膿瘍に起因する神経症状を呈したにも関わらず，後遺症なく治癒しえた１例であった．

はじめに

我々は直腸穿通により骨盤内膿瘍および脊椎硬膜外膿瘍を来した１例を経験した．直腸から後腹膜に穿通した場合，粗な結合織を有する後腹膜の特性から，炎症が急速に拡大進展しやすいとされる[1]．硬膜外膿瘍の発生頻度は，10,000人に0.2から２人とされ，比較的まれな疾患である[2)3)]．近年，直腸後腹膜穿通の報告は散見されるが[4)5)]，直腸後腹膜穿通により，後腹膜に加えて硬膜外膿瘍を来した症例はまれである．直腸穿通による骨盤内膿瘍は初期症状が非特異的で，早期診断は容易ではない．本症例においては，硬膜外膿瘍に由来する神経症状から，比較的早期の診断・治療が行えた．今回，直腸穿通から硬膜外膿瘍を来した非常にまれな１例を経験し，治癒しえたので報告する．

症　例

症例：38歳，男性

主訴：全身脱力感

既往歴：サルコイドーシス．

現病歴：生活が困窮し，さらに病的なひきこもり状態と飢餓状態のため近医に入院となった．その後，精神的に安定した時期を経過したが，１年後に再び飢餓状態となり同病院に再入院となった．

入院時，原因不明の40℃の発熱を認めたが，抗生剤などの投薬治療を行っても改善しなかった．サルコイドーシスの既往があったことからステロイド（ソルコーテフ200mg/日を２日間，その後プレドニゾロン20mg/日を５日間）を投与された．この入院まで，サルコイドーシスに対してステロイドの投与はされていなかった．入院３週間後右足底のしびれが出現し，ついで右下肢の脱力さらには膀胱直腸障害としての排尿障害・排便障害を認めるに至った．同日に撮影したMRIにて，L1より尾側の硬膜外に膿瘍病変の存在が示唆された．さらなる精査を目的として，当院放射線科に画像診断を含む精査を依頼された．

MRIでは腰椎から仙椎（L1～S5）にかけて硬膜外に液体貯留を示唆する所見を認め，進行性の神

＜2006年10月25日受理＞別刷請求先：島　宏彰
〒060-8543　札幌市中央区南１条西16　札幌医科大学外科学第１講座

Fig. 1　Abdominal enhanced CT showed intrapelvic intestinal thickening and perirectal fat of higher density, but no fluid collection in peritoneal cavity.

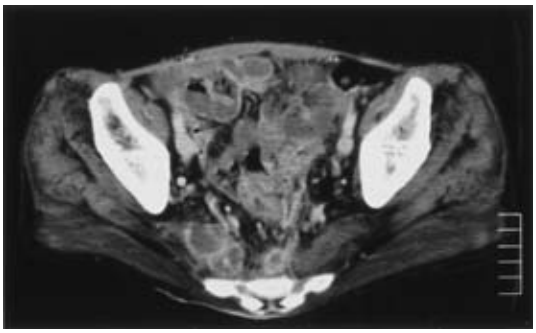

Fig. 2　Contrast enema showed a leakage of X-ray contrast agent (arrow) from posterior wall of the lower rectum to the pelvic space.

経症状を考慮すると硬膜外膿瘍が疑われた．以上より，集学的治療が必要と考えられたため，神経症状出現4日後に当院高度救命救急センターへ転院となった．

搬入時現症：意識清明（JCS 0），血圧95/56 mmHg，脈拍86回/分，体温36.2℃，SaO_2 96%（room air），右下肢知覚鈍麻，肛門反射（－）．

入院時検査所見：WBC 15.2×10^3/μL，(neut. 87.4%，lymph. 9.4%)，CRP 12.4mg/dLと炎症所見を認めた（**Table 1**）．

腹部造影CT：骨盤内における腸管壁の肥厚および周囲脂肪組織の濃度上昇を認め，直腸傍を中心とした炎症の存在が示唆された．このような炎症所見は，とくに仙骨前面に顕著であった（**Fig. 1**）．

Table 1　Laboratory data on admission

WBC	15.2×10^3 /μL	LDH	88 IU/L
RBC	2.88×10^6 /μL	T-Bil	1.2 mg/dL
Hb	8.1 g/dL	ALP	565 IU/L
Ht	24.1 %	CK	34 IU/L
Plt	318×10^6 /μL	Amy	23 IU/L
Fibrinogen	570 mg/dL	BUN	13 mg/dL
ATⅢ	50 %	Cre	0.4 mg/dL
FDP	5 μg/mL	Na	132 mEq/L
		K	2.5 mEq/L
TP	5.1 g/dL	Ca	8.7 mEq/L
Alb	2.2 g/dL	CRP	12.4 mg/dL
AST	13 IU/L		
ALT	9 IU/L		

注腸造影X線検査：下部直腸（Rb）後壁より造影剤は腸管外に漏出し，瘻孔状に局在した．腸管穿通の存在が強く疑われた（**Fig. 2**）．

神経症状出現時における腹部MRI：腰椎から仙椎（L1～S5）にかけて脊髄後方の硬膜外にT2強調画像で高信号，T1強調画像で低信号を示す領域を認め，炎症所見および進行性に増悪する神経症状から硬膜外膿瘍が疑われた（**Fig. 3a**）．また，仙骨前面にT2強調画像で高信号，T1強調画像で低信号の領域が認められ，仙骨前面の軟部組織における活動性炎症を伴う膿瘍の存在も同時に疑われた（**Fig. 3b**）．

以上の検査所見から，直腸穿通による骨盤内の炎症および硬膜外膿瘍と診断し，同日緊急手術を施行した．

手術所見：硬膜外膿瘍に対しては，腹臥位をとり後方アプローチで行った．胸腰仙椎（T11～S1）の右側椎弓を露出し，右側椎弓切除したところ，硬膜外腔に褐色調の膿の貯留を認めた．膿を掻爬・除去し，温生食にて洗浄した．2本のS-B vacを筋層下に挿入し，創閉鎖を行った後，腹部手術へと移行した．

仰臥位に体位変換し，腹部正中切開にて開腹した．腹腔内への膿瘍波及を認めず，腹膜翻転部より肛門側に膿瘍壁を同定した．仙骨前面に膿瘍壁が癒着し，仙骨静脈叢損傷を引き起こす危険性があったこと，出血の際に止血困難が予想され，穿

Fig. 3　a：MRI of horizontal section on the T2 image showed high intensity lesion（arrow）in epidural space at L1-S5（This slice of film is at S4）. Dura matter（arrowhead）was displaced anterior by epidural fluid collection. b：MRI of sagittal section on the T2 image showed high intensity lesion（arrow）in epidural space at L1-S1 and sacral canal below. There was also high intensity lesion in front of sacrum, which might indicate an abscess in perirectal soft tissue.

通部の同定は困難であると考えた．根治術困難と判断し，膿瘍および瘻孔を同定せず下部直腸(Rb)上縁にて直腸を離断し，Hartmann 手術を行った(**Fig. 4**)．口側上部直腸断端を人工肛門とした．10 mm プリーツドレーンをダグラス窩に2本留置し，閉腹した．

Fig. 4　Anatomical scheme showed the location of the rectal perforation, fistulous communication between rectum and epidural space, in which we considered that an abscess might spread. Lower rectum, in which the upper wall of the abscess was located, was resected at dotted line.

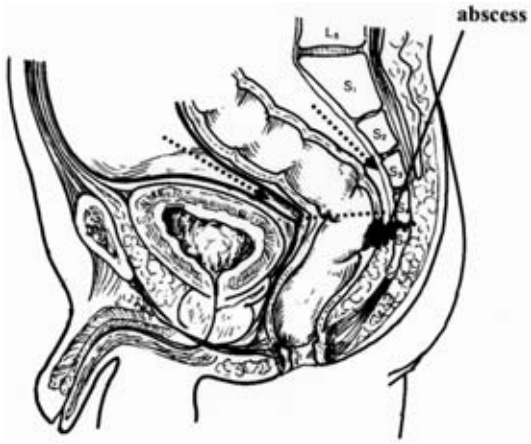

術後経過：術後，敗血症ショックに陥ったため持続的血液濾過透析およびエンドトキシン吸着療法を行った．徐々に全身状態は改善した．第10病日，Douglas 窩に留置したドレーンと残存直腸との交通を認めたが瘻孔化していた．その後，瘻孔からの排液が減少し瘻孔管理可能となったため，術後27日目にリハビリを目的として転院となった．軽度の右下肢知覚麻痺を認めるものの，自力で歩行が可能であった．瘻孔はまもなく閉鎖し，術後約3か月で下行結腸直腸吻合し人工肛門は閉鎖された．しかし，強度の癒着および炎症性硬結を認めたため，新たに横行結腸に人工肛門を造設し2期的閉鎖とした．その後，神経症状を含めその他の異常を認めず，ADL の低下を来すことはなかった．

考　察

脊椎硬膜外膿瘍は，1万人あたり0.2～2例と比較的まれな疾患と報告されてきた[6)7)]．その感染経路は，血行性経路，硬膜外麻酔などによる医原性経路，隣接臓器および周囲組織からの直接感染が挙げられる[8)]．血行性感染が多いとされた本疾患は[9)10)]，1982～2001年の検討によると隣接臓器か

らの直接感染が38.8%と最多であり，医原性(28.2%)，血行性感染(19.4%)であった[6]．発症部位としては，胸腰椎に好発するとされる[6]．とくに，腰椎硬膜周囲には静脈叢が発達しており豊富な血行がある．さらに，骨盤や脊椎の静脈には静脈弁が乏しく，多方向に血液が流れているBatson静脈叢が存在し，四肢，腹腔，胸腔，骨盤腔からの静脈還流は停滞しやすいという特徴がある[11)12)]．本症例では，術中所見から直腸穿通により感染および炎症が直接波及したと考えられる．「硬膜外膿瘍」，「後腹膜膿瘍」，「直腸穿通」あるいは「穿孔」をキーワードに医学中央雑誌データベース上で1983年から2006年まで検索したところ（会議録は除く），直腸穿通と後腹膜膿瘍との関連を示唆する報告は1件[13]，直腸穿通と硬膜外膿瘍の関連を示唆する報告は本症例のみであった．したがって，直腸後腹膜穿通と硬膜外膿瘍との関連を示唆する症例は非常にまれであることがわかった．

Heusnerの病期が脊椎硬膜外膿瘍の治療方針決定に有用であるとされ，第1期：spinal ache，第2期：root pain，第3期：weakness，第4期：paralysisと4期に分類される[14]．第4期に至り48時間以上経過した場合，手術を行っても麻痺の回復は見込めないとされ，第3期までに早期除圧を行うことが大切である[6]．さらに，團野ら[15]は1991年から2000年の10年間で，本邦における硬膜外膿瘍の各病期別治療成績を報告しているが，第4期では麻痺を残さずに治癒に至った例は14%と第3期の83%と比較して低い．本症例はHeusnerの病期における第3期であったと考えられ，術後のリハビリで順調に麻痺の回復を認め，最終的には神経症状の消失に至った．これは，Heusner第4期に至る前に診断がついたことが寄与していると考えられ，その診断にはMRIが有用であった．安部ら[7]はSE法によるT2強調画像が有効であり，膿瘍あるいは活動性炎症の存在する部分はhigh intensityとして抽出されると報告している．

臨床的に消化管穿孔性腹膜炎と比較して，直腸の後腹膜穿通の報告は少ない．後腹膜への穿通例では初期の臨床症状が非特異的であるため，診断が遅れると，粗な結合織を有する後腹膜の特性から便汁の漏出により細菌感染による炎症は急速に拡大し，後腹膜炎や壊死性筋膜炎などを来し，非常に予後が悪い[16)17)]．また，S状結腸および直腸穿通症例では，下血が高頻度に認めるとされる[16]．

本症例では，発熱および進行する下肢脱力および膀胱直腸障害を呈したが，明らかな腹部症状あるいは下血を認めなかった．したがって，腹部所見以外の所見も極めて重要な徴候になりうると考えられた．

直腸穿通を来す病態として腫瘍性疾患，炎症性疾患，宿便性潰瘍，特発性直腸穿通，直腸異物および損傷などが挙げられる．本症例では，明らかな腫瘍が同定されていないこと，異物の挿入のエピソードも明らかでないこと，サルコイドーシスに対してステロイドを投与されていたことなどから，宿便性潰瘍，特発性直腸穿通などが考えられる．宿便性潰瘍は前駆症状として便秘を認め，症状として血便や腹痛を認めることが多い[18)19)]．また，特発性直腸穿通はS状結腸および上部直腸に好発し，下部直腸は極めてまれであるとの報告がある[20]．これらの知見に加え，本症例の穿通部が下部直腸であったことから，病態として宿便性潰瘍による可能性が推測された．手術により，主な膿瘍形成の原因であると考えられる便汁の漏出経路を改変したことにより，本症例の治癒に至ったと考えられる．

本症例において，前医で撮影されたMRIから，下部直腸穿通の診断に至ったが，比較的早期に診断されたことから，後遺症を残さずに治癒できたと考えられる．また，速やかな地域医療の連携により，早期に集学的治療をしえたことも，本症例の治癒に寄与したと考えられた．

文　献

1) 杉山　貢，森脇義弘，荒田慎寿：消化器救急疾患とその対応　消化管穿孔　直腸穿孔．外科治療 **93**：637―644, 2005
2) Grewal S, Hocking G, Wildsmith JA：Epidural abscesses. Br J Anaesth **96**：292―302, 2006
3) Chao D, Nanda A：Spinal epidural abscess：a diagnostic challenge. Am Fam Physician **65**：1341―1346, 2002
4) 金澤　卓，谷崎裕志：内視鏡的粘膜切除術後の広範囲気腫症に対して外科的治療を選択した直腸

穿孔の1例．日臨外会誌 **67**：1062—1068, 2005
5）松井康司，高橋孝夫，杉山康幸ほか：直腸腫瘍の内視鏡治療で生じた広範囲気腫の1例．日消外会誌 **38**：1240, 2005
6）高橋明子，西本 聡，鈴木良彦：胸椎部硬膜外膿瘍の一例．日脊髄障害医会誌 **16**：122—123, 2003
7）安部幸雄，黒木一弥，味曽野広志：腰部椎体椎間板炎に続発した硬膜外膿瘍の一例—MRI所見の検討—．整・災外 **39**：512—516, 1990
8）栄枝裕文，大野義幸，飯沼宣樹：腰椎部硬膜外膿瘍の1手術例．東海脊椎外 **12**：63—64, 1998
9）Baker AS, Objemann RG, Swartz MN et al：Spinal epidural abscess. N Engl J Med **293**：463—468, 1975
10）Lange M, Tiecks F, Schielke E et al：Diagnosis and results of different treatment regimens in patients with spinal abscesses. Acta Neurochir **125**：104—114, 1993
11）鮫島浩司，川内義久，小宮節郎ほか：脊椎硬膜外膿瘍の治療経験．西日脊椎研会誌 **29**：15—17, 2003
12）Batson OV：The function of the vertebral veins and their role in the spread of metastasis. Ann Surg **113**：138—149, 1940
13）三宅康史：Intestinal Behcet病として治療経過中，大量下血のため大腸全摘術を余儀なくされた1例．日救急医会関東誌 **13**：320—322, 1992
14）Heusner AP：Nontuberculous spinal epidural infections. N Engl J Med **239**：845—854, 1948
15）團野克樹，亀山雅男，村田幸平ほか：直腸癌術後早期に硬膜外膿瘍を発症した1例．日消外会誌 **35**：561—565, 2002
16）原 浩平，山田礼二郎：箸使用摘便による直腸穿孔の1例．日臨外会誌 **63**：2734—2737, 2002
17）中尾 武，稲次直樹，吉川周作ほか：直腸癌の穿通により発症したFournier's gangreneの1例．日臨外会誌 **60**：3293—3296, 1999
18）月岡雄治，尾山勝信，小矢崎直博ほか：グリセリン浣腸によると考えられた直腸穿孔に起因する骨盤直腸窩膿瘍の1例．日本大腸肛門病会誌 **55**：184—188, 2002
19）池田正仁，堤 敬文，西島奈緒美ほか：宿便性直腸潰瘍穿孔の1例．Med Postgrad **37**：306—309, 1999
20）菅原章隆，朝倉武士，石井利昌ほか：高齢者にみられた特発性下部直腸穿孔の1例．日臨外会誌 **63**：1737—1740, 2002

A Case of Spinal Epidural and Pelvic Abscess with the Rectal Perforation

Hiroaki Shima, Eiri Ezoe, Osamu Nara[1], Koji Hashimoto[1],
Reiko Kyan[1], Masato Isobe, Tomohisa Furuhata, Naoya Yama[2],
Yasufumi Asai and Koichi Hirata
First Department of Surgery, Department of Traumatology and Critical Care Medicine[1] and Department of Radiology[2], Sapporo Medical University School of Medicine

We report a rare case of spinal epidural and pelvic abscess with rectal perforation in a 38-year-old man admitted for a nutrition disorder. He suffered from fever soon after hospitalization and numbness of the right sole foot after one month, complicated further by right leg weakness and vesicorectal dysfunction such as dyschezia and urinary disturbance. Magnetic resonance imaging（MRI）strongly suspected atypical epidural abscess. We received a request for interpretation of this MRI finding by the radiologist and these films were soon executed by a radiologist at our facility. The MRI suggested active inflammation or abscess due to pathological changes in the rectum. We then placed him in intensive care. Although no ascites was seen in the free space in peritoneal cavity in enhanced computed tomography, contrast enema of the rectum showed leakage of the X-ray contrast agent into the pelvic space, indicating rectal perforation necessitating laminectmy, rectal resection and colostomy. This disease is difficult to diagnose in the early stage, because early symptoms are frequently absent or non-specific. Pelvic suppuration and epidural abscess symptoms were cured, with no neurological after effects. Relative early treatment, coordinated with community health care also contributed to this successful outcome.

Key words：epidural abscess, rectal perforation, pelvic suppuration

〔Jpn J Gastroenterol Surg 40：665—670, 2007〕

Reprint requests：Hiroaki Shima　First Department of Surgery, Sapporo Medical University School of Medicine
S1 W16 Chuo-ku, Sapporo, 060−8543 JAPAN

Accepted：October 25, 2006

©2007 The Japanese Society of Gastroenterological Surgery　Journal Web Site：http://www.jsgs.or.jp/journal/