日消外会誌　40（5）：671～676，2007年

症例報告

前立腺浸潤下部直腸癌に対し直腸切断術および前立腺全摘術を施行した1例

愛知県がんセンター中央病院消化器外科，同　泌尿器科*

武藤　俊博　　平井　　孝　　林　　宣男*　　金光　幸秀
小森　康司　　安藤　公隆　　加藤　知行

症例は58歳の男性で，血便を主訴とし近医で下部直腸腺癌と診断され当院紹介となった．腫瘍は直腸前壁の1/2周2型病変で，腫瘍下縁までの距離は歯状線より2cmであった．CT，MRI，超音波内視鏡検査にて前立腺左側への浸潤が疑われた．術前全身検査にて遠隔転移なく，2005年5月，直腸切断術，前立腺全摘術および側方郭清を施行し治癒切除を得た．病理組織学的検査にて前立腺浸潤と，とくに左骨盤壁方向の剥離断端で癌の露出がないことが確認された．膀胱尿道吻合部の縫合不全があったが保存的に軽快した．左側の骨盤神経叢は切離したものの十分な膀胱機能が温存された．本術式は，浸潤が前立腺に限局した局所進行直腸癌に対して，surgical marginを確実に確保でき，かつ骨盤内臓全摘術を避けうる有用な方法であると考え報告した．

はじめに

前立腺のみに浸潤した局所進行下部直腸癌に対する前立腺全摘術は，報告例は少ないが骨盤内臓全摘術（total pelvic exenteration；以下，TPEと略記）を回避できる術式である．最近経験した1症例を報告し，本術式の適応と手技について考察した．なお，本文中の表記は大腸癌取扱い規約第6版[1]に従った．

症　例

症例：58歳，男性

主訴：血便

現病歴：2004年4月血便に気づいたが，放置していた．2005年3月近医を受診し直腸癌と診断され当院紹介となった．

直腸指診：前～左壁に可動性不良の2型腫瘍を触知．腫瘍下縁まで肛門縁より4cmであった．

入院時血液検査所見：腫瘍マーカーはCEA 3.9 ng/ml，CA19-9 35.0U/mlと基準値以内であった．

＜2006年11月22日受理＞別刷請求先：武藤　俊博
〒464-8681　名古屋市千種区鹿子殿1―1　愛知県がんセンター消化器外科

注腸造影X線検査所見：下部直腸（以下，Rb）前壁に2型腫瘍を認めた．

大腸内視鏡検査所見：歯状線より2cm口側に前壁1/2周，2型腫瘍を認め生検にて中分化腺癌と診断された．

CT所見：腫瘍は直腸間膜を越え，前立腺左側に浸潤が疑われた（**Fig. 1**）．

超音波内視鏡検査所見：直腸腫瘍の前立腺左側への浸潤が示唆された．

MRI所見：前立腺左側への明らかな浸潤を認め，腫瘍左側は膀胱下腹筋膜まで達していると考えられた（**Fig. 2**）．

遠隔転移を認めず前立腺への限局した浸潤を来した直腸癌と診断し，2005年5月，直腸切断術，前立腺全摘術および両側側方郭清を施行した．

手術所見：Rb，2型，1/2周，ant（35×60mm）2型，P_0，H_0，N_1（1群傍直腸リンパ節），Ai（prostate）であった．

手術手技：①下腸間膜動脈は根部で切離し，S状結腸を離断した．②直腸背側の剥離を進め，仙骨直腸靭帯を切開し挙筋上腔を展開した（**Fig. 3 a**）．③前方は直腸膀胱窩の腹膜を切開後精嚢と膀

Fig. 1　CT suggested the tumor infiltrating into the left side of the prostate (arrow heads).

Fig. 2　MRI clearly indicated the tumor extension (arrow heads).

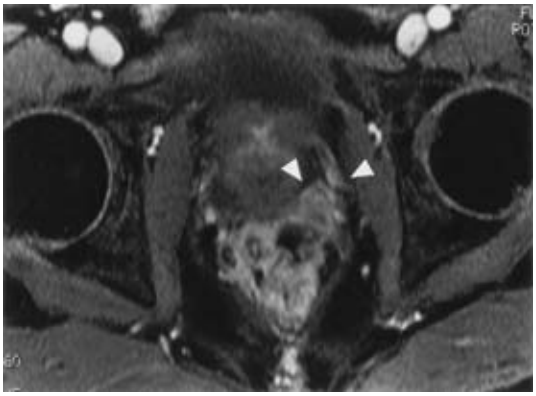

胱の間の剥離を前立腺まで進めた(**Fig. 3b**)．④右側は骨盤神経叢を温存し側方靭帯を切離した．⑤左側は直腸間膜を超えた浸潤と前立腺浸潤があるため，膀胱側腔を開放し内腸骨血管の外側に入った．左側下腹神経は上下腹神経叢下端で切離した．上膀胱動脈を温存しその末梢の内腸骨動脈は，骨盤神経叢とともに切除した．⑥ついで，泌尿器科医の協力のもと，前立腺周囲の処理に入る．右側も膀胱側腔を開放し dorsal venous complex を結紮切離後(**Fig. 3c**)，前立腺の遠位で外尿道括約筋を温存し尿道を切離した(**Fig. 3d**)．左側は下膀胱静脈（lateral venous complex）を内腸骨静脈からの分岐で切離した．右側は下膀胱動静脈および骨盤神経叢の，前立腺精嚢枝のみを切離し膀胱頸部

Fig. 3　Sagital shema indicates the summarized procedure.　a；Opening of retrorectal space.　b；Dissection between seminal vesicle and bladder.　c；Opening of anterior and lateral space of the bladder and bunching of dorsal vein complex.　d；Transection of urethra preserving external sphincter muscle.　e；Resection at the upper edge of prostate preserving internal sphincter muscle.　f；Perineal approach.

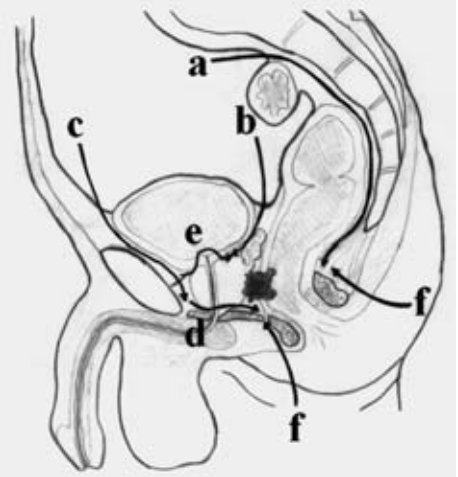

右側の neurovascular bundle は温存した（**Fig. 4**）．膀胱頸部にて内尿道括約筋を温存し尿道を切離した(**Fig. 3e**)．⑦会陰操作を加えて直腸と精嚢前立腺を一塊に摘出した（**Fig. 3f**）．⑧両側側方リンパ節郭清を完成させた．右側は静脈還流温存のため＃262 郭清の際も，下膀胱静脈は温存した（**Fig. 4**）．最後に膀胱尿道吻合を施行した．出血 1,300ml，手術時間 490 分で無輸血であった．

病理組織学的検査所見：中分化腺癌が前立腺被膜に浸潤している（**Fig. 5**）．Ai (prostate)，ly3，v2，n1（1 群 2/4，2 群傍直腸リンパ節 0/7，＃252 0/5，＃253 0/0，＃262R 0/1，＃272R 0/5，＃282R 0/9，＃262L 0/1，＃282L 6/0，＃293 L 0/1，＃280 0/6)，ow（−），aw（−），ew（−）であった．腫瘍は 3 時方向で直腸間膜を超えた浸潤があり，同部位の剥離面で ew は 1mm となった．その外側は閉鎖腔の遊離空間であり surgical margin は確保されたと判断した．

術後経過：術後膀胱尿道吻合の縫合不全を来し骨盤膿瘍を形成したが，CT ガイド下経仙骨的膿

Fig. 4 At the right side, pelvic nerve plexus and inferior vesical veins were preserved. r-CIA；right common iliac artery. r-CIV；right common iliac vein. r-IPA；right internal pudendal artery. r-SVA；right superior vesical artery. r-ON, A, V；left obturator nerve, artery, vein. r-HN；right hypogastric nerve. r-PN；right pelvic nerve plexus.

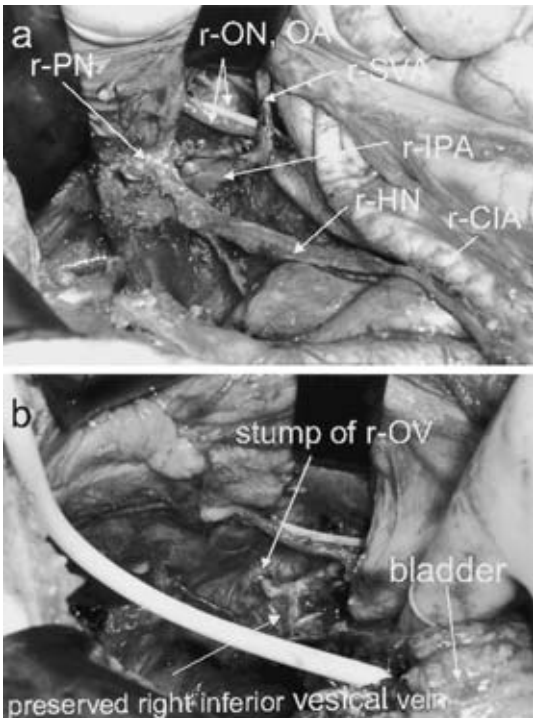

Fig. 5 Fixed transectional specimen correspond to axial CT showed infiltration into the left side of the prostate (A). Cancer cells microscopically infiltrated into the capsule of the prostate (B).

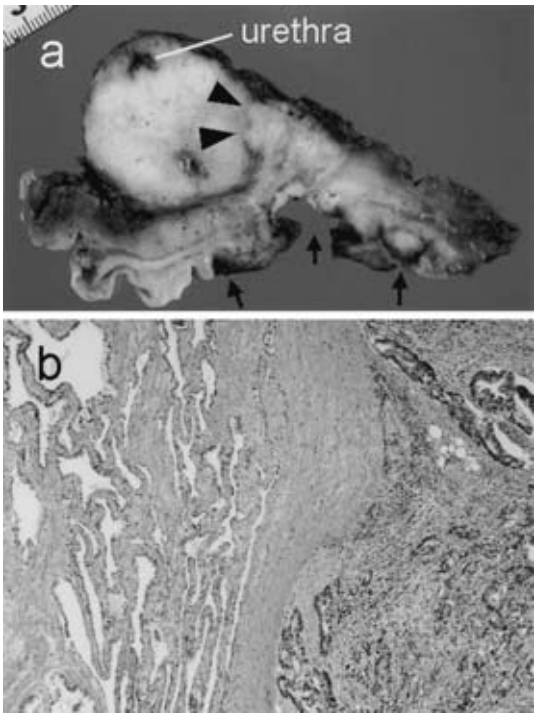

瘍ドレナージと膀胱カテーテル留置による持続導尿にて保存的に軽快した．術後2か月の時点で残尿もみられず自排尿に問題なく膀胱機能は温存された．尿失禁などの排尿障害も認めていない．UFT 500mg/日内服による術後補助化学療法を外来にて6か月間施行し，術後12か月の時点で腫瘍マーカー，画像診断上再発は認めていない．

考　察

直腸癌が精嚢腺，前立腺，膀胱壁，子宮，膣など単一隣接臓器のみに浸潤している場合や，浸潤が疑わしい場合，TPEではなくsurgical marginを確保できれば当該臓器のみを合併切除する術式は，TPEとは異なり不要な侵襲と重大合併症の回避およびquality of lifeの向上につながる．膀胱温存手術の有用性は，1999年Balbayら[2]がまとまった症例数をもとに報告している．術前TPEが必要と評価された局所進行直腸癌手術例35例（うち術前放射線療法施行は27例）において術中所見により，膀胱部分切除，前立腺全摘または部分切除，精嚢切除，女性に対する子宮・膣合併切除などの膀胱温存手術を施行し，95%の高い病理組織学的治癒切除率を得た．そして，局所再発率14%，3年生存率39%で，同時期にTPEを施行した46例と有意差はなかったとし，膀胱温存の有用性を主張した．

一方，最近では局所進行直腸癌に対する術前放射線化学療法による，56%[3]，58%[4]のdown stagingと，6～33%[3)~5)]の病理学的完全消失が報告されている．これらの文献ではAi症例のdown stagingと術式縮小の関連は不明であったが，合併切除を避けるうる方法として今後期待される補助療法である．しかし，down stagingが得られず本術式を適用した場合膀胱尿管吻合部縫合不全の

Table 1　Reported cases that required combined en bloc prostatectomy for rectal cancer（1985-2005）

Case	Author	Year	Preoperative radiotherapy	Procedure	Lateral dissection	Curativity	Pathology	Leakage of urinary anastomosis	Dysuria	Local recurrence	Prognosis
1	our case 1	1994	(+)	APR	R, L	curA	squamous cell carcinoma ai-prostate n3（# 282L）	(+)	(+) severe RU；50ml	(+) 8M	8M, relapsed 12M, dead
2	Wiig, JN[9]	2003	(+)	LAR	NA	curA	NA	(−)	(±) mild RU：NA	(−)	37M, lung metastasis resected 50M, disease free
3	Wiig, JN[9]	2003	(+)	APR	NA	curA	NA	(+)	(±) mild RU：NA	(−)	15M, disease free
4	Wiig, JN[9]	2003	(+)	APR	NA	curA	NA	(+)	(−) RU：NA	(−)	14M, disease free
5	Nakao[10]	2002	(−)	APR	L	curA	adenocarcinoma a2 n1（# 251）	(+)	(±) incontinence at night RU：0ml	(−)	36M, disease free
6	our case2 (current case)		(−)	APR	R, L	curA	adenocarcinoma ai-prostate n1（# 251）	(+)	(−) RU：0ml	(−)	5M, disease free

APR：abdominoperineal resection. LAR：low anterior resection. SCC：squamous cell carcinoma. RU：residual urine. NA：not available.

リスクがさらに高まることが予測される．照射後の深達度評価の問題もあり，現段階では明らかなAi症例は腫瘍学的に必要十分な浸潤臓器切除がまず考慮されるべきと考える．

なお，1965年から1999年における当院での浸潤他臓器合併切除直腸癌は140例で[6]，うちTPEは16例，治癒切除96例，遠隔転移症例を除いた非治癒切除13例であった．5年生存率は治癒切除かつ組織学的浸潤陽性で54%，治癒切除かつ組織学的浸潤陰性73%，局所再発率はそれぞれ19%，9%と至適合併切除であったと考えられる．しかし，前立腺全摘術の適用は本症例を含めて2例にとどまる．

Ike[7]らはCT，超音波内視鏡検査にて腫瘍と前立腺の距離が2mm以内のT3[8]直腸癌に対し超音波切開装置を使用した前立腺部分切除が有効であったと報告しているが，本症例のように浸潤が明らかな症例では，surgical marginの確保が困難で，その適応はないと考えられる．

局所進行直腸癌に対する前立腺全摘術についての報告は少ない．「直腸癌（rectal cancer）」，「前立腺全摘（術）（prostatectomy）」をkey wordとして医学中央雑誌，PubMedによる1985年～2005年までの検索において，合併症，術後排尿機能，転帰に言及しているものに限ると2件4例のみ[9)10)]であった．根治性を確保しつつ排尿機能を温存する場合は神経を温存する必要があり手技が複雑となることと，前立腺浸潤は部分切除ですませたり，TPEを適応としていたため，これまでは本術式は外科医の選択肢に入れられていなかったと考えられる．ここでは，検索症例に当院で経験した2例を合わせた6例を検討した（**Table 1**）．

前立腺全摘術は直腸切断術と同時に施行されていることが多いが，低位前方切除も可能でありCampbellら[11]も本術式の概要を報告している．

全例病理組織学的に治癒切除が得られていた．側方リンパ節転移陽性の症例1以外は局所再発を認めていない．

合併症では膀胱尿道吻合部縫合不全が6例中5例と高頻度に発生しているが，すべて持続導尿などにて保存的に軽快している．術前放射線照射，

直腸切除による膀胱尿道吻合部の後方支持組織の喪失[9], 膀胱血流の低下・うっ滞が原因と考えられている.

5例で自排尿可能であり，記述のあった2例では残尿もみられず膀胱機能は温存された．排尿障害は許容範囲内と考えられる．片側骨盤神経叢温存にもかかわらず腹圧排尿となった症例1のように, 膀胱機能の十分な温存ができない場合もある.

今回，検索しえた文献では側方郭清，合理的な血行処理，膀胱機能温存のための工夫についての言及はなかったが，当院で経験した2症例より以下の点が手技的に重要と考えられた.

A_2以深の下部直腸癌では約20%の側方転移があり[12]，我々は両側側方郭清が予防的に必要であると考えている．効果的な郭清と膀胱血行（特に静脈還流）の温存を両立させなければならない．動脈系の上膀胱動脈は腫瘍から距離があるので通常温存できる．一方, 静脈系はdorsal venous complexが切断されるため側方リンパ節262番の郭清野に入る下膀胱静脈(lateral vein complex)を少なくとも片側は温存し膀胱の静脈還流を保つことが必要である．また, 262番は腫瘍に近く最も転移率の高い側方リンパ節のため，この領域の徹底した郭清が両側において必要な場合，骨盤神経叢や膀胱静脈の温存は困難となり膀胱機能温存を前提とした本術式は適応外と考える．また，膀胱機能の十分な温存のためには尿道括約筋と骨盤神経膀胱枝の温存も必要となるため泌尿器科医の協力が欠かせない.

郭清と膀胱静脈還流温存はcontraversialな面もあり，どの程度の側方郭清が至適かは，今後明らかになるであろう側方郭清臨床試験（JCOG 0212)[13]の結果を踏まえて検討する必要がある.

前立腺浸潤直腸癌に対する前立腺全摘術併施は，解決すべき課題は残るが，侵襲が大きくquality of lifeを損なう拡大手術を避け，根治性を落とすことなく浸潤範囲を合併切除しうる術式の一つと考えられる.

文　献

1) 大腸癌研究会：大腸癌取り扱い規約第6版．金原出版，東京，1998
2) Balbay MD, Slaton JW, Torane N et al：Rationale for bladder sparing surgery in patients with locally advanced colorectal carcinoma. Cancer **86**：2212—2216, 1999
3) Schaffer M, Thoma M, Wilkowski R et al：Radiochemotherapy as a preoperative treatment for advanced rectal cancer. Evaluation of down staging and morbidty. Onkologie **25**：352—358, 2002
4) Kurt M, Ozkan L, Ercan I et al：Preoperative chemoradiotherapy in patients with locally advanced rectal cancer. Hepatogastroenterology **52**：1095—1100, 2005
5) Mehha VK, Poen J, Ford J et al：Radiotherapy, concomitant prptracted-venous-infusion 5-fluorouracil, and surgery for ultrasound-staged T3 or T4 rectal cancer. Dis Colon Rectum **44**：52—58, 2001
6) 加藤知行，平井　孝，金光幸秀：原発性直腸癌における隣接臓器合併切除．消外　**26**：335—342, 2005
7) Ike H, Simada H, Fujii S et al：Extended abdominopeneal resection with partial prostatectomy for T3 rectal cancer. Hepatogastroenterology **50**：376—379, 2003
8) International union against cancer : TNM classification of malignant tumors. Sixth edition. Wiley-Liss, New York, 2002, p72—80
9) Wiig JN, Waehre H, Larsen SG et al：Radical prostatectomy for locally advanced primary or recurrent rectal tumor. Eur J Surg Oncol **29**：455—458, 2003
10) 中尾照逸，内田寿博，塚本義貴：前立腺・精嚢浸潤が疑われた進行直腸癌に対し膀胱温存手術を行った1例．日臨外会誌　**66**：1125—1129, 2005
11) Campbell SC, Church JM, Fazio VW et al：Combined radical retropubic prostatectomy and proctosigmoidectomy for en bloc removal of locally invasive carcinoma of the rectum. Surg Gynecol Obstet **176**：605—608, 1993
12) 平井　孝，加藤知行：直腸癌に対する側方郭清．幕内雅敏，杉原健一編．大腸肛門外科の要点と盲点2．文光堂，東京，2004，p126—130
13) 大腸がん外科グループ：臨床病期II，IIIの下部直腸癌に対する神経温存D3郭清術に関するランダム化比較試験．日本臨床腫瘍研究グループ．http：//www.jcog.jp/study/12_ccsg/0212.htm

A Case of Abdominoperineal Resection with Prostatectomy for Lower Rectal Cancer Infiltrating into the Prostate

Toshihiro Muto, Takashi Hirai, Norio Hayashi*, Yukihide Kanemitu,
Koji Komori, Masataka Ando and Tomoyuki Kato
Department of Gastroenterological Surgery and Department of Urology*, Aichi Cancer Center Hospital

A 58-year-old man with bloody stool diagnosed with lower rectal cancer by a local physician and referred to our hospital was found to have a hemicircumferential type 2 lesion mainly located in the anterior wall of the rectum. The lower edge of the tumor was 2cm above the dentate line. Computed tomography, magnetic resonance imaging, and endoscopic ultrasonography suggested infiltration into the left side of the prostate. Because no distant metastases were found preoperative preoperatively, we conducted curative abdominoperineal resection, prostatectomy, and lateral lymph node dissection, pathologically confirming infiltration into the prostate and a negative surgical margin, especially toward the left pelvic wall. Dehiscence of the vesicourethral anastomosis had occurred but improved with conservative treatment. Although the left pelvic nerve plexus was resected, bladder function was preserved. We reported this complicated but beneficial procedure for lower rectal cancer infiltration only into the prostate, which ensures negative surgical margin and obviates the need for total pelvic exenteration.

Key words：rectal cancer, abdominoperineal resection, prostatectomy

〔Jpn J Gastroenterol Surg 40：671—676, 2007〕

Reprint requests：Toshihiro Muto　Department of Gastroenterological Surgery, Aichi Cancer Center Hospital
1-1 Kanokoden, Chikusa-ku, Nagoya, 464-8681 JAPAN

Accepted：November 22, 2006

©2007 The Japanese Society of Gastroenterological Surgery　Journal Web Site：http://www.jsgs.or.jp/journal/