日消外会誌　40（5）：677～682，2007年

症例報告

直腸癌胃転移の１例

広島市立安佐市民病院外科

坂部龍太郎　平林　直樹　佐藤　幸雄　多幾山　渉
亀岡　稔　中島　亨　桑原　正樹　佐伯　修二
向田　秀則　山下　芳典

大腸癌の胃転移はまれで，本邦では過去に18例が報告されているに過ぎない．今回，我々は直腸癌胃転移の１例を経験したので，文献的考察を加えて報告する．症例は53歳の男性で，直腸癌術後１年２か月目に上部消化管内視鏡検査で胃の広範囲に多発する，中心に陥凹を有するたこいぼびらん様の小隆起を認めた．上部消化管造影検査では，いわゆるbull's eye signを呈した．生検にて以前の直腸癌の組織型と類似したmucinous adenocarcinoma，signet ring cell carcinomaを認めたため，直腸癌からの胃転移と診断した．全身化学療法を施行したが癌は急速に進行し，胃転移の診断から５か月目に癌死した．病理解剖では胃，小腸，結腸，肺，肝，骨髄など広範に転移を認めた．組織学的に胃腫瘍はmucinous adenocarcinoma，signet ring cell carcinomaが主に粘膜下層から固有筋層にかけて認められ，直腸癌からの血行性胃転移と考えられた．

はじめに

転移性胃腫瘍は剖検例ではそれほどまれではないが，生前に診断されることは少ない[1]．なかでも大腸癌の胃転移はまれで，本邦ではこれまでに18例が報告されているのみである．今回，我々は直腸癌術後１年２か月目に診断された胃転移の症例を経験したので，文献的考察を加えて報告する．

症　例

患者：53歳，男性

主訴：特になし

現病歴：平成13年８月直腸癌に対して腹会陰式直腸切断術，D2＋No.253リンパ節郭清を施行された．最終診断はRb，３型，80×60mm，adenocarcinoma，muc＞sig，ai（前立腺），ly_2，v_0，n_3（＋），P_0，H_0，M（－），stage IIIbであった[2]（**Fig. 1a，b**）．前立腺剥離面への癌遺残が疑われた．術後化学療法としてLevofolinate calcium＋5-Fluorouracil療法を２クール施行した．平成14年１月にCT，MRIにて仙骨前面に2cm大の軟部腫瘤影を指摘され，局所再発と考えられた．同部位に対してIrinotecan併用放射線療法（合計60 Gy）を施行した．治療後の効果判定はNCであった．平成14年10月胃潰瘍のfollow upのための上部消化管内視鏡検査にて，多発する腫瘍を認めたため全身の精査を行った．

血液検査所見：CEAが14.5ng/mlと高値を示した．CA19-9は25.4U/mlと正常であった．

上部消化管内視鏡検査：胃前庭部から胃体上部の広範囲に中心に陥凹を有するたこいぼびらん様の小隆起が多発していた（**Fig. 2**）．生検にてGroup V，mucinous adnocarcinoma with signet ring cell carcinomaと診断された．

上部消化管造影検査：中心に陥凹を有する境界明瞭な小さな隆起性病変を多数認め，bull's eye signを呈していた（**Fig. 3**）．

腹部CT：胃の腫瘤性病変や壁肥厚は認められなかった．仙骨前面の軟部腫瘤影に変化は認められなかった．明らかな肝転移や腹腔内再発の所見は認められなかった．

＜2006年10月25日受理＞別刷請求先：坂部龍太郎
〒731-0293　広島市安佐北区可部南2―1―1　広島市立安佐市民病院外科

Fig. 1　a：Macroscopic findings of the primary lesion showed type 3 tumor, 8×6 cm in size, at the lower part of the rectum. b：Microscopic findings of the primary lesion showed mucinous adenocarcinoma accompanied by signet ring cell carcinoma.（×400, H.E.）

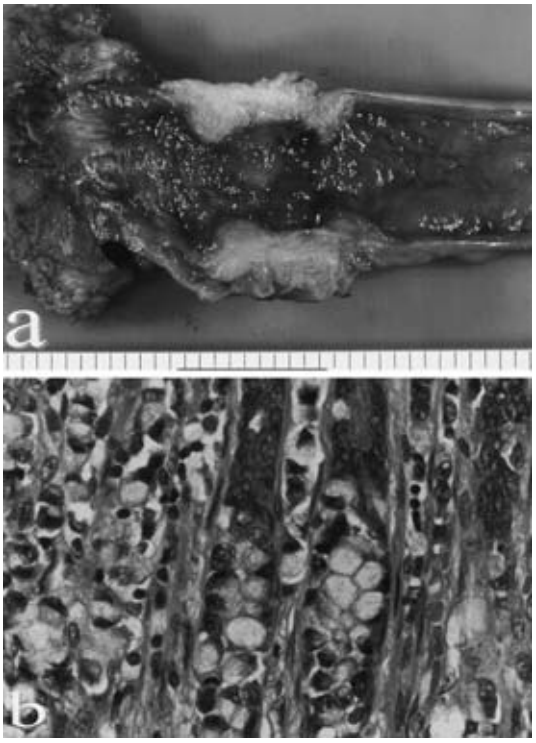

Fig. 2　Gastric endoscopy showed multiple small nodules, most of which appeared to be submucosal tumors with deep ulceration at the center.



Fig. 3　Upper gastrointestinal barium radiography showed a so-called bull's eye sign.

治療経過：画像所見および生検結果より直腸癌からの胃転移と診断し，irinotecan による全身化学療法を開始した．しかし，平成 14 年 12 月には CT にて胃壁の結節状肥厚が認められるようになり，CEA が 38.2ng/ml，CA19-9 が 80.7U/ml と上昇した．平成 15 年 1 月に癌性腹膜炎によると考えられるイレウス，水腎症を来した．上部消化管内視鏡検査では小さな結節状隆起が胃全体に増大し，一部は癒合して腫瘤を形成していた(**Fig. 4**)．胃管留置，腎瘻造設，疼痛コントロールなどの緩和治療を行ったが，癌は急速に進行し，平成 15 年 3 月に永眠された．

病理解剖所見：胃をはじめとして小腸，結腸，肺，肝，骨髄など広範に多発性転移を認めた(**Fig. 5a**)．また，多発腹膜播種を認めた．組織学的には，胃腫瘍は初回手術時の直腸癌の組織型に類似した mucinous adenocarcinoma，signet ring cell carcinoma が主として粘膜下層から固有筋層にかけて認められ，直腸癌からの血行性胃転移として矛盾しなかった（**Fig. 5b**）．

考　察

転移性胃腫瘍は剖検例では悪性腫瘍 278,208 例中 16,315 例（5.86％）との報告があり[1]，それほどまれではないが，生前に診断されることは比較的まれである．剖検例における転移性胃腫瘍の原発

Fig. 4 Gastric endoscopy showed rapid progression of metastatic nodules.

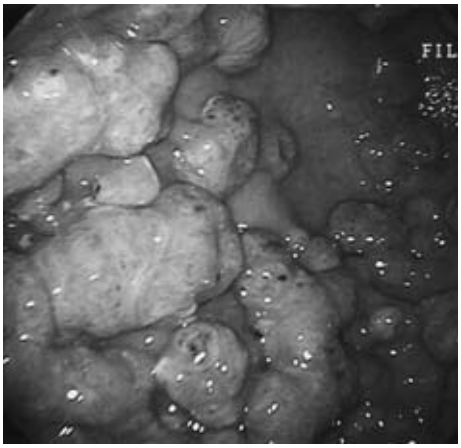

巣としては，白血病と悪性リンパ腫を除くと膵癌，肺癌，胆管癌，食道癌の順に多いとされている[1]．

大腸癌の胃転移はまれであり，医学中央雑誌で「胃転移」「大腸癌」をキーワードとして1983年から2006年までについて検索したところ，過去の本邦報告例（会議録を含む）は18例[3)~19)]であった．これらの報告に自験例を加えた19例を **Table 1** にまとめた．年齢は22歳から86歳（平均58.7歳）で男性11例，女性8例であった．大腸癌原発巣の部位としては直腸が8例と最も多く，ついで横行結腸が6例，上行結腸と下行結腸がそれぞれ2例，S状結腸が1例であった．原発巣の肉眼型は記載のある13例のうち2型が6例と最も多く3型，4型がそれぞれ3例であった．組織型はsignet ring cell carcinomaが5例，mucinous adenocarcinomaが4例で，大腸癌全体に占める割合からみると未分化型が多い傾向にあった．胃転移の肉眼型は粘膜下腫瘍の単発が7例と最も多く，ついで中央に陥凹を伴った滑らかな小隆起（胃透視上のいわゆるbull's eye）の多発が6例であった．原発性胃癌との鑑別が問題となる2型，3型腫瘍が1例ずつであった．胃転移の発見時期は同時性が7例，異時性が12例であった．異時性の12例において初回手術から胃転移診断までの期間は8例に記載があり，最短で7か月，最長で4年であった．

Fig. 5 a：Macroscopic findings of the stomach at autopsy showed multiple metastatic tumors in the whole stomach. b：Microscopic findings of the gastric tumors showed mucinous adenocarcinoma and signet ring cell carcinoma mainly presented in the submucosal and muscle layer.（×400，H.E.）

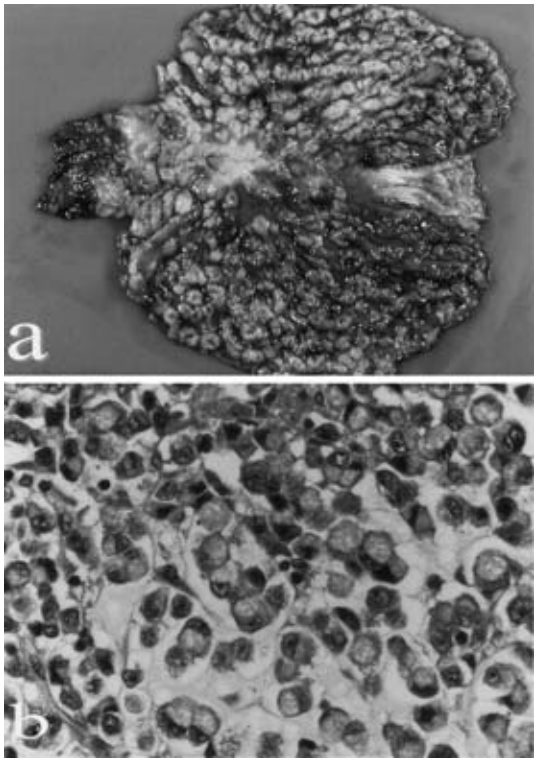

以前は剖検にて診断された症例報告がほとんどであったが，近年は胃転移に対して胃切除を施行した症例報告が増加していた．他臓器への転移としては肺7例，肝6例，腹膜5例などが多かったが，自験例のように全身性転移を来した症例もあった．他臓器への転移時期は胃転移と同時に発見された症例，胃切除後に再発した症例などさまざまであった．

転移性胃腫瘍のX線像の特徴的所見として知られているbull's eye signはtarget signとも呼ばれ，はじめは悪性黒色腫の胃転移に特有なものとして報告された[20]．その後，Scobie[21]がその他の癌の胃転移でも認められることを報告し，現在では原発臓器に関わらず転移性胃腫瘍の所見とされている．胃への血行性転移では基本的に粘膜下腫瘍

Table 1　Reported cases of metastatic gastric cancer from colorectal cancer in Japan

Author	Year	Age	Sex	Primary colorectal cancer			Metastatic gastric cancer					Other organ metastasis
				Location	Type	Histology	Site	Type	Time	Period from primary	Gastrectomy	
Miyaji[3]	1968	23	M	Rectum	1	sig	?	papillary tumor, multiple	synchronous		(−)	HEP, PUL, INT, PAN, OSS
Mai[4]	1972	22	F	Transverse	2	muc	UML	SMT with CD, multiple	metachronous	?	(−)	
Yoshimori[5]	1977	75	M	Descending	?	tub	L	SMT, solitary	synchronous		(−)	HEP
Takagi[6]	1979	28	F	Rectum	?	muc	ML	SMT with CD, multiple	synchronous		(−)	
Kojima[7]	1980	41	M	Rectum	?	muc	?	SMT with CD, multiple	metachronous	?	(−)	PUL, SKI, BRA
Kondo[8]	1982	65	M	Rectum	4	sig	UML	SMT with CD, multiple	metachronous	18months	(−)	SKI
Wada[9]	1986	73	F	Ascending	2	wel	U	type3, solitary	metachronous	13months	(−)	PER
Kimura[10]	1988	53	F	Transverse	4	sig	ML	SMT with CD, multiple	synchronous		(−)	PER
Kondo[11]	1988	86	F	Rectum	4	sig	UML	linitis plastica	metachronous	?	(−)	INT, OVA, PUL, PER
Mochizuki[12]	1988	67	F	Rectum	?	wel	L	SMT with CD, double	metachronous	?	(+)	
Nobusawa[13]	1998	68	F	Transverse	3	wel	M	SMT, solitary	synchronous		(+)	PUL
Sawai[14]	1999	66	M	Ascending	2	mod	L	SMT, solitary	synchronous		(+)	PUL, INT, PAN
Yasunari[15]	1999	62	M	Transverse	2	wel	UML	SMT, solitary	metachronous	22months	(+)	HEP, PER
Yasunari[15]	1999	68	M	Descending	2	wel	ML	SMT, solitary	metachronous	21months	(+)	HEP, PUL
Mouri[16]	2000	66	M	Rectum	3	sig	?	SMT, multiple	synchronous		(+)	
Shida[17]	2003	71	F	Transverse	2	mod	L	SMT, solitary	metachronous	30months	(+)	
Kahara[18]	2005	68	M	Transverse	?	mod	L	type2, solitary	metachronous	7months	(+)	
Kuroda[19]	2005	60	M	Sigmoid	?	?	?	SMT, solitary	metachronous	4years	(+)	HEP
Our case		53	M	Rectum	3	muc	UML	SMT with CD, multiple	metachronous	14months	(−)	INT, PUL, HEP, MAR, PER

sig：signet ring cell carcinoma, muc：mucinous adenocarcinoma, tub：tubular adenocarcinoma, wel：well differentiated adenocarcinoma, mod：moderately differentiated adenocarcinoma, SMT：submucosal tumor, CD：central depression, HEP：hepar, PUL：pulmo, INT：intestine, PAN：pancreas, OSS：ossa, SKI：skin, BRA：brain, PER：peritoneum, OVA：ovary, MAR：marrow

の形態をとり，その中心が壊死，潰瘍化すると中心陥凹を形成する[22]．腫瘍が小さい例では中央に潰瘍形成を来し，たこいぼびらん様の小隆起として観察される[23]．自験例は内視鏡検査所見でたこいぼびらん様の小隆起，X線像でbull's eye signを呈しており，転移性胃腫瘍としては典型的な画像所見であった．

胃への転移機序についてCaramellaら[24]は①血行性転移，②横行結腸からの胃結腸間膜を介した転移の二つを挙げている．また，その他の非常に低い可能性として③隣接臓器からの播種，④左肺下葉からのリンパ行性転移を挙げている．一方，澤井ら[14]は大腸癌胃転移例では肝転移陽性例が少なく肺転移陽性例が多いことから，上行結腸・下行結腸・直腸原発例では後腹膜血管から大循環を経由した血行性転移の可能性が高いと報告している．また，横行結腸原発例では，Caramellaら[24]と同様に胃結腸間膜の血流やリンパ流を介した転移機序の存在を考察している．自験例では剖検で全身臓器への血行性転移を認めたこと，血行性転移に典型的な中心陥凹を伴う粘膜下腫瘍の形態を呈したことから，直腸癌からの血行性胃転移であったと考えられる．

胃転移の治療法については，生前に診断された症例が少ないことから定説はないが[25]，血行性全身転移の一部分として発見されることが多く予後は不良であり，出血や狭窄，穿孔などの腫瘍による症状がない場合には手術適応は慎重であるべきと思われる．一般的には全身治療としての化学療法が第1選択になると考えられ，大腸癌の胃転移に対しては，今後はFOLFOX（Oxaliplatin＋Levofolinate calcium＋5-Fluorouracil）やFOLFIRI（Irinotecan＋Levofolinate calcium＋5-Fluorouracil）などの新たな化学療法の効果が期待される．一方で，志田[17]らは横行結腸癌の異時性胃転移に対して胃切除を施行し術後1年7か月の無再発生存例を報告している．今回集計した19例では9例に胃切除が施行されているが，そのうち7例が分化型腺癌，7例が単発腫瘍であった．大腸癌胃転移においては分化型腺癌で単発腫瘍の症例では，他に明らかな転移を認めない場合には切除の適応となる可能性があると推察された．切除による予後改善の可能性については，今後さらなる症例の検討が必要と考えられた．

文　献

1）原岡誠司，岩下明憲，中山吉福：病理から見た消化管転移性腫瘍．胃と腸　**38**：1755―1771, 2003
2）大腸癌研究会編：大腸癌取扱い規約．第6版．金原出版，東京，1998
3）宮地一馬，岸本利洋，高橋　亨ほか：急激な経過で全身転移を来した若年者消化管印環細胞癌の一剖検例．日癌会27回総会記　289―290, 1968
4）磨井正義，森田弘之，渡辺七郎ほか：いわゆるびらん性胃炎のX線・内視鏡像に酷似した若年者胃転移癌の1例―横行結腸原発症例．胃と腸　**7**：1209―1215, 1972
5）吉森正喜，岡　裕爾，吉田茂昭ほか：転移性胃腫瘍の内視鏡像．Gastroenterol Endosc **19**：821―826, 1977
6）高木國夫，太田博俊：特殊な胃癌．内科Mook, No8，胃癌．金原出版，東京，1979，p276―287
7）小島　靖，菱田泰治，長谷川重夫ほか：胃へ転移せる直腸癌の1例．日消外会誌　**13**：177, 1980
8）近藤　哲，蜂須賀喜多男，山口晃弘ほか：血行性胃転移腫瘍―直腸S状部癌原発の1例および本邦報告例の検討．癌の臨　**28**：74―82, 1982
9）和田喜美夫，加藤　裕，松村弘章ほか：大腸癌の血行性胃転移の一例．日消外会誌　**19**：576, 1986
10）木村浩三，山崎雅彦，斉藤　稔ほか：胃転移をきたした大腸癌の1例．Gastroenterol Endosc **30**：1684―1685, 1988
11）近藤健司，碓井芳樹，松川正明ほか：Linitis plastica様の胃転移を示した直腸原発Linitis plastica型癌の1剖検例．癌の臨　**34**：1996―2001, 1988
12）望月　仁，堀家誠一，中込洋子ほか：転移性胃腫瘍の3例．日消誌　**85**：319, 1988
13）延澤　進，松本日洋，長堀正和ほか：同時性胃壁内転移を起こした横行結腸癌の1例．日臨外会誌　**59**：2334―2338, 1998
14）澤井照光，辻　　孝，七島篤志ほか：同時性胃壁内転移をともなった上行結腸癌の1例．日消誌　**96**：1285―1289, 1999
15）安成英文，二見喜太郎，立石訓己ほか：結腸癌術後胃転移を来した2症例．日臨外会誌　**60**（増）：518, 1999
16）毛利靖彦，松本好市，廣純一郎ほか：同時性胃転移を起こした直腸癌の1例．日本大腸肛門病会誌　**53**：824, 2000
17）志田敦男，三森教雄，渡部通章ほか：大腸癌胃壁転移の1例．日臨外会誌　**64**：870―873, 2003
18）苛原隆之，豊島　明，遠藤　健ほか：大腸癌の異時性胃転移の1切除例．日臨外会誌　**66**（増）：676, 2005
19）黒田博彦，福本陽二，尾崎知博ほか：大腸癌術後胃転移の1例．鳥取医誌　**33**：155, 2005

20) Pomerantz H, Margolin HN：Metastases to the gastrointestinal tract from malignant melanoma. Am J Roentgenol **88**：712—717, 1962
21) Scobie BA：Malignant gastric ulcer due to metastasis. Aust Radiol **10**：119—123, 1966
22) Menuck LS, Amberg JR：Metastatic disease involving the stomach. Am J Dig Dis **20**：903—913, 1975
23) 浜田　勉，近藤健司，北條裕美子ほか：転移性胃腫瘍の形態的特徴—X線像を中心に．胃と腸 **38**：1773—1784, 2003
24) Caramella E, Bruneton JN, Roux P et al：Metastases of the digestive tract. Eur J Radiol **3**：331—338, 1983
25) Kobayashi O, Murakami H, Yoshida T et al：Clinical diagnosis of metastatic gastric tumors：clinicopathologic findings and prognosis of nine patients in a single cancer center. World J Surg **28**：548—551, 2004

A Case of Metastatic Gastric Cancer from Rectal Cancer

Ryutaro Sakabe, Naoki Hirabayashi, Yukio Sato, Wataru Takiyama,
Minoru Kameoka, Akira Nakashima, Masaki Kuwahara, Shuji Saeki,
Hidenori Mukaida and Yoshinori Yamashita
Department of Surgery, Hiroshima City Asa Hospital

Metastatic gastric cancer from colorectal cancer is rare, with only 18 cases reported, to our knowledge, in Japan. We report a case of gastric cancer metastatic from rectal cancer. A 53-year-old man, who previously underwent abdominoperineal resection for rectal cancer 14 months earlier, was found in gastric endoscopy to have multiple small gastric nodules. Most of the nodules appeared to be submucosal tumors with deep ulceration at the center. Upper gastrointestinal barium radiography showed a so-called bull's eye sign. Microscopic findings of biopsy specimens of nodules showed mucinous adenocarcinoma accompanied by signet ring cell carcinoma, similar to the primary rectal cancer. He was diagnosed with gastric cancer metastatic from rectal cancer. He underwent systemic chemotherapy but died of cancer progression 5 months after the diagnosis of metastatic gastric cancer (19 months after primary surgery). Autopsy showed multiple metastases at the stomach, small intestine, colon, lung, liver, and bone marrow. Microscopic findings of the gastric tumors showed mucinous adenocarcinoma and signet ring cell carcinoma mainly presented in the submucosal and muscle layer, confirming that gastric tumors had hematogenically metastasized from rectal cancer.

Key words：metastatic gastric cancer, rectal cancer, bull's eye sign

〔Jpn J Gastroenterol Surg 40：677—682, 2007〕

Reprint requests：Ryutaro Sakabe　Department of Surgery, Hiroshima City Asa Hospital
2-1-1 Kabeminami, Asakita-ku, Hiroshima, 731-0293 JAPAN

Accepted：October 25, 2006

©2007 The Japanese Society of Gastroenterological Surgery　Journal Web Site：http://www.jsgs.or.jp/journal/